

UNIVERZITET U BEOGRADU  
MEDICINSKI FAKULTET

Radmila M. Janković

ANALIZA GLIJA INDEKSA I KAHALOVIH  
ĆELIJA U BIOPSIJAMA DEBELOG  
CREVA KOD DECE SA  
HIRŠPRUNGOVOM BOLEŠĆU I  
SRODNIM OBOLJENJIMA

Doktorska disertacija

Beograd, 2016.

UNIVERSITY OF BELGRADE  
FACULTY OF MEDICINE

Radmila M. Janković

ANALYSIS OF GLIAL CELL INDEX AND  
INTERSTITIAL CELLS OF CAJAL IN  
COLORECTAL BIOPSIES OF CHILDREN  
WITH HIRSCHSPRUNG DISEASE AND  
RELATED DISORDERS

Doctoral Dissertation

Belgrade, 2016.

**MENTOR:**

Prof. dr Milica Skender-Gazibara, redovni profesor, Institut za patologiju, Medicinski fakultet, Univerzitet u Beogradu

**KOMENTOR:**

Prof. dr Sanja Sindić-Antunović, vanredni profesor, Univerzitetska dečija klinika, Medicinski fakultet, Univerzitet u Beogradu

**ČLANOVI KOMISIJE:**

1. Prof. dr Zorica Stojšić, redovni profesor, Institut za patologiju, Medicinski fakultet, Univerzitet u Beogradu

2. Prof. dr Marija Lukač, vanredni profesor, Univerzitetska dečija klinika, Medicinski fakultet, Univerzitet u Beogradu

3. Doc. dr Slaviša Đuričić, docent, Medicinski fakultet u Banja Luci

## ZAHVALNICA

*Posebnu zahvalnost dugujem svom mentoru prof. dr Milici Skender-Gazibari na ukazanom poverenju, nesebičnoj podršci, savetima i neizmernom strpljenju.*

*Zahvaljujem se timu neonatalne hirurgije Univerzitetske dečije klinike i posebno svom komentoru prof. dr Sanji Sinđić-Antunović na pomoći oko razumevanja i analize kliničkih podataka u slučajevima dece sa poremećajem motiliteta creva.*

*Zahvaljujem se svojim kolegama sa Instituta za patologiju na podršci koju su mi pružili u toku izrade doktorske teze.*

*Zahvaljujem se kolegamicama sa Katedre histologije doc. dr Milici Labudović-Borović i doc. dr Neli Puškaš na nesebičnoj pomoći i podršci u vezi sa izradom imunohistohemijski bojenih preparata.*

*Zahvaljujem se laborantima Instituta za patologiju, posebno Dragici Bajić, Marini Krstić, Milijani Tašić i Dušku Ćurčiću na nesebičnoj pomoći oko izrade histoloških preparata.*

*Zahvaljujem se svojoj porodici i prijateljima koji su mi pružili podršku i davali snagu da istrajem.*

*Ovaj rad posvećujem svojim najdražima koji nisu više sa nama a koji su mi uvek bili neizmerna podrška u životu. Oni su zahvaljujući svojim delima za mene uvek prisutni.*

*Mojim roditeljima, tetka Milji i dedi Dragutinu.*

# ANALIZA GLIJA INDEKSA I KAHALOVIH ĆELIJA U BIOPSIJAMA DEBELOG CREVA KOD DECE SA HIRŠPRUNGOVOM BOLEŠĆU I SRODNIM OBOLJENJIMA

Radmila Janković

## REZIME

Uvod: Motilitet creva regulišu enterički nervni sistem (ENS) i intersticijske Kahalove ćelije (IKĆ). Hiršprungova bolest (HB) je najčešći oblik enteričke neuropatije (oko 1:5000 živorođenih). HB je kongenitalna aganglionoza creva koja je posledica zaustavljanja migracije pluripotentnih ćelija neuralnog grebena koje kolonizuju primitivnu digestivnu cev. U aganglionarnoj zoni postoji prekomerna proliferacija parasimpatičkih nervnih vlakana koju prati stalno otpuštanje acetilholina što za posledicu ima kontinuiranu kontrakciju. Između aganglionarnog i normoganglijskog segmenta creva u HB nalazi se hipoganglionarna tranziciona zona (TZ) koja je levkastog oblika, dužine 1-3 cm. Hipoganglionoza mijenteričkog plexusa i hipertrofični snopovi nervnih vlakana u submukozi su karakteristike TZ, dok nalaz u submukoznom plexusu varira od aganglionoze do hiperganglionoze. Prisustvo TZ na proksimalnoj liniji resekcije je jedan od najčešćih uzroka postoperativnih komplikacija kada se isključe druge hirurške komplikacije.

U analizi ENS-a i IKĆ do sada su primenjivane različite metode zbog kojih je gotovo nemoguće izvršiti komparaciju broja ćelijskih elemenata u različitim istraživanjima. Glija indeks ili indeks glija ćelija (IGĆ) je opisan kao najsnažniji kvantitativni deskriptor nervnih plexusa creva u jednoj vrsti. IGĆ predstavlja odnos broja glija i ganglijskih ćelija u ganglijama.

IKĆ su CD117 imunopozitivne ćelije, raspoređene oko mijenteričkog i dubokog submukoznog plexusa, u cirkularnom i longitudinalnom mišićnom sloju. Rezultati dosadašnjih studija o broju i distribuciji IKĆ u HB su kotradiktorne. U velikom broju istraživanja opisan je smanjen broj IKĆ u aganglionarnom segmentu u odnosu na normoganglijsku zonu. Pojedini autori smanjen broj IKĆ u normoganglijskom segmentu HB dovode u vezu sa komplikacijama posle hirurške resekcije, posebno opstipacijom.

Ciljevi: Da se odrede vrednosti glija indeksa u nervnim pleksusima i da se analizira broj i distribucija IKĆ u biopsijama debelog creva kod dece sa hroničnom opstipacijom, u HB i u kontrolnoj grupi i da se dobijene vrednost glija indeksa i Kahalovih ćelija koreliraju sa dužinom trajanja opstipacije pre postavljanja dijagnoze.

Materijal i metode: Istraživanje je obuhvatalo biopsije debelog creva dece sa kliničkim znacima poremećaja motiliteta koja su bioptirana ili operisana u Univerzitetnoj dečijoj klinici Tiršova a dijagnostikovana u Institutu za patologiju Medicinskog fakulteta u Beogradu u periodu od 2008. do 2014. godine primenom standardnog H&E bojenja i metodom acetilholinesteraze u pojedinim slučajevima. U morfometrijskoj studiji su analizirani uzorci normoganglijske i tranzicione zone odabranih slučajeva HB, odabrani uzorci biopsija pune debljine zida kolona sa normalnim nalazom i drugim disganglionozama, kao i uzorci debelog creva 10 autopsijskih pedijatrijskih slučajeva kod kojih je isključen poremećaj motiliteta creva (sa Instituta za patologiju i Instituta za sudsku medicinu). U istraživanju su pored standarnog hematoksilin-eozin bojenja (H&E), korišćena antitela: kalretinin, MAP-2, S100β, GFAP i CD117. Udaljenost analiziranih preseka odabranih parafinskih kalupa je bila 90 μm. Elementi submukoznog i mijenteričkog pleksusa su analizirani na po pet mikrofotografija (uveličanje x400) na preparatima bojenim H&E, kalretininom, MAP-2, S100β i GFAP, dok su IKĆ analizirane na po tri polja mikroskopskog uveličanja x200 u zonama nervnih pleksusa i cirkularnom i longitudinalnom mišićnom sloju. Statistička analiza je urađena pomoću EZR softvera. Za nivo statističke značajnosti su uzimane vrednosti kod kojih je  $p < 0,05$ .

Rezultati: U navedenom periodu je analizirano 347 biopsija debelog creva 146 dece sa poremećajem motiliteta creva. U najvećem broju slučajeva je postavljena dijagnoza Hiršprungove bolesti (64/146, 44%). Imaturne ganglijske ćelije su bile jedini nalaz u 10% (15/146) analiziranih slučajeva. U malom broju slučajeva (10/146, 7%) nađene su druge disganglionoze (heterotopije ganglijskih ćelija (3), izolovane hipoganglionoze (2), neklasifikovane disganglionoze (2), lakostepena neuronalna interstinalna displazija (2), hiperplazija glija ćelija mijenteričkog pleksusa (1)). Morfološke promene u ENS-u nisu nađene u trećini slučajeva bioptirane dece (36%).

Hiršprungova bolest je četiri puta češće dijagnostikovana kod dečaka. Najčešća varijanta Hiršprungove bolesti u analiziranom materijalu kod operisanih slučajeva je bio

rektosigmoidni oblik (44/55, 80%). Ređe su dijagnostikovane sledeće varijante HB: bolest ultrakratkog segmenta (4/55, 7%), bolest dugog segmenta (4/55, 7%) i totalna aganglionozna kolona (3/55, 5%).

Za imunohistohemijsku i morfometrijsku analizu su odabrana 33 slučaja HB i 10 slučajeva biopsija pune debljine: sa imaturnim ganglijskim ćelijama (3), sa hiperplazijom glija ćelija (1), sa ektopijom ganglija (1), sa hipoganglionozom (1) i bez patološkog nalaza nervnih pleksusa na rutinskoj dijagnostici (4).

U normoganglijskoj zoni najčešće je postojala difuzna ekspresija kalretinin pozitivnih intrinzičnih nervnih vlakana u lamini propriji mukoze. Kalretinin pozitivna intrinzična nervna vlakna su se u tranzicionoj zoni u Hiršprungovoj bolesti uočavala bar fokalno u lamini propriji mukoze, što je bio i najčešći obrazac vizualizacije intrinzičnih nervnih vlakana u ovoj zoni. Uočena je intenzivnija ekspresija kalretinina u ganglijskim ćelijama submukoznog pleksusa u odnosu na mijenterički pleksus u obe ispitivane zone resektiranog creva zbog Hiršprungove bolesti, kao i u kontrolnoj grupi. U mijenteričkim ganglijama su uočene pojedinačne kalretinin negativne ganglijske ćelije u normoganglijskoj zoni i kontrolnoj grupi, pored kalretinin pozitivnih ćelija koje su pokazivale različite nivoe ekspresije kalretinina. Pojedinačne ganglijske ćelije u tranzicionoj zoni su bile kalretinin negativne. Za razliku od kalretinina, u ovim ganglijskim ćelijama je uvek postojala imunoekspresija MAP-2 antitela. Nivo ekspresije MAP-2 u ganglijskim ćelijama je manje varirao u odnosu na kalretinin. Veći broj glija ćelija je ekspimirao S100 $\beta$  nego GFAP, što je bilo statistički značajno.

Broj ganglijskih i glija ćelija je značajno varirao na preparatima bojenim različitim metodama. Nađena je statistički značajna negativna korelacija između uzrasta i broja submukoznih ganglijskih ćelija u normoganglijskoj zoni ( $r=-0,778$ ,  $p<0,001$ ). U TZ je nađen statistički značajno manji broj ganglijskih ćelija nego u NZ u oba nervna pleksusa ( $p<0,001$ ). U 3/33 (9%) uzorka TZ u submukozi nije uočena ni jedna ganglijska ćelija ni na jednom od preseka. ROC analizom je utvrđeno da prosečan broj ganglijskih ćelija po gangliji u mijenteričkom pleksusu manji od dva govori u prilog TZ. Prosečan IGC u submukoznom pleksusu ( $2,2\pm 0,21$ ) je bio statistički značajno niži u odnosu na mijenterički pleksus u NZ. Ukupan prosečan IGC u mijenteričkom pleksusu NZ je bio  $6,9\pm 0,46$ , a u TZ  $4,1\pm 1,09$ . Prosečan IGC u submukoznom pleksusu nije bio statistički značajno različit u NZ i TZ, dok je razlika u mijenteričkom pleksusu u ovim zonama

bila statistički značajna bez obzira na tip bojenja. Primenom ROC analize utvrđeno je da IGC manji od 5,8 govori u prilog TZ. Nisu nađene statistički značajne razlike u IGC između kontrolne grupe i NZ uparene po uzrastu. Nije nađena statistički značajna korelacija između IGC u NZ i uzrasta dece u trenutku operacije.

Ukupan broj IKC je bio statistički značajno veći u NZ nego u TZ. Nađena je statistički značajna razlika u ukupnom broju IKC između kontrolne grupe i NZ uparene po uzrastu, kao i u broju IKC u mišićnom omotaču. Pacijenti koji su imali postoperativne tegobe (opstipaciju i enterokolitis) imali su redukovani ukupan broj IKC za 60% i više u odnosu na kontrolnu grupu.

Poremećen IGC je nađen u samo dve biopsije pune debljine zida creva gde je i na rutinskoj dijagnostici uočena hiperplazija glija ćelija, odnosno hipoganglioneza. Ni u jednom uzorku biopsija pune debljine nije uočena redukcija IKC. Posebno je analizirana i jedna kompleksna disganglionza udružena sa HD gde su i uočeni niži IGC i redukovani broj IKC.

Zaključak: Vrednosti IGC u mijenteričkim ganglijama su statistički značajno veće u odnosu na vrednosti u submukoznom pleksusu u NZ u HB i u kontrolnoj grupi. Vrednosti IGC su statistički značajno veće u mijenteričkim ganglijama NZ u odnosu na TZ kod HB. Vrednosti IGC u prisutnim submukoznim ganglijama u TZ se ne razlikuju u odnosu na vrednosti NZ i kontrolne grupe. Nema statistički značajne razlike u ćelijskom sastavu nervnih pleksusa, kao ni u vrednostima IGC u kontrolnoj grupi i u NZ slučajeva HB uparenih po uzrastu. Vrednosti IGC u NZ (na proksimalnoj liniji resekcije) u HB se ne menjaju u odnosu na uzrast deteta u trenutku operacije (dužinu trajanja simptoma). Prosečna vrednost indeksa glija ćelija u mijenteričkom pleksusu manja od 5,8 govori u prilog tome da biopsija potiče najverovatnije iz TZ. Uzrok poremećaja motiliteta creva može biti posledica abnormalnog IGC u mijenteričkom nervnom pleksusu, koji je znatno veći iznad graničnih vrednosti (u slučaju hiperplazije glija ćelija) ili pak niži (kod hipoganglioneze).

Ukupan broj IKC u NZ u grupi HB je niži u odnosu na kontrolnu grupu uparenu po uzrastu, a ova razlika je posledica značajne redukcije broja IKC u mišićnom omotaču. Postoperativne tegobe kod HB javljaju se samo u slučajevima gde je redukcija broja IKC u NZ  $\geq 60\%$  u odnosu na najnižu vrednost IKC u kontrolnoj grupi. U TZ postoji značajna redukcija IKC u odnosu na NZ. Postoji značajna negativna korelacija između



broja IKĆ u zoni mijenteričkog pleksusa i uzrasta dece. Za adekvatnu analizu ENS i IKĆ u slučajevima poremećaja motiliteta creva, neophodno je postaviti referentne vrednosti za sve uzrasne grupe i različite segmente gastrointestinalog trakta, što je moguće jedino analizom adekvatnih kontrolnih uzoraka.

Ključne reči: Hiršprungova bolest, enterički nervni sistem, indeks glija ćelija, intersticijske Kahalove ćelije, imunohistohemija, kalretinin

Naučna oblast: patologija

Uža naučna oblast: neurogastrointestinalna patologija

# ANALYSIS OF GLIAL CELL INDEX AND INTERSTITIAL CELLS OF CAJAL IN COLORECTAL BIOPSIES OF CHILDREN WITH HIRSCHSPRUNG DISEASE AND RELATED DISORDERS

Radmila Janković

## ABSTRACT

Introduction: Intestinal motility is regulated by enteric nervous system (ENS) and interstitial cells of Cajal (ICC). Hirschsprung disease (HD) is the most common form of enteric neuropathy (in 1 out of 5000 live births). HD is congenital intestinal aganglionosis which is consequence of interrupted migration of neural crest cells during embryonal development. In aganglionic zone is present overgrowth of parasympathetic nerve fibers with high acetylcholine activity and permanent contraction of this segment. Transitional zone (TZ) is tunnel shaped segment, length 1-3 cm, interposed between aganglionic and normoganglionic zone (NZ). Myenteric hypoganglionosis and hypertrophy of submucosal nerves are obligatory characteristics of TZ, while status of submucosal nerve plexus vary from aganglionosis to hyperganglionosis. TZ presence on proximal resection margin could be reason for postoperative complications in HD patients.

It is difficult and sometimes impossible to compare values of cellular elements in intestinal nervous plexuses due to different approach in various morphometric studies. Glia index or glial cell index (GCI) is described as the most robust quantitative descriptor within one species. GCI is the ratio between number of glial and ganglion cells.

ICC are CD117 immunopositive cells, situated around myenteric and deep submucosal plexus and in muscular layers of intestinal wall. There are various results about ICC status in HD. The most studies describe reduction of ICC in affected bowel segment. Some authors found relation between ICC reduction in NZ and poor clinical outcome.

Aims: The aim of this study was to evaluate GCI in both nervous intramural plexuses and analyzes of ICC in colon biopsies of children with chronic constipation and in control group and to correlate results of GCI and ICC with period of constipation before operation.

Material and methods: Colon biopsies and resected bowel segments from children with intestinal dysmotility problems were analyzed at Institute of Pathology, Medical faculty of Belgrade. All children were treated at University Children Hospital Tiršova during a seven years period (2008-2014). All tissue samples were routinely stained with hematoxylin and eosin and in some cases acetylcholinesterase method was applied. For further immunohistochemical and morphometric analyzes were selected paraffin blocks from normoganglionic and transitional zone of HD cases and full-thickness biopsies with normal finding or with other dysganglionosis. Colon samples from ten pediatric autopsy cases (neonates and infants) from Institute of Pathology and Institute of Forensic Medicine in Belgrade, none of whom had any history of intestinal dysmotility, were controls. Calretinin, MAP-2, S100 $\beta$ , GFAP and CD117 antibodies were used for immunohistochemical stainings in this study. The distance between tissue sections were 90  $\mu$ m. Elements of submucosal and myenteric nervous plexus were analyzed on five microphotographies (captured on microscopic magnification 400x) per each histological slide. ICC were analyzed on three microscopic fields (at magnification 200x) per each slide. All statistical analyzes were performed using the EZR software package. A *p*-value of <0.05 indicated statistical significance.

Results: Total number of 347 biopsies from 146 children with intestinal motility disorders were analyzed in above mentioned period. The vast majority of cases were HD cases (64/146, 44%). In 10% (15/146) of cases only immature ganglion cells were present as pathological finding. Small number of cases (10/146, 7%) had other dysganglionoses (ganglion heterotopy (3), isolated hypoganglionosis (2), unclassified dysganglionoses (2), mild intestinal neuronal dysplasia (2) and glial cell hyperplasia in the myenteric plexus (1)). In one third of patients no abnormality of ENS was found (36%).

HD was four times more frequently diagnosed in boys. The most common HD variant in resected cases was rectosigmoid HD (44/55, 80%). The other HD variants were rarely diagnosed: ultra short HD (4/55, 7%), long segment HD (4/55, 7%) and total colonic aganglionosis (3/55, 5%).

For immunohistochemical and morphometric analyzis were selected 33 HD cases and 6 cases with other dysganglionosis (cases with immature ganglion cells (3), with glial cell hyperplasia (1), with ectopic ganglia (1), with isolated hypoganglionosis (1)) and 4

cases without pathological findings. Diffuse calretinin expression in intrinsic nerve fibers (INF) was the most common pattern in NZ. In the TZ calretinin positive INF were usually focally present. Calretinin expression was more intensive in the ganglion cells of submucosal than in myenteric plexus in NZ and TZ of HD as well as in the control group. Intensity and pattern (nuclear and cytoplasmatic) of calretinin expression varied in myenteric ganglion cells and some of them cells were calretinin negative. Single ganglion cells in TZ were calretinin negative, but this ganglion cells were always MAP-2 positive. MAP-2 expression showed less variation in comparison to calretinin expression. A larger number of glial cells is showed S100 $\beta$  expression compared to the expression of GFAP.

There were significant variations in number of ganglion and glial cells regard to staining method. We found significant negative correlation between children's age and number of submucosal ganglion cells in NZ ( $r=-0.778$ ,  $p<0.001$ ). There were statistically significant lower number of ganglion cells in TZ than in NZ in both nerve plexuses ( $p<0.001$ ). In 3/33 (9%) TZ cases submucosal aganglionosis was present. Using the ROC statistics, less than two ganglion cells per ganglion in myenteric plexus is suspected that sample belong to TZ. Average submucosal GCI ( $2.2\pm 0.21$ ) was significantly lower compare to myenteric. There was no differences in submucosal GCI in NZ, TZ and control group. Average GCI in myenteric plexus was  $6.9\pm 0.46$  in NZ and  $4.1\pm 1.09$  in TZ, what was significantly different (regardless to staining method). We found, using ROC statistics, that sample with myenteric GCI lower than 5.8 is from TZ. Differences in GCI value between NZ and control group age matched group were not significant. There was not significant correlation between GCI in NZ and age of patients at the moment of operation.

Total number of ICC was significantly higher in NZ than in TZ. Also, total ICC number in NZ of age matched cases was significantly lower than in control group and this is due to lower ICC number in muscular coat. Patients with postoperative difficulties (constipation and enterocolitis) had pronounced total ICC reduction (more than 60% compare to control group).

Among the group with other dysganglionosis and in cases with normal morphology, abnormal GCI were found only in two cases were we routinely diagnosed glial cell hyperplasia and hypoganglionosis. There was no significant reduction in ICC number in

all these analysed group. One case of complex dyganglionsis associated with HD was also analyzed. In that case we noted lower GCI and ICC values compared to control.

Conclusion: Myenteric GCI is significantly higher than submucosal GCI in NZ of HD and in control group. GCI values in myenteric ganglia of NZ were significantly higher than in TZ. There is no differences in cellular content of nervous plexuses in NZ and control group, neither in GCI values. Correlation of GCI in NZ (proximal surgical margin) and age of patients is insignificant. Average myenteric GCI value less than 5.8 favors TZ origin. Higher (hyperplasia of glial cells) or lower (hypoganglionosis) value of GCI could be related with intestinal motor disorder.

Total ICC number in NZ of HD is lower than total ICC number in the control age matched group. This difference originates from lower ICC number in muscular coat in NZ of HD. Postsurgical difficulties are present only in cases with  $\geq 60\%$  reduction of ICC referent values. Significant reduction of ICC is always present in TZ. There is significant negative correlation between ICC number in myenteric zone and children's age. It is important to set reference values for evaluation of ENS and ICC based on adequate controls related to age and site.

Key words: Hirschsprung disease, enteric nervous system, glial cell index, interstitial cells of Cajal, immunohistochemistry, calretinin

Research area: Pathology

Special topics: Neurogastrointestinal Pathology

## SADRŽAJ

	strana
<b>1. UVOD</b>	1
1.1. Gastrointestinalni trakt – morfološke karakteristike	1
1.2. Enterički nervni sistem – embriološke i morfološke karakteristike	2
1.3. Intersticijske Kahalove ćelije ( <i>Cajal</i> ) - embriološke i morfološke karakteristike	5
1.4. Morfometrijska analiza ćelija enteričkog nervnog sistema i intersticijskih Kahalovih ćelija	7
1.5. Klasifikacija poremećaja motiliteta creva	9
1.6. Hiršprungova bolest	9
1.6.1. Definicija i patogeneza Hiršprungove bolesti	9
1.6.2. Genetska osnova Hiršprungove bolesti	10
1.6.3. Klasifikacija i učestalost Hiršprungove bolesti	10
1.6.4. Kliničke manifestacije Hiršprungove bolesti	11
1.6.5. Dijagnostika Hiršprungove bolesti	12
1.6.5.1. Histochemijske tehnike bojenja sukcionijskih biopsija debelog creva	13
1.6.5.2. Imunohistochemijska bojenja u dijagnostici Hiršprungove bolesti	15
1.6.6. Terapija Hiršprungove bolesti	16
1.6.6.1. <i>Ex tempore</i> biopsija	17
1.6.6.2. Evaluacija resektiranog segmenta creva	18
1.6.7. Prognoza Hiršprungove bolesti	18
<b>2. CILJEVI ISTRAŽIVANJA</b>	19
<b>3. MATERIJAL I METODE</b>	20
3.1. Eksperimentalna i kontrolna grupa	20
3.2. Imunohistochemijska analiza	21
3.3. Morfometrijska analiza	22
<b>4. REZULTATI</b>	24

4.1. Analiza biopsija debelog creva kod dece sa hroničnom opstipacijom/poremećajem motiliteta creva - demografske, kliničke i histopatološke karakteristike svih slučajeva bioptiranih u analiziranom periodu	24
4.2. Analiza slučajeva Hiršprungove bolesti i kontrolne grupe	28
4.2.1. Demografske, kliničke i histopatološke karakteristike slučajeva Hiršprungove bolesti odabranih za imunohistohemijsku i morfometrijsku analizu. Uzrast i polna distribucija u kontrolnoj grupi	28
4.2.2. Imunohistohemijska analiza tranzicione i normoganglijske zone u Hiršprungovoj bolesti	32
A) Kalretinin	32
B) MAP-2	37
C) S100 $\beta$	40
D) GFAP	42
4.2.3. Morfometrijska analiza enteričkih pleksusa u normoganglijskoj i tranzicionoj zoni Hiršprungove bolesti i kontrolnoj grupi	46
a) Broj ganglija, ganglijskih i glija ćelija, prosečan broj ganglijskih ćelija po gangliji i prosečan indeks glija ćelija	46
b) Snopovi nervnih vlakana u normoganglijskoj i tranzicionoj zoni u Hiršprungovoj bolesti i kontrolnoj grupi	55
4.2.4. Analiza intersticijskih Kahalovih ćelija u Hiršprungovoj bolesti i kontrolnoj grupi	56
4.3. Analiza drugih disganglionoza i uzoraka sa odgovarajućim nalazom u nervnim pleksusima na rutinskoj dijagnostici	60
4.3.1. Demografske, kliničke i histopatološke karakteristike	61
4.3.2. Analiza indeksa glija ćelija u slučajevima drugih disganglionoza i uzoraka sa odgovarajućim nalazom u enteričkom nervnom sistemu na rutinskoj dijagnostici	63

4.3.3. Analiza intersticijskih Kahalovih ćelija u drugim disganglionozama i uzorcima sa odgovarajućim nalazom na rutinskoj dijagnostici	64
4.3.4. Prikaz značaja primene imunohistohemije u analizi enteričkog nervnog sistema	66
4.4. Udruženost disganglionoze sa Hiršprungovom bolešću	68
<b>5. DISKUSIJA</b>	71
<b>6. ZAKLJUČCI</b>	89
<b>7. LITERATURA</b>	91



## 1. UVOD

### 1.1. Gastrointestinalni trakt – morfološke karakteristike

Gastrointestinalni trakt (GIT) je organ endodermalnog porekla koji počinje ustima i završava se anusom (1). Fetalni GIT je podeljen na osnovu vaskularizacije na prednje, srednje i zadnje crevo. Prednje crevo, koje krvlju snabdeva celijačna arterija, čine jednjak, želudac, deo duodenuma i bilijarni trakt. Srednje crevo (deo duodenuma, tanko crevo i kolon do splenične fleksure) krvlju snabdeva gornja mezenterijalna arterija. Zadnje crevo (deo kolona distalno od splenične fleksure i proksimalni deo analnog kanala) vaskularizuje donja mezenterijalna arterija (1). Zid creva čine četiri sloja, od unutra ka spolja: sluznica, submukoza, mišićni omotač i seroza (2,3). Mišićni omotač creva čine dva sloja. U unutrašnjem mišićnom sloju mišićna vlakna su orijentisana transverzalno u odnosu na pravac pružanja creva a sam sloj je označen kao cirkularni mišićni sloj. U spoljašnjem mišićnom sloju mišićna vlakna se pružaju paralelno sa pravcem pružanja creva i ovaj sloj je označen kao longitudinalni mišićni sloj. U oba mišićna sloja, mišićna vlakna su poređana u snopove od oko 1000 paralelnih vlakana. U svakom snopu mišićna vlakna su međusobno povezana velikim brojem tesnih veza (*tight junctions*) zahvaljujući kojima postoji veoma mali otpor kretanju jona iz jedne ćelije u drugu, zbog čega električni signali lako prelaze sa jednog vlakna na drugo. Između snopova mišićnih vlakana nalazi se mala količina vezivnog tkiva. Snopovi se spajaju u mnogim tačkama tako da svaki mišićni sloj predstavlja razgranatu mrežu glatkih mišićnih vlakana koja čini funkcionalni sincicijum. Između cirkularnog i longitudinalnog mišićnog sloja takođe postoje veze, manje brojne, koje omogućavaju prenošenje električnih signala sa jednog na drugi mišićni sloj (4).

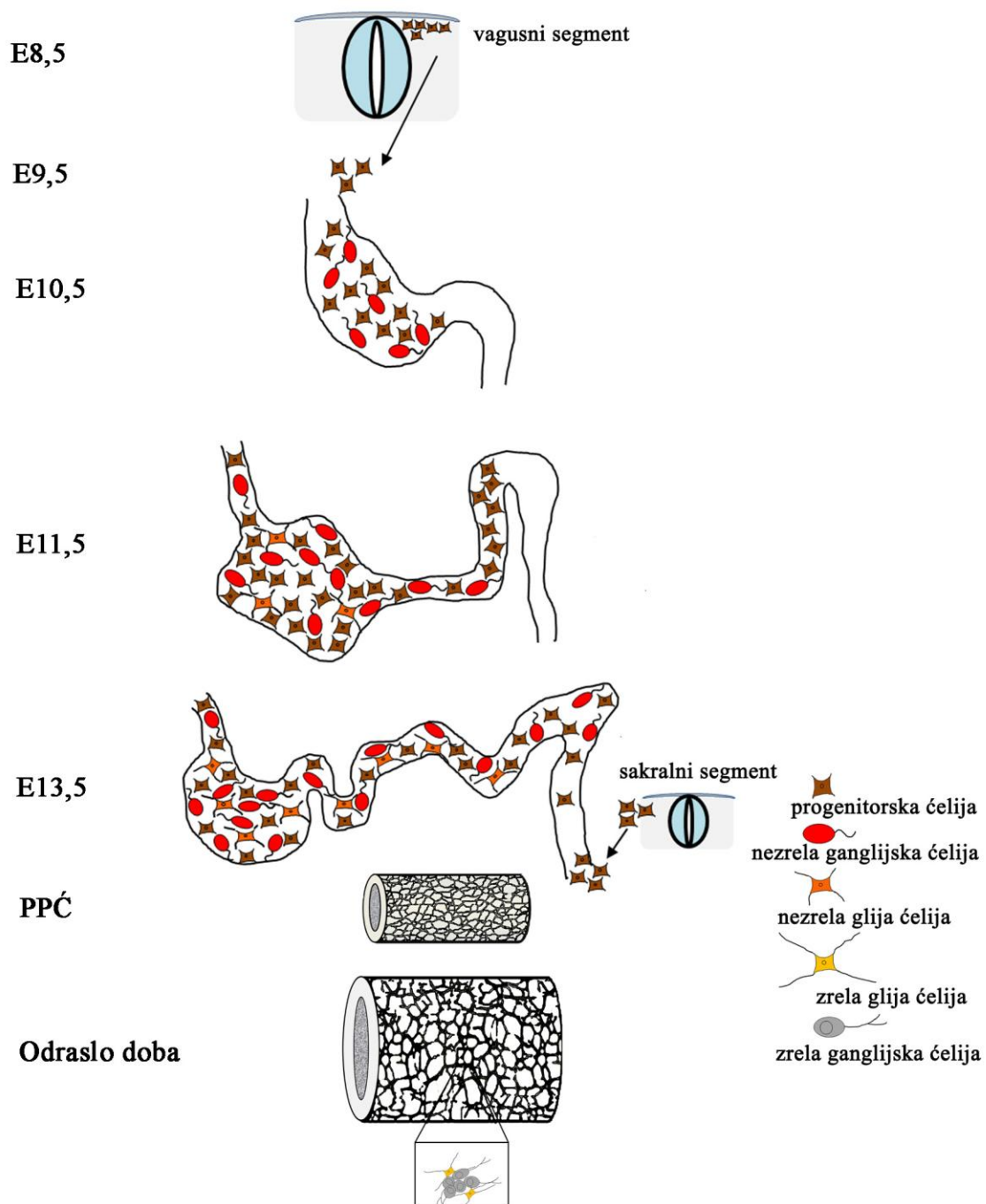
Motilitet creva je regulisan funkcijom enteričkog nervnog sistema (ENS) i intersticijskih Kahalovih ćelija (IKĆ, *Cajal*), koji predstavljaju „*intrinsic*“ inervacija creva, sposobnu da nezavisno kontroliše većinu funkcija creva. „*Extrinsic*“ inervacija iz centralnog nervnog sistema (CNS) može da modulira funkciju ENS stimulacijom

parasimpatičkog i simpatičkog sistema koja može da dovede do dalje aktivacije ili inhibicije gastrointestinalnih funkcija. Senzorna nervna vlakna polaze od crevnog epitela ili crevnog zida i kao aferentna vlakna idu do oba enterička nervna plexusa i do prevertebralnih simpatičkih ganglija. Jedan deo vlakana simpatičkim nervima ide do kičmene moždine a druga senzorna vlakna vagusom dospevaju do moždanog stabla. Ovi senzorni nervi izazivaju lokalne reflekse u crevima ali i reflekse koji se vraćaju do creva iz prevertebralnih ganglija ili iz centralnog nervnog sistema (4).

## **1.2. Enterički nervni sistem – embriološke i morfološke karakteristike**

Enterički nervni sistem je najveći i najkompleksniji deo autonomnog nervnog sistema čija je uloga da reguliše funkciju GIT (5). U sastav ENS ulaze brojni neuroni koji po svojim morfološkim i funkcionalnim karakteristikama podsećaju na neurone kičmene moždine. Neuroni ENS-a proizvode različite neurotransmitere i neuromodule koji su po svojoj strukturi slični onima u centralnom nervnom sistemu (5).

Razvoj creva u toku embriogeneze je složen proces u toku koga se preklapaju razvoj ENS, glatkih mišića i IKĆ (6). Čelije koje grade ENS su ektodermalnog porekla – iz neuralnog grebena. Razvoj ENS predstavlja koordinisanu migraciju, proliferaciju, diferencijaciju i opstanak ćelija neuralnog grebena (ĆNG) u toku razvoja creva (6,7). Ovaj sistem većim delom potiče iz vagusnog segmenta neuralnog grebena (somiti 1-7). Čelije neuralnog grebena migriraju prvo u kranijalni segment primitivnog creva, odakle se njihova migracija nastavlja ka kaudalnim delovima creva. Manji broj ĆNG koje formiraju ganglije u zadnjem crevu potiče iz sakralnog segmenta neuralnog grebena (kaudalni deo do 24. somita) (1,7). U toku migracije ĆNG odvija se i njihova diferencijacija u pravcu ganglijskih ćelija ili glija ćelija (Slika 1). U humanom cevju migracija ĆNG počinje u četvrtoj a završava se u sedmoj nedelji (1). Za migraciju, diferencijaciju i preživljavanje neuroblasta u crevima, značajnu ulogu imaju induktivni faktori koji deluju na receptore sa tirozin-kinaznom aktivnošću (*RET*) (1,7,8).



**Slika 1.** Shema razvoja ENS-a kod miševa (modifikovano po Saseli (*Sasselli*) (5).

E – embrionalni dan; PPĆ – proliferacija progenitorskih ćelija.

Ganglijske ćelije (neuroni) i glija ćelije (sinonimi: neuroglijalne ćelije, satelitne ćelije) su grupisani u ganglije koje su međusobno povezane, čineći dva pleksusa celom dužinom creva: mijenterički Auerbahov (*Auerbach*) nervni pleksus, koji se nalazi u međumišićnoj zoni i Majsnerov (*Meissner*) pleksus, u submukozi (1,3). Submukozni

nervni pleksus pojedini autori dele u dva ili tri sloja (9,10). Površinski deo submukoznog pleksusa, koji se nalazi uz laminu muskularis mukoze, mnogi autori nazivaju Majsnerovim (*Meissner*), dok duboki sloj submukoznog pleksusa, uz unutrašnju površinu cirkularnog mišićnog sloja, izdvajaju kao Henleov (*Henle*) (11) ili Šabadahov (*Schabadasch*) pleksus (9,12,13). Manji broj autora pored ova dva dela submukoznog pleksusa, izdvaja središnji deo kao poseban sloj submukoznog pleksusa (10,14). Ganglije Majsnerovog pleksusa su manje i sadrže manji broj sitnijih ganglijskih ćelija za razliku od Henleovog pleksusa gde su ganglije i ganglijske ćelije veće (10). Mijenterički nervni pleksus se prvi razvija i odgovoran je za motilitet creva, dok se submukozni nervni pleksus kasnije formira i ima ulogu ne samo u regulaciji motiliteta, već prvenstveno u regulaciji protoka krvi i transporta jona kroz crevni epitel (1). Zbog svoje kompleksnosti i autonomnosti, ENS se često naziva „drugim mozgom“ ili „mozgom creva“ (15,16).

Više različitih imunohistohemijskih studija je pokazalo da u sastav ENS ulaze različiti tipovi ganglijskih ćelija (neurona) (17). Različite funkcije neurona se ogledaju u njihovim različitim neurohemijskim osobinama (18,19,20). Kvantitativne promene subpopulacija ganglijskih ćelija u ganglijama ENS mogu imati ozbiljne posledice. Mali broj studija se bavio ovom problematikom (17). Za vizualizaciju neurona ENS su do sada korišćena različita antitela kao što su ret-onkoprotein, neuron specifična enolaza (NSE), kalretinin, MAP-2, periferin, NeuN, n-NOS i anti-Hu C/D (17,21). U morfometrijskim studijama je najčešće primenjivano anti-Hu C/D antitetlo koje je panneuronalni marker. Međutim, ni jedno antitelo pa čak ni Hu C/D ne vizualizuje sve neurone u jednoj gangliji. Takođe, nivo ekspresije jednog markera u pozitivnim neuronima je različit (19).

Glija ćelije su važan element ganglija ENS. Do skoro se smatralo da glija ćelije u ENS imaju samo mehaničku potpurnu ulogu. Međutim, sve više se govori i o drugim ulogama ovih ćelija: održavanje homeostaze u neuronima enteričkih ganglija (lučenjem različitih faktora koji deluju na neurone) i učešće u različitim tipovima neurotransmisije (22). Brojna istraživanja govore u prilog važne uloge glija ćelija u procesu inflamacije u crevima, posebno u inflamatornoj bolesti creva gde imaju ulogu antigen-prezentujućih ćelija (23). Glija ćelije su retko analizirane u morfometrijskim studijama. Broj glija ćelija je izražavan kao njihov odnos sa ganglijskim ćelijama u ganglijama – indeks glija

ćelija (glija indeks; IGĆ) ili je određivana gustina glija ćelija (14,17). Hof (*Hoff*) i saradnici su našli da u različitim delovima GIT (ileumu, ascendentnom i sigmoidnom kolonu) postoje najmanja odstupanja u IGĆ, dok gustina ganglijskih ćelija i glija ćelija pokazuju značajne varijacije (14). Međutim, vrednosti IGĆ u submukoznom i mijenteričkom nervnom spletu se značajno razlikuju, pri čemu je vrednost IGĆ uvek veća u mijenteričkom nervnom pleksusu u odnosu na submukozni (14,24). Vrednosti IGĆ u submukoznom pleksusu variraju od 1,3 do 4,3 u različitim studijama (14,24). U značajnoj meri tome doprinose metode bojenja ganglijskih i glija ćelija kao i principi brojanja ćelija (na primer - da li se broje samo ćelije kod kojih se uočava i jedro ili sve koje su „pozitivne“ i slično). U mijenteričkom nervnom pleksusu IGĆ iznosi oko 3 kod italijanskih autora (25,26), dok je kod Hofa (*Hoff*) i Vedela (*Wedel*) i do tri puta veći (14,24). Sve navedene vrednosti treba uzeti sa oprezom s obzirom na to da su u pomenutim slučajevima analizirani uzorci creva odraslih osoba obolelih od malignih neopstruktivnih tumora creva, gde efekti paraneoplastičnog sindroma na ENS ne mogu biti isključeni (17).

Glija ćelije se najčešće vizualizuju S100 $\beta$  i GFAP (*glial fibrillary acidic protein*) antitelima, pri čemu se S100 $\beta$  smatra univerzalnijim markerom jer vizualizuje veći broj glija ćelija (14,25).

### **1.3. Intersticijske Kahalove ćelije (*Cajal*) - embriološke i morfološke karakteristike**

Intersticijske Kahalove ćelije (IKĆ, *Cajal*) su pejsmejker ćelije GIT-a. U njima se generiše električna aktivnost koja dovodi do fazičnih kontrakcija (27). IKĆ učestvuju i u prenosu motornih nervnih inputa od ENS-a a imaju ulogu u prenosu mehaničkih senzacija glatkih mišićnih ćelija. IKĆ su mezodermalnog porekla (28) i vizualizuju se imunohistohemijski primenom anti-c-kit antitela (CD117). CD117 pozitivne ćelije su uočene u subserozi primitivnog tankog creva već dvanaestog embrionalnog dana. Kolonizacija CD117 pozitivnih ćelija u predelu srednjeg i zadnjeg primitivnog creva je uočena u devetoj gestacijskoj nedelji, a nakon kolonizacije creva ČNG i diferencijacije

cirkularnog mišićnog sloja (6,29). Kasni gestacioni period između petnaestog i osamnaestog dana je verovatno ključan period za razvoj IKĆ jer tada CD117 pozitivne prekursorske ćelije dobijaju funkcionalni IKĆ fenotip (30,31).

Intersticijske Kahalove ćelije su umetnute između nervnih vlakana i mišićnih ćelija (28). Sa mišićnim ćelijama IKĆ su povezane preko veza tipa pukotinastih spojeva (*gap junctions*) (30). Intersticijske Kahalove ćelije se nalaze u submukozi (IKĆ-SM), intramišićnoj (IKĆ-IM) i zoni mijenteričkog plexusa (IKĆ-MP) (3). Kahalove ćelije u submukozi se nalaze na površini cirkularnog mišićnog sloja, dok se u međumišićnoj zoni obično nalaze na periferiji mijenteričkih ganglija (27,30). U kolonu su uočena dva tipa IKĆ. U prvoj grupi su bipolarne ćelije čiji se produžeci ne granaju a izgledom podsećaju na glatke mišićne ćelije. One se pružaju paralelno sa mišićnim vlaknima u cirkularnom i longitudinalnom mišićnom sloju gradeći mrežu. Drugu grupu ćelija čine multipolarne ćelije koje imaju više (obično 3-5) dugačkih produžetaka koji se pružaju u svim pravcima (30,32). Bipolarne IKĆ se nalaze u mišićnom omotaču, a multipolarne u zoni mijenteričkog i submukoznog nervnog plexusa (30,33). Kada je u pitanju distribucija IKĆ postoje različiti rezultati. Dok pojedini autori tvrde da nema značajne razlike u distribuciji IKĆ u kolonu (34,35), mnogi insistiraju na različitoj distribuciji IKĆ u različitim segmentima debelog creva (30,33,36). U zavisnosti od dela GIT, odnosno kolona, IKĆ se nalaze kao pojedinačne ćelije ili grade gustu mrežu u pojedinim slojevima zida GIT (33). Dok jedna grupa autora tvrdi da se u čitavom kolonu najveći broj IKĆ nalazi oko mijenteričkog plexusa gradeći gustu mrežu (7,37), drugi insistiraju na različitoj organizaciji IKĆ u različitim delovima kolona (33,35). U dugačkom segmentu kolona postoji tendencija da se IKĆ akumuliraju uz mijenterički plexus, međutim pojedini autori insistiraju na tome da u sigmoidnom kolonu to nije slučaj. U sigmoidnom kolonu najveći broj IKĆ se nalazi u mišićnom omotaču (33,36).

Broj IKĆ se menja u zavisnosti od uzrasta. Zapaženo je da volumen IKĆ u humanom želucu i kolonu u odrasloj dobi opada sa godinama, bez obzira na pol i lokalizaciju u GIT-u i to prosečno za oko 13% u svakoj deceniji života (38). Za sada ne postoje referentne normalne vrednosti IKĆ pre svega zbog veoma različitih pristupa u njihovoj analizi (39).

#### 1.4. Morfometrijska analiza ćelija enteričkog nervnog sistema i intersticijskih Kahalovih ćelija

Najjednostavniji način za procenu ENS-a podrazumeva jednostavno brojanje ganglijskih ćelija na adekvatnim presecima debljine 3-5  $\mu\text{m}$ , koji su bojeni rutinskom H&E metodom, pri čemu većina istraživanja prikazuje gustinu ganglijskih ćelija a ne apsolutni broj. Kriterijumi za identifikaciju i brojanje ganglijskih ćelija su proizvoljni, ali se moraju dosledno primenjivati. Smit (*Smith*) je primenio ovaj metod da postavi normative za odojčad i decu i demonstrirao je uticaj orijentacije isečaka na kvantitativnu analizu (40). U varijacijama ovog pristupa koriste se različita antitela ili histohemijske reakcije na histološkim presecima parafinskih kalupa ili kriostatskim presecima (8). Istraživanja se ređe izvode na takozvanim *whole-mount* preparatima koji predstavljaju male delove GIT-a. U Tabeli 1 date su referentne vrednosti gustine neurona u ileumu i kolonu do kojih su došli različiti autori.

**Tabela 1.** Referentne vrednosti za gustinu ganglijskih ćelija u kolonu na H&E bojenim preparatima

Referenca	Uzrast	Debljina preseka	Broj ganglijskih ćelija u kolonu/mm
(41)	NN	20 $\mu\text{m}$ (KP)	76
(42)	1 – 2 godine	15 $\mu\text{m}$ (KP)	14,9 $\pm$ 3,6
(43)	1 – 16 godina	15 $\mu\text{m}$ (KP)	10,0 $\pm$ 3,2
(44)	4 nedelje – 10 godina	3 $\mu\text{m}$	7
(45)	3 dana – 11 meseci	4 $\mu\text{m}$	0,43 $\pm$ 0,80*

NN – nije naznačeno; KP – kriostatski preseki; \*brojane su samo ganglijske ćelije sa vidljivim jedrom;

Pored rutinskog H&E bojenja u morfometrijskim analizama su primenjivane brojne metode bojenja ganglijskih ćelija (Tabela 2).

**Tabela 2.** Metode za vizualizaciju ganglijskih ćelija u morfometrijskim studijama\*.

Metoda	Dostupnost	Troškovi	Rad	Diskriminacija ganglijskih ćelija	Parafinski blokovi?	Uzorkovanje	Referenca
<i>Histološki preparati</i>							
H&E	odlična	niski	mali	subjektivna	da	rutinsko	(46,47)
Antitela	odlična	umereni	umeren	varijabilna	da	rutinsko	(48)
Histohemija (npr. LDH)	odlična	umereni	umeren	dobra	ne	Kriostatski preparati	(49)
<i>Whole-mounts</i>							
Kuprolinik plavo	zadovoljavajuća	niski	zahtevno	dobra	ne	Manuelna disekcija	(48)
Akridin oranž	zadovoljavajuća	niski	zahtevno	zadovoljavajuća	ne	Manuelna disekcija	(50)
NADPH diaforaza	zadovoljavajuća	niski	zahtevno	odlična	ne	Manuelna disekcija	(51)
Antitela	zadovoljavajuća	umereni	zahtevno	odlična	ne	Manuelna disekcija	(48,52)
Impregnacija srebrom	loša	umereni	zahtevno	odlična	ne	Disekcija vibratomom	(53)
Morfometrija	loša	umereni	zahtevno	različita	da	Antitelo ili histohemijski	(54) (12)

\*preuzeto od *Kapur R* (8)

*Whole-mount* preparati su preparati dobijeni mikrodisekcijom uzoraka zida debelog creva (8). Zahtevni su za izradu ali su informativniji jer se njihovom analizom dobija trodimenzionalni uvid u građu tkiva.

Kada je u pitanju morfometrija IKĆ, takođe je primenjivana vrlo različita metodologija. Analizirani su različiti tipovi preparata: *whole-mount* preparati (12,37), kriostatski preseci tkiva (54,57,58,59,60) i preparati dobijeni iz parafinskih kalupa (62,63). U svim slučajevima intersticijske Kahalove ćelije su vizualizovane imunohistohemijski - CD117 antitelom. Evaluacija broja IKĆ je bila vrlo raznolika. U pojedinim studijama je procena broja IKĆ bila semikvantitativna (37,56,57,59,63). U studijama gde je analiza IKĆ bila kvantitativna primenjivane su različite metode zbog čega je poređenje rezultata gotovo nemoguće (37,59,61,62,64).



## **1.5. Klasifikacija poremećaja motiliteta creva**

Poremećaji motiliteta creva u dece su klasifikovani kao: enteričke neuropatije, enteričke miopatije, kombinovani neuromuskularni poremećaji, dezmoza kolona i idiopatski poremećaji (2,8). U enteričke neuropatije spadaju kongenitalna aganglionoza kolona – Hiršprungova bolest (HB; *Hirschsprung disease*), hipoganglionoza (kongenitalna i stečena), hiperganglionoza (ganglioneuromatoza i intestinalna neuronalna displazija (IND)), zaostajanje u sazrevanju ganglijskih ćelija i gliopatije (8).

## **1.6. Hiršprungova bolest**

### **1.6.1. Definicija i patogeneza Hiršprungove bolesti**

Hiršprungova bolest (kongenitalni megakolon ili kongenitalna intestinalna aganglionoza; HB) nastaje zbog nedostatka ganglijskih ćelija ENS-a u distalnom delu debelog creva. Bolest je posledica zaustavljanja migracije pluripotentnih ČNG koje kolonizuju primitivnu digestivnu cev. U toku migracije lanci povezanih ČNG koji se nalaze na prednjoj ivici su nazvani prednjim talasom. U lancima ČNG razlikuju se dva morfološka oblika ćelija: multipolarne i monopolarne ćelije. ČNG koje kolonizuju zadnje crevo, prolaze kroz mezenterijum kao pojedinačne ćelije u trenutku kada su srednje i zadnje crevo postavljeni paralelno. Ovo se dešava između 10,5 i 11,5 embrionalnog dana i predstavlja glavni izvor ćelija ENS-a u zadnjem crevu. Smatra se da ćelije u mezenterijumu distalnog dela zadnjeg creva između 11,5 i 13,5 embrionalnog dana potiču iz sakralnog dela neuralnog grebena (1).

Posledica zaustavljanja migracije ČNG je prekomerni rast i umnožavanje parasimpatičkih nervnih vlakana koja potiču iz sakralne regije S2-S4 i stalnog prekomernog otpuštanja acetilholina. Rezultat prevelike količine acetilholina je kontinuirana kontrakcija aganglionarnog segmenta i razvoj pseudoopstrukcije koja za posledicu ima dilataciju creva iznad aganglionarnog segmenta i formiranje megakolona.

### 1.6.2. Genetska osnova Hiršprungove bolesti

U regulaciji migracije ČNG učestvuju više gena, kao i u formiranju funkcionalnog ENS. Hiršprungova bolest je multigenetsko oboljenje. Do sada je otkriveno najmanje 12 gena čija su oštećenja povezana sa nastankom HB (65). Izolovana aganglionoza se dijagnostikuje u oko 70% pacijenata. U 18% pacijenata sa HB nalaze su i druge nesindromske anomalije ali bez citogenetskih abnormalnosti, dok u 12% pacijenata postoje abnormalnosti kariotipa (8,65). Najveći broj pacijenata sa nesindromskim oblikom HB ima mutaciju RET gena koji je lokalizovan na 10q11 hromozomu. RET gen enkodira tirozin kinazu koja ima ulogu koreceptora za različite neurotropne faktore, uključujući i neurotropni faktor rasta poreklom iz glijalne ćelijske linije (NFRPGĆ; *glial cell line-derived neurotrophic factor - GDNF*) (1,66). Najčešće RET mutacije se odnose na polimorfizme pojedinačnih nukleotida lokalizovanih u nekodirajućem regulatornom regionu koji normalno funkcioniše kao pojačivač (*enhacer*) gena (8).

Hiršprungova bolest ima inkompletno penetrantan fenotip u najvećem broju porodica sa RET mutacijama (8).

### 1.6.3. Klasifikacija i učestalost Hiršprungove bolesti

Na osnovu dužine aganglionarnog segmenta, HB najčešće klasifikuju kao: bolest ultrakratkog segmenta („*ultrashort segment*“), bolest kratkog segmenta (rektosigmoidni oblik HB), bolest dugačkog segmenta HB, totalnu aganglionozu kolona i totalnu aganglionozu creva. Najčešći oblik HB je bolest kratkog segmenta (80% slučajeva), zbog čega se ovaj oblik HB naziva i klasičnim oblikom HB. U bolesti kratkog segmenta aganglionoza zahvata rektum i sigmoidni kolon. Ukoliko aganglionoza zahvata debelo crevo proksimalno od sigmoidnog kolona (dužina može značajno da varira), radi se o bolesti dugačkog segmenta (15 – 20% slučajeva HB). Totalna aganglionoza kolona (TAK) je retka forma HB koja se dijagnostikuje u oko 5% slučajeva HB (67).

Ultrakratki segment HB (UK-HB) je relativno retka forma HB za koju postoje različite definicije (66). Konzervativni pristup podrazumeva da UK-HB predstavlja aganglionozu distalnog rektuma u dužini 1-4 cm sa abnormalnim AchE bojenjem (66).

Incidencija HB je oko 1 na 5000 živorođene dece, mada postoje značajne međuetničke razlike. U osoba poreklom iz severne Evrope HB se dijagnostikuje u 1,5 dece na 10 000 živorođene dece. U afroamerikanaca incidencija je veća – 2,1 na 10 000 živorođenčadi, dok je u Aziji incidencija najveća – sa 2,8 HB na 10 000 živorođene dece (67). Odnos učestalosti HB kod muškog i ženskog pola varira od 2,5:1 (68) do 5,75:1 (69). Bolest kratkog segmenta je češća kod dečaka, dok se aganglionozu dužeg segmenta javlja podjednako često u oba pola (67).

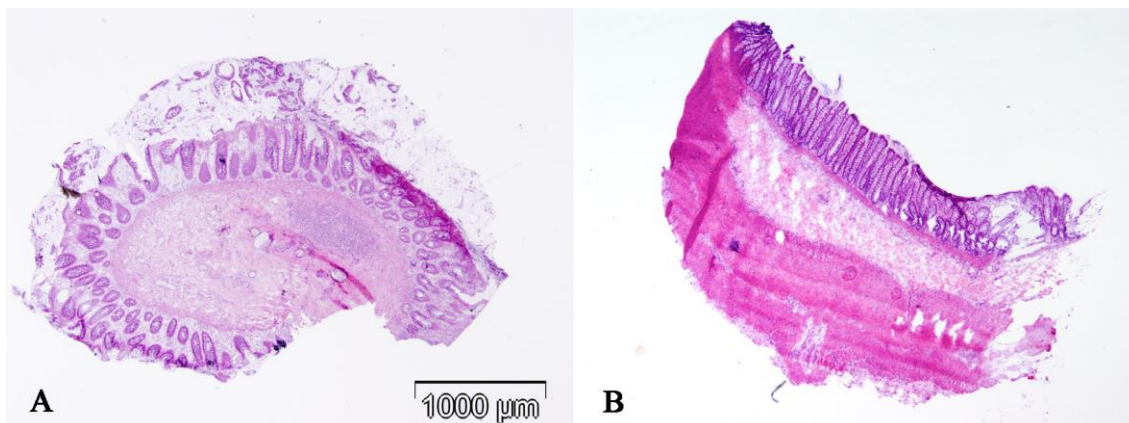
Hiršprungova bolest se može javiti kao jedini razvojni poremećaj (sporadični oblik HB). Međutim, ona može biti udružena sa drugim kongenitalnim vansindromskim anomalijama (srca, gastrointestinalnog trakta, centralnog nervnog sistema ili genitourinarnog trakta) ili sa različitim sindromima (*Syndroma Down*, *Syndroma Waalderger* i drugi) (66,67).

#### **1.6.4. Kliničke manifestacije Hiršprungove bolesti**

Kod bolesnika sa HB kliničke manifestacije se mogu javiti odmah po rođenju, a prvi znak koji ukazuje na ovu bolest je izostanak mekonijalne stolice u prvih 48h po rođenju. Kod svih obolelih postoji problem sa hroničnom opstipacijom koja može biti veoma izražena od samog početka (dete se prazni isključivo pomoću klizmi) ili se pogoršava sa uvođenjem čvrste hrane u ishranu. U blažim formama opstipacija se može korigovati higijensko-dijetetskim režimom pa se i dijagnoza HB postavlja kasnije, nakon prve godine života (70). Moguće komplikacije neležene ili neadekvatno lečene HB su toksični megakolon i enterokolitis koji se mogu fatalno završiti (70,71,72).

### 1.6.5. Dijagnostika Hiršprungove bolesti

Dijagnoza HB se postavlja na osnovu kliničke slike (u kojoj dominira opstipacija), irigografskog nalaza koji ukazuje na megakolon i histopatološkog nalaza sukcione biopsije, koja predstavlja zlatni standard za HB dijagnozu (1,71). U dečijim klinikama kod nas irigografsko snimanje sa barijumskim kontrastom je standard u dijagnostici kod poremećaja motiliteta creva a koristi od ove procedure iznose i drugi autori (72). U pojedinim ustanovama važan deo kliničkog ispitivanja kod poremećaja motiliteta creva je dijagnostička procedura anorektalne manometrije (73,74) koja prema pojedinim autorima korelira sa histopatološkom dijagnozom HB (75). Sukciona biopsija je veća i dublja biopsija od standardne endoskopske biopsije (39,73). Reprezentativna sukciona biopsija (Slika 2A) bi trebalo da sadrži uzorak dužine 4 mm koji sadrži sluznicu i bar dve trećine debljine submukoze (39). Nerepresentativna sukcioni biopsija je najčešće posledica neodgovarajuće količine submukoze u uzorku (39). U uzrastu od navršene prve godine života pa nadalje, preporučuje se biopsija pune debljine zida rektuma (Slika 2B) jer sukcione biopsije često nisu reprezentativne veličine (39,73), mada ima i potpuno suprotnih stavova – da su sukcione biopsije češće neadekvatne u neonatalnom periodu a da su reprezentativne u starijem uzrastu (76,77,78). S obzirom na to da u distalnom rektumu neposredno iznad zupčaste linije postoji fiziološka ipoganglionozna/aganglionozna, preporuka je da se biopsije uzimaju na najmanje 10 mm proksimalno od zupčaste linije kod neonatusa, odnosno 25 mm kod dece starije od tri godine. Takođe, preporuka je da se, ukoliko postoji mogućnost, uzmu 2-3 biopije rektuma sa različitih nivoa (39). Prednost sukcione biopsije u odnosu na biopsiju pune debljine zida (*full-thickness*) je u tome što za nju nije potrebna opšta anestezija, a nekada čak ni sedacija pacijenta (73).



**Slika 2.** A - Reprezentativna sukciona biopsija; B – Biopsija pune debljine zida (*full thickness*) sadrži sve slojeve zida creva (H&E, 40x)

Korektna dijagnoza HB zavisi pored lokalizacije biopsije i njene reprezentativnosti, i od broja uzoraka (preporuka su tri uzorka), kao i adekvatnog histopatološkog tumačenja histohemijski i imunohistohemijski bojenih preparata (79).

#### 1.6.5.1. Histohemijske tehnike bojenja sukcionijskih biopsija debelog creva

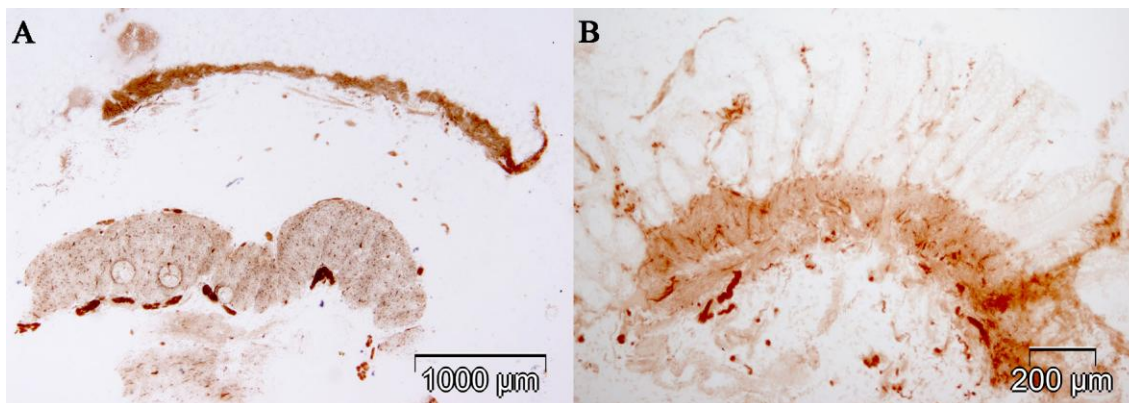
Standardna histopatološka dijagnostika zasniva se na analizi velikog broja preseka hematoksilin-eozin (H&E) bojenih preparata i/ili analizi kriostatskih preseka tkiva dobijenih sukcijom biopsijom a bojenih histohemijskom metodom acetilholinesteraze (AchE). Poslednjih godina postoji tendencija uvođenja imunohistohemijskih tehnika bojenja u rutinsku dijagnostiku HB.

Sedamdesetih godina prošlog veka počinje era enzimohistohemije u dijagnostici HB zahvaljujući Mejer-Rugeu (*Meyer-Ruge*) koji u rutinsku praksu uvodi laktatdehidrogenazu (LDH) i acetilholin-esterazu (AchE) (80). Vrlo brzo, AchE metoda postaje „zlatni standard“ u dijagnostici HB (81). Metoda AchE je osetljiva i zahteva preciznost u izradi preparata (pravilnu orijentaciju preparata, serijske kriostatske preseke, kriostatske rezove debljine 15-16 µm, uvek svež supstrat), ali i iskustvo patologa (73,81,82). Poslednjih godina su se na tržištu pojavili i brzi lakoprimejniji komercijalni testovi AchE (83,84). I pored brojnih poteškoća, u mnogim laboratorijama Evrope i Azije ova metoda i dalje zadržava primat (81,85). AchE metoda je na Institut

za patologiju u Beogradu uvedena osamdesetih godina prošlog veka (86). Pozitivan nalaz za HB podrazumeva postojanje umnoženih holinergičnih vlakana u lamini propriji mukoze, lamini muskularis mukoze i submukozi koja se dobro vizualizuju na preparatima bojenim AchE metodom, uz odsustvo ganglija (Slika 3). Nekada se mogu javiti poteškoće u interpretaciji AchE bojenih preparata pa nalaz može biti lažno pozitivan ili lažno negativan za HB. Kod prevremeno rođenih beba koje imaju kongenitalnu aganglionozu proliferacija holinergičnih nervnih vlakana može biti vrlo diskretna ili čak odsutna što može rezultirati lažno negativnim rezultatom za HB na AchE bojenju (73,81,82,85,86,87). U slučaju TAK takođe je moguć lažno negativan nalaz za HB (81). Prisustvo krvarenja u sukcionim biopsijama može otežati interpretaciju na preparatima bojenim AchE metodom i biti uzrok lažno pozitivnih nalaza za HB (86). Lažno pozitivan nalaz za HB može biti i u slučajevima kada se analizira takozvana niska biopsija rektuma (73,81) ili se radi o neuronalnoj intestinalnoj displaziji tip B (NID tip B) (80,81).

U laboratoriji za dijagnostiku poremećaja motiliteta u Bazelu rutinski se radi šest vrsta enzimohistohemijskih bojenja da bi se izbegle nejasnoće u tumačenju AchE metode (81). U ovoj laboratoriji se u rutinskoj diagnostici primenjuju AchE metoda sa i bez kontrastiranja, metoda laktat dehidrogenaze (LDH), metoda sukcinil dehidrogenaze (SDH), metoda nitroksid sintaze (NOS) i pikrosirijus metoda (81).

U laboratorijama gde se dijagnostika HB radi sporadično, AchE se obično ne primenjuje jer nije uvek moguće obezbediti svež supstrat pa se serijski sečeni (75-100) histološki preparati boje rutinskom H&E metodom. Negativan nalaz za ganglijske ćelije uz umnožene i hipertrofične snopove nervnih vlakana je ključan za dijagnozu HB u ovom slučaju (8).

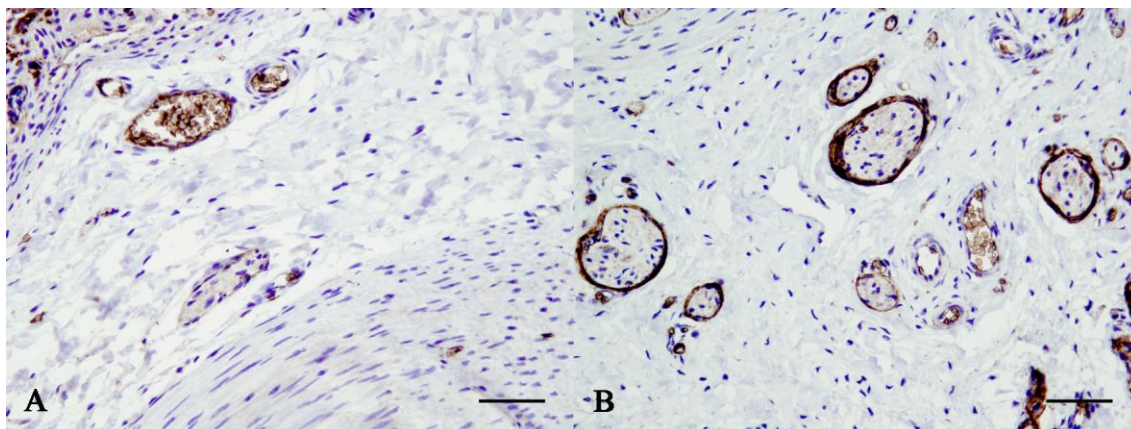


**Slika 3.** Metoda bojenja acetilholinesterazom. A - Normalan nalaz: Nema proliferacije holinergičnih nervnih vlakana u lamini muskularis mukoze i lamini propriji; u submukozi i međumišićnoj zoni se nalaze pravilno raspoređene ganglije (biopsija pune debljine); B - Hiršprungova bolest: Proliferacija holinergičnih nervnih vlakana u submukozi, lamini muskularis mukoze i lamini propriji (sukciona biopsija).

#### 1.6.5.2. Imunohistohemijska bojenja u dijagnostici Hiršprungove bolesti

Da bi se izbegli problemi koji postoje u osetljivoj AchE metodi, sve češće se u dijagnostici primenjuju imunohistohemijska bojenja, kako za vizualizaciju ganglijskih ćelija, tako i za vizualizaciju nervnih vlakana. Do sada su u ove svrhe aplikovani različiti markeri. Za vizualizaciju ganglijskih ćelija u dijagnostičke svrhe primenjivana su antitela na ret-onkoprotein, neuron specifičnu enolazu (NSE), PGP 9.5, kalretinin, MAP-2 (*micro-tubule associated protein-2*), periferin, NeuN, n-NOS, katepsin D, CD56, HuC/D (21,85,88,89,90), a za detekciju nervnih vlakana Glut1, S100 $\beta$ , GFAP, NGFR (8,21). Teži se ka tome da se nađe idealan imunohistohemijski test za dijagnostiku HD. Kapur (85) je definisao idealan imunohistohemijski test kao lako primenljiv test, jednostavan za interpretaciju, koji se može primeniti na parafinskim presecima sukcionih biopsija, a čijom primenom bi se izbegla analiza velikog broja histoloških preseka. U poslednje vreme primat u dijagnostici HD ima antitelo na kalretinin, pre svega zato što ima ekspresiju i u intrinzičkim nervnim vlaknima lamine proprije i u ganglijskim ćelijama (91,92,93,94,95,96,97,98,99). Mnoga istraživanja govore o jednakoj ili čak i većoj efikasnosti ovog antitela u dijagnostici HB u odnosu na

dosadašnji zlatni standard (97,100,101). Antitelo koje vizualizuje ekstrinzična nervna vlakna (perineurium) Glut-1 se takođe pokazalo kao veoma korisno (21,85) (Slika 4).



**Slika 4.** Detekcija snopova ekstrinzičnih neravnih vlakana pomoću Glut-1 antitela. Negativna ekspresija u intrinzičnom submukoznom nervu (A). Glut-1 vizualizuje perineurium submukoznih ekstrinzičnih nerava (B). Unutrašnja pozitivna kontrola su krvni sudovi sa eritrocitima (Glut-1, skale: 50  $\mu\text{m}$ ).

#### 1.6.6. Terapija Hiršprungove bolesti

Definitivna terapija HB je hirurška resekcija aganglionarnog segmenta creva. Do sada su primenjivane različite hirurške tehnike za resekciju aganglionarnog segmenta. Prva hirurška tehnika primenjena u lečenju HB koja je dala zadovoljavajuće rezultate je bila izvedena od strane Svensona (*Swenson*) davne 1947. godine (98). U težnji da se dobiju što bolji rezultati vremenom su primenjivane i druge tehnike koje su imale transabdominalni pristup, kao što su tehnike po Diamelu (*Duhamel*) (102) i Soaveu (*Soave*). Krajem prošlog veka Džordžson (*Geoggeson*) je sa uspehom primenio laparoskopski-asistiranu transanalnu resekciju (98,103). Poslednjih godina u našim bolnicama se sve češće resekcija sa uspehom izvodi metodom transanalnog endorektalnog provlačenja (*transanal endorectal pull through resection, TEPT*) po de la Toreu (*de la Torre*) i Ortegi (*Ortega*) (98,104,105,106), koja je pokazala odlične rezultate (106,107,108).



U najnovije vreme postoji tendencija da se HB leči primenom različitih stem ćelija dobijenih na različite načine iz adultnih (109) ili embrionalnih tkiva (110).

#### 1.6.6.1. *Ex tempore* biopsija

Za određivanje nivoa resekcije creva primenjuje *ex tempore* biopsija. Hirurzi na osnovu izgleda creva procenjuju nivo koji bi bio normoganglijski – to je obično segment creva koji ima konstantnu širinu lumena i nalazi se iznad levkasto proširenog dela – takozvane tranzicione zone (TZ) (Slika 5).



**Slika 5.** Resecirani segment creva zbog HB. Između crnih strelica nalazi se segment proširenog lumena creva koji odgovara tranzicionoj zoni. Širina lumena creva u normoganglijskoj zoni je uža i konstantna (crvena strelica).

Uzorak koji se šalje na analizu najčešće sadrži punu debljinu zida creva (*full thickness* biopsija) a ponekad samo serozu i mišićne slojeve (seromuskularna biopsija). Preporuka je da seromuskularna biopsija za *ex tempore* analizu sadrži 1 cm transverzalno orijentisanog zida creva (39,73), ali ima i onih koji se zalažu za *ex tempore* analizu cele cirkumferencije proksimalne linije resekcije (111) pre svega zato što seromuskularna biopsija ima svoja ograničenja (8). Ova biopsija sadrži samo deo cirkumferencije zida, a kako aganglionarna i prelazna hipoganglionarna zona nisu ravnomerno zastupljene u celoj cirkumferenciji creva – postoji mogućnost greške pri analizi ovakvih biopsija (8,73,112).

### **1.6.6.2. Evaluacija reseciranog segmenta creva**

Resecirani segment creva se rutinski fiksira u 4% rastvoru formalina. Preuzimanje resekata se vrši na standardizovan način. Uzima se više reprezentativnih isečaka koji odgovaraju aganglionarnoj, tranzicionoj (TZ) i normoganglijskoj zoni (NZ). Posebno se analizira proksimalna linija resekcije.

Međutim, u pojedinim laboratorijama hirurški materijal se dostavlja laboratoriji nefiksiran. U laboratoriji se crevo otvara, uzima se longitudinalni isečak dužine 15-20 cm koji se rola počev od distalnog kraja tako da se sluznica nalazi spolja („*Swiss roll*“). Dobijeni urolani uzorak reseciranog creva se zamrzava a kriostatski rezovi se onda boje metodom AchE i drugim enzimohistohemijskim metodama (81). Ostatak creva se onda fiksira u formalinu i naknadno se modeliraju uzorci za parafinske kalupe. Na ovaj način se precizno može utvrditi dužina aganglionarnog segmenta i tranzicione zone (81).

### **1.6.7. Prognoza Hiršprungove bolesti**

Nakon hirurške intervencije deca se relativno brzo oporavljaju i najčešće nemaju značajne tegobe. U manjem broju slučajeva se mogu javiti tegobe u vidu perzistirajuće opstipcije, intestinalne pseudoopstrukcije i enterokolitisa i oni su najčešće posledica prisustva tranzicione zone (TZ) na proksimalnoj liniji resekcije (111,112,113). Drugi ređi razlozi za ove komplikacije su posledica udruženosti HB sa drugim tipovima disgangliona (na primer hipoganglionozom ili intestinalnom neuronalnom dispalzijom tip B) (73) ili poremećajima vezanim za Kahalove ćelije (55). Metoda endorektalnog provlačenja je najčešće primenjivanja hirurška tehnika kod nas, a istraživanja su pokazala da je mnogo efikasnija nego ostale procedure, posebno u odnosu na njeno rano preduzimanje, kao i manju incidenciju ozbiljnih komplikacija koje zahtevaju ponovno hirurško lečenje (106,107).

## 2. CILJEVI ISTRAŽIVANJA

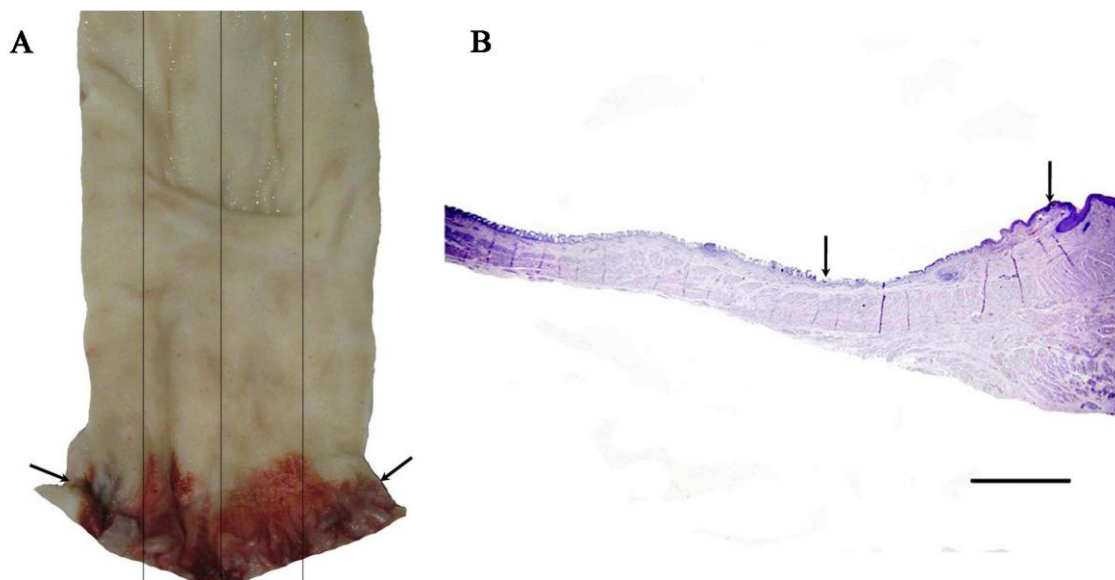
Ciljevi istraživanja su:

1. Odrediti vrednost glija indeksa u submukoznom i mijenteričkom nervnom pleksusu u biopsijama debelog creva kod dece sa hroničnom opstipacijom i u kontrolnoj grupi.
2. Odrediti vrednost glija indeksa u normoganglijskom segmentu na proksimalnoj liniji resekcije debelog creva kod dece operisane zbog Hiršprungove bolesti u odnosu na dužinu trajanja opstipacije pre postavljanja dijagnoze.
3. Analizirati broj i distribuciju Kahalovih ćelija primenom imunohistohemijskog bojenja u biopsijama debelog creva kod dece sa hroničnom opstipacijom i u kontrolnoj grupi.
4. Ispitati broj i distribuciju Kahalovih ćelija u normoganglijskoj i tranzicionoj zoni u Hiršprungovoj bolesti i dobijene vrednosti analizirati u odnosu na dužinu trajanja opstipacije pre operacije.

### 3. MATERIJAL I METODE

#### 3.1. Eksperimentalna i kontrolna grupa

Istraživanje je obuhvatalo biopsije debelog creva dece sa kliničkim znacima poremećaja motiliteta koja su bioptirana ili operisana u Univerzitetnoj dečijoj klinici Tiršova a dijagnostikovana u Institutu za patologiju Medicinskog fakulteta u Beogradu u periodu od 2008. do 2014. godine primenom standardnog H&E bojenja i metodom acetilholinesteraze po Karnovsky i Roots-u (115). U studiji su analizirani i uzorci rektuma (longitudinalni isecci, proksimalno od anorektalnog prelaza, dužine 4-5 cm) uzeti sa kadavera koji pripadaju pedijatrijskom uzrastu a koji nisu imali tegobe u smislu poremećaja motiliteta creva, sa Instituta za patologiju i Instituta za sudsku medicinu Medicinskog fakulteta u Beogradu (Slika 6).



**Slika 6.** Način uzorkovanja anorektalnog prelaza. Braon tušem (strelica) je označen anorektalni prelaz (A). H&E bojeni preparat anorektalnog prelaza (B); strelice označavaju zonu analnog kanala sa tranzicionim epitelom (skala: 2000  $\mu\text{m}$ ).

Kriterijumi za uključivanje u studiju bili su adekvatna orijentacija isečaka (da se na preseku nalaze svi slojevi zida creva – hirurške biopsije i biopsije pune debljine zida creva) i adekvatna veličina uzoraka (najmanje 4 mm kada je reč o biopsijama pune debljine zida creva). U slučajevima gde je urađena resekcija creva zbog HB, analizirani su isecci iz dve zone: normoganglijske i hipoganglijske (tranzicione) zone. Iz ove dve zone creva je izabran, za imunohistohemijsku analizu, po jedan reprezentativni uzorak koji je sadržavao pravilno ukalupljen longitudinalni presek tkiva. U slučajevima gde je urađena resekcija creva a dijagnostikovao drugi tip disganglionoze, takođe je odabran po jedan isečak koji ispunjava zadate kriterijume za veličinu i orijentaciju tkiva.

Za imunohistohemijsku analizu parafinski kalupi su sečeni na debljinu od 5  $\mu\text{m}$ , a zatim su nakon deparafinizacije i antigenskog demaskiranja aplikovana antitela po protokolu proizvođača za svako antitelo. Za bojenje ganglijskih ćelija su primenjena imunohistohemijska bojenja na kalretinin i MAP-2. Za bojenje glija ćelija primenjena su S-100 $\beta$  i GFAP. Aplikacija S-100 $\beta$  antiteta je olakšala i analizu prisutnih nerava. Za detekciju intersticijskih Kahalovih ćelija (IKĆ) je primenjeno CD117 antitelo.

### 3.2. Imunohistohemijska bojenja

**Kalretinin** – kalcijum-vezujući protein, modulator neuronalne ekcitabilnosti, eksprimiran je u zrelih nervnim ćelijama; spoljašnja pozitivna kontrola su bile ćelije dlačnih folikula kože (jedarno bojenje); (Dako, DAK-calret1, razblaženje 1:50).

**MAP-2** – citoplazmatski protein stabilizator mikrotubula, marker neuronalne diferencijacije; neuroni kore velikog mozga su bili spoljašnja pozitivna kontrola (citoplazmatsko bojenje); (Abcam, razblaženje 1  $\mu\text{g/ml}$ ).

**S-100 $\beta$**  – Ca-vezujući kiseli protein, dimer; eksprimira se u jedru i citoplazmi glija ćelija i Schwannovih ćelija; reaktivni astrociti u zidu pseudociste mozga su bili spoljašnja pozitivna kontrola; (Dako, anti S100, razblaženje 1:1600).

**GFAP** - kiseli fibrilarni protein, spada u intermedijarne filamente ekspimirane u ćelijama centralnog nervnog sistema, uključujući astrocite, endodimalne ćelije i satelitne (glija) ćelije ENS-a; reaktivni astrociti u zidu pseudociste mozga su bili spoljašnja pozitivna kontrola (citoplazmatsko bojenje); (Dako, Anti-Glial Fibrillary Acidic Protein, razblaženje 1:500).

**CD117 (ili c-kit)** - tip III receptora tirozin – kinaze ima ulogu u transdukciji signala u ćelijama; eksprimiran je u Kahalovim ćelijama i mastocitima (membranska pozitivnost); spoljašnja pozitivna kontrola u našoj studiji je bilo tkivo gastrointestinalnog stromalnog tumora; (Dako, clone5, razblaženje 1:400).

Negativne kontrole su rađene za sva antitetela izostavljanjem primarnih antitela u toku bojenja.

U izabranim slučajevima je primenjeno dvostruko imunohistohemijsko bojenje aplikacijom MAP-2 i S-100 $\beta$  antitela. Za vizualizaciju je primenjen kit NVižn G2 dabl stejn (*NVision G2 double stain*).

### **3.3. Morfometrijska analiza**

Iz odabranih kalupa napravljeni su serijski preseki tkiva debljine 5  $\mu$ m, pri čemu je analiziran svaki osamnaesti presek (udaljenost između preseka je iznosila 90  $\mu$ m), da bi se izbeglo brojanje istih ganglijskih i glija ćelija (25). Prvi presek je bojen H&E metodom, a ostali imunohistohemijski. Redosled bojenja analiziranih preseka je: 1. H&E, 2. kalretinin, 3. MAP-2, 4. S-100 $\beta$ , 5. GFAP i 6. CD117. Analiza ganglijskih i glija ćelija je vršena na prvih pet prepata, a na šestom preseku su analizirane IKĆ.

*Analiza ganglijskih i glija ćelija mijenteričkog nervnog pleksusa:* U analizi je primenjena metodologija Bachmanna i saradnika (21). Ganglije, ganglijske i glija ćelije su analizirane na preseku tkiva s leva na desno, počev od prve uočene ganglije. Brojanje ganglija, ganglijskih i glija ćelija je vršeno na mikrofotografijama napravljenim na 5 polja velikog mikroskopskog uveličanja (x400) (mikroskop Olympus BX50; digitalni fotoaparat Olympus DP70, 12 mega piksela), a pomoću besplatnog programa ImageJ. Preparati su fotografisani tako da se međumišićna zona poklapa sa prečnikom vidnog polja. Dimenzije slike koja je analizirana na uveličanju x400 je iznosila 0,4 x 0,3 mm. Ukupna dužina analizirane međumišićne zone na pet preseka je iznosila 10 mm. Broj ganglija, ganglijskih i glija ćelija je bio izražen po jedinici dužine (mm).

*Analiza ganglijskih i glija ćelija submukoznog nervnog pleksusa:* Submukozni region je fotografisan na uveličanju x400 (mikroskop Olympus BX50; digitalni fotoapart Olympus DP70, 12 mega piksela) i analiziran pomoću besplatnog softvera ImageJ (116). Na svakom preseku je analizirano 5 polja velikog uveličanja (x400).

Površina slike na uveličanju x400 je bila 0,12 mm<sup>2</sup>. Ukupna površina submukoze koja se na ovaj način analizirala je bila 3,0 mm<sup>2</sup>. Broj ganglija, ganglijskih i glija ćelija je bio izražen po jedinici površine (mm<sup>2</sup>).

Za svaki pojedinačni slučaj je izračunat indeks glija ćelija (odnos broja glija ćelija i ganglijskih ćelija) u submukoznom i mijenteričkom pleksusu.

*Analiza intersticijskih Kahalovih ćelija:* IKĆ su analizirane u dubokoj zoni submukoze iznad cirkularnog mišićnog sloja, u cirkularnom i longitudinalnom mišićnom sloju i u međumišićnoj zoni (117). Kahalove ćelije su brojane na po tri mikrofotografije snimljene na uveličanju x200 u svakoj od navedenih zona. Mikrofotografija na ovom uveličanju je bila dimenzija 0,8x0,6 mm, a njena površina je iznosila 0,48 mm<sup>2</sup>.

Pored opisane morfometrijske i imunohistohemijske analize, posebna pažnja je usmerena na evidenciju drugih nepavilnosti u građi enteričkog nervnog sistema: pojava heterotopičnih ganglija i ganglijskih ćelija, prisustvo nervnih vlakana u submukozi, ganglijske ćelije koje se nalaze u snopovima nervnih vlakana, nezrele ganglijske ćelije, džinovske ganglije i drugo.

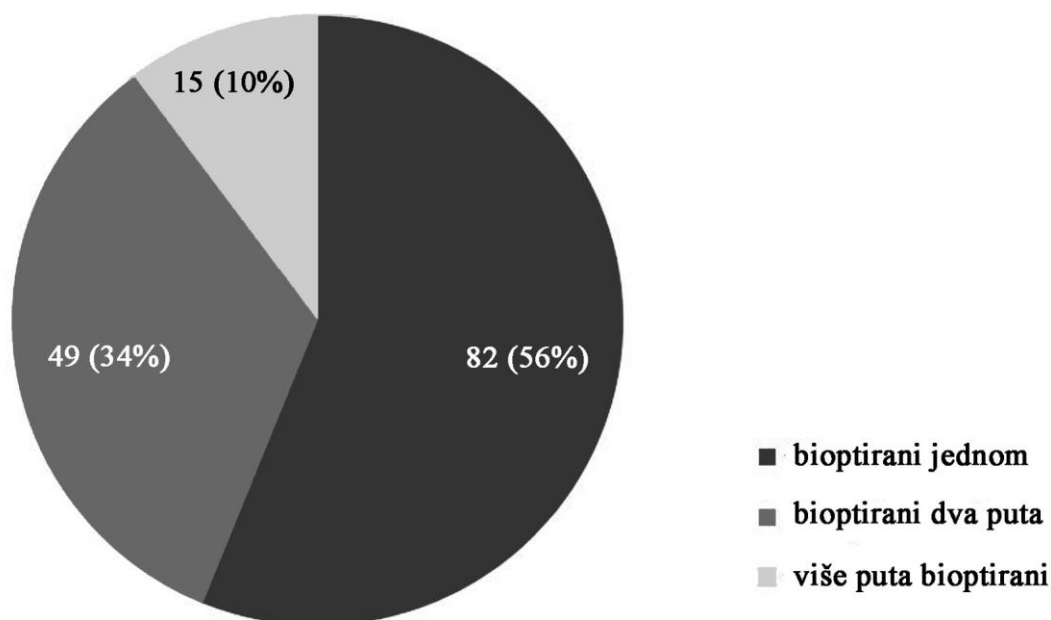
U radu su analizirani i klinički podaci iz istorija bolesti (dužina trajanja opstipacije, udružene bolesti, familijarna pojava bolesti, podaci u vezi sa kliničkim ispitivanjima i operativnim zahvatom).

Statistička analiza je rađena pomoću besplatnog EZR softvera (Saitama Medical Center/Jichi Medical University, Saitama, Japan) uz grafički korisnički interfejs za R softverski paket (verzija 3.3.1, R fondacija za statističko računarstvo) (118). U analizi podataka su primenjene metode deskriptivne statistike. Za testiranje statističke značajnosti rezultata morfometrijske analize primenjeni su Studentov t-test (*Student's t-test*), Man-Vitni test (*Mann-Whitney test*) i Vilkoksonov test (*Wilcoxon's signed rank test*). Za ispitivanje jačine povezanosti primenjen je Spirmanov test korelacije (Spearman's rank correlation test). Granične vrednosti („cut-off“) za analizirane elemente ENS-a su određivane pomoću ROC krive (*receiver operating characteristic*). Za nivo statističke značajnosti su uzimane vrednosti kod kojih je p<0,05.

## 4. REZULTATI

### 4.1. Analiza biopsija debelog creva kod dece sa hroničnom opstipacijom/poremećajem motiliteta creva - demografske, kliničke i histopatološke karakteristike svih slučajeva bioptiranih u analiziranom periodu

U periodu od 2008. – 2014. godine analizirane su biopsije debelog creva kod 146 pacijenata dečijeg doba koji su imali kliničku dijagnozu hronične opstipacije ili intestinalne pseudoopstrukcije. U ovoj kohorti je bilo 100 (68%) dečaka i 46 (32%) devojčica. Ukupno je analizirano 347 biopsija debelog creva, od kojih je bilo 135 sukcionih biopsija, 43 biopsije pune debljine, 93 hirurške i 76 *ex tempore* biopsija. Osamdeset dva (56%) pacijenta su bioptirana samo jednom, dok je 49 (34%) pacijenata bioptirano dva puta, a 15 pacijenata (10%) više puta (Grafikon 1).



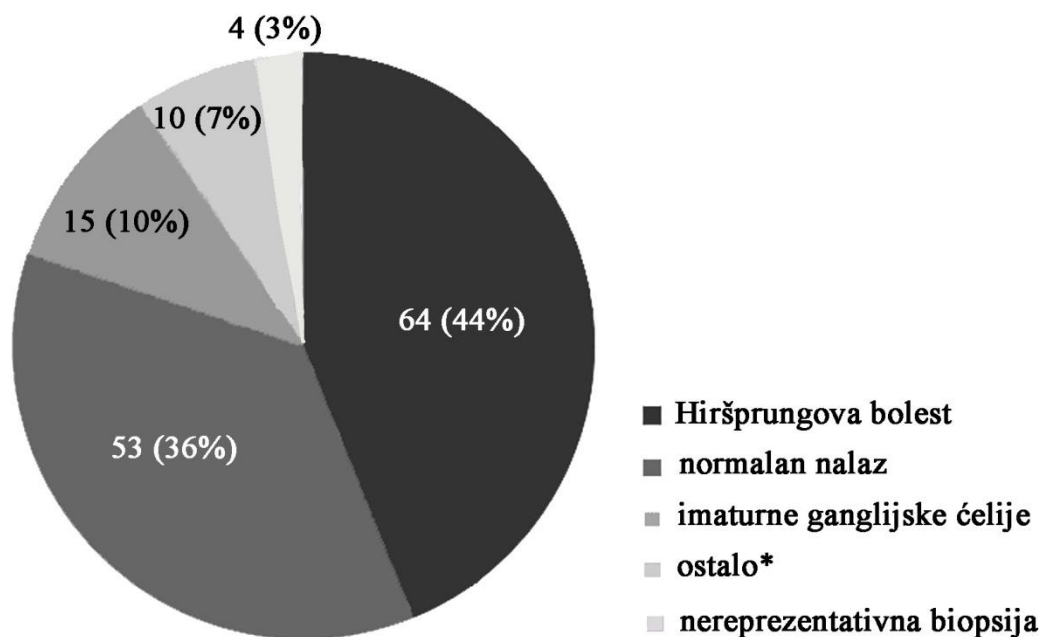
**Grafikon 1.** Broj bioptiranja pacijenata sa hroničnim opstipacijom i simptomima i znacima intestinalne pseudoopstrukcije.



Najveći broj pacijenata (41/49, 84%) koji su dva puta bioptirani spada u grupu sa HB, gde je prva biopsija bila dijagnostička, a u drugom aktu su analizirane *ex tempore* biopsija i resekat creva. U 12 slučajeva (8%) prva biopsija nije bila dovoljno reprezentativna (sitan ili površinski uzorak) pa je bilo neophodno ponoviti biopsiju, međutim kod 4 (4/12, 33%) deteta nije urađena ponovna biopsija. Deca su u vreme dijagnostičke biopsije bila uzrasta 2 do 4306 dana, sa medijanom 31 dan.

Kod blizu polovine bioptiranih pacijenata (64/146, 44%) postavljena je dijagnoza HB. Imaturnost ganglijskih ćelija je bila jedini uzrok hronične opstipacije kod 15 (10%) bioptiranih pacijenata. Izolovana hipoganglionoza je dijagnostikovana kod 2 (1%) pacijenta muškog pola. Heterotopija ganglijskih ćelija kao jedini patološki nalaz je uočen kod 3 (2%) pacijenta (jedne devojčice i dva dečaka). Lakostepena neuronalna intestinalna displazija je ustanovljena kod 2 pacijenta (1%) (jedne devojčice i jednog dečaka). Kod jedne devojčice (1%) uočena je hiperplazija glija ćelija u mijenteričkom pleksusu. Kod dva (1%) dečaka uočene su abnormalnosti ENS-a koje se ne mogu klasifikovati prema aktuelnoj podeli disganglionoza (tzv. neklasifikovane disganglionoze) (Grafikon 2). Kod 53/146 pacijenata (36%) nisu uočene patološke promene u ENS-u. U ovoj grupi je odnos dečaka i devojčica bio 31:22. Uzorci biopsija rektuma kod četiri pacijenta (3%) nisu bili pogodni za analizu.

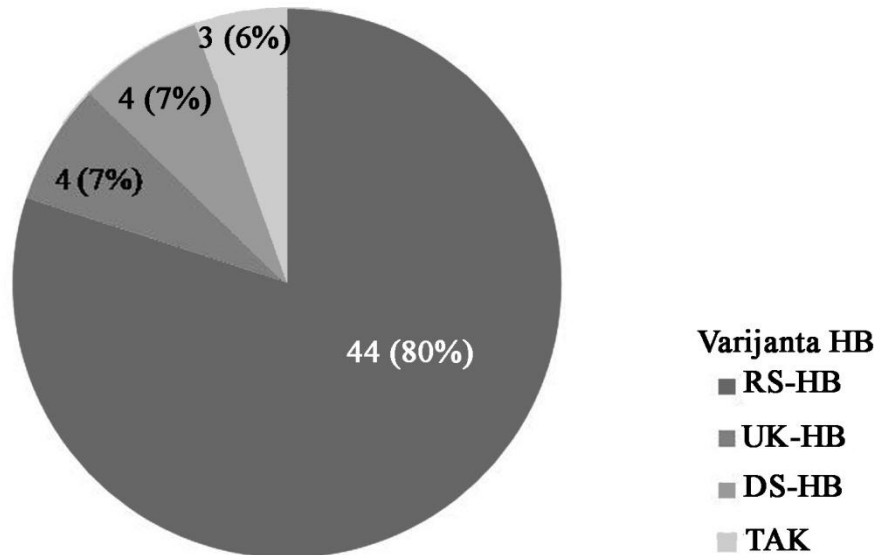
Ako se u obzir uzmu samo slučajevi sa patološkim nalazom ENS-a, HB je najčešća diganglionoza (64/89, 72%).



**Grafikon 2.** Histopatološke dijagnoze u analiziranom uzorku.

Ostalo\*: izolovana hipoganglionozna, heterotopija ganglijskih ćelija, neklasifikovane disganglionoze, lakostepena neuronalna intestinalna displazija, hiperplazija glija ćelija.

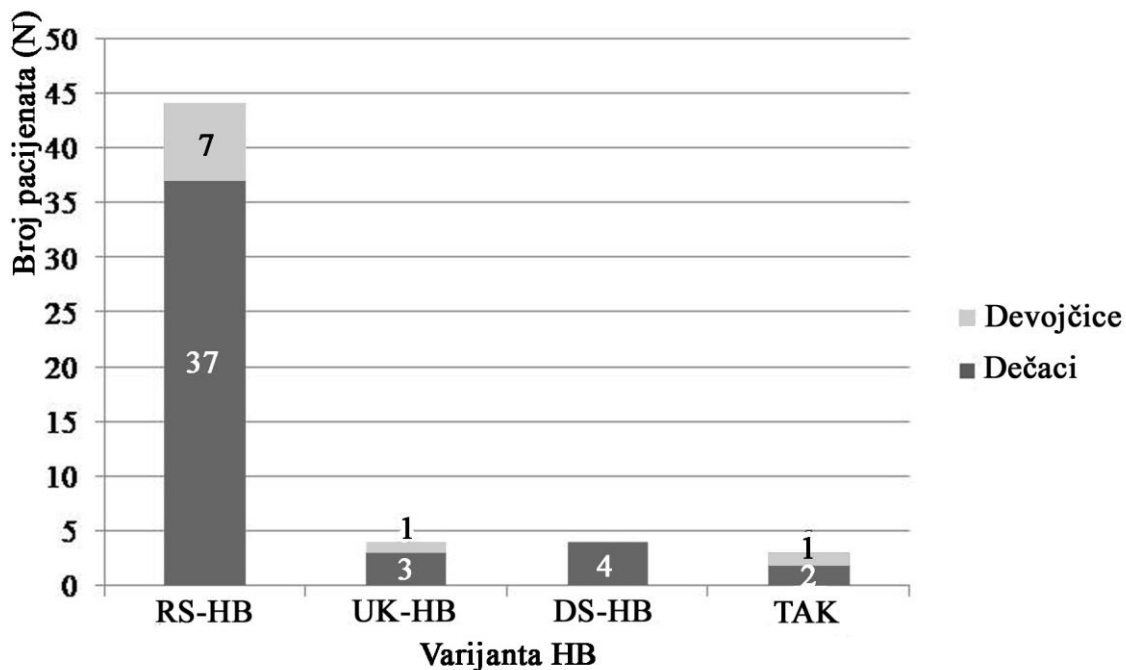
Od ukupno 64 pacijenta sa HB, kod 9 (14%) nije dostavljen resecirani materijal u analiziranom periodu. Od 55 slučajeva gde je analiziran resecirani segment, u 44 (80%) slučaja je dijagnostikovao klasični rekto-sigmoidni oblik HB. Ređe su dijagnostikovani ultra-kratki oblik HB (4/55, 7%), bolest dugog segmenta HB (4/55, 7%) i totalna aganglionozna kolona (3/55, 5%) (Grafikon 3). Kod jednog pacijenta sa klasičnim oblikom HB postojala je udruženost sa hipoganglionozom levog hemikolona uz atreziju ileuma. U jednom slučaju bolesti dugog segmenta postojala je udruženost sa hipoganglionozom i drugim abnormalnostima u građi debelog creva.



**Grafikon 3.** Zastupljenost različitih varijanti aganglioneze kolona u analiziranom uzorku.

RS-HB – rektosigmoidni oblik Hiršprungove bolesti; UK-HB – ultrakratki oblik Hiršprungove bolesti; DS-HB – dugački segment Hiršprungove bolesti; TAK – totalna aganglioneza kolona.

Odnos broja dečaka i devojčica sa HB je bio 3,9:1. Međutim, ovaj odnos je bio još veći (5,3:1) u klasičnoj rekto-sigmoidnoj varijanti bolesti HB. Svi slučajevi bolesti dugog segmenta su dijagnostikovani kod dečaka, dok je totalna aganglioneza kolona dijagnostikovana kod dva dečaka i jedne devojčice (Grafikon 4).



**Grafikon 4.** Distribucija različitih tipova Hiršprungove bolesti po polu.

RS-HB – rektosigmoidni oblik Hiršprungove bolesti; UK-HB – ultrakratki oblik Hiršprungove bolesti; DS-HB – dugački segment Hiršprungove bolesti; TAK – totalna agangliona kolona.

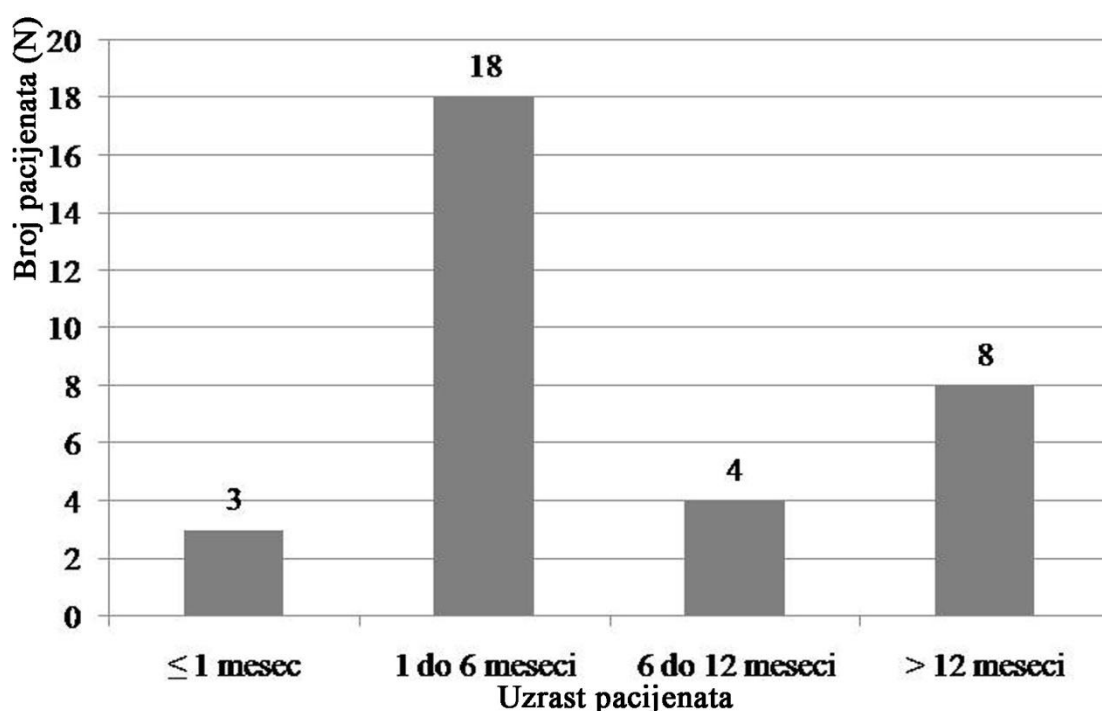
## 4.2. Analiza slučajeva Hiršprungove bolesti i kontrolne grupe

### 4.2.1. Demografske, kliničke i histopatološke karakteristike slučajeva Hiršprungove bolesti odabranih za imunohistohemijsku i morfometrijsku analizu. Uzrast i polna distribucija u kontrolnoj grupi.

Za dalju imunohistohemijsku i morfometrijsku analizu odabrana su 33 slučaja HB koji su ispunjavali zadate kriterijume. U uzorku je bilo 30 (91%) dečaka i 3 (9%) devojčice. Dečaci su bila uzrasta od 1 do 192 meseca, sa medijanom 5,5 meseci. Uzrast dečaka je varirao od 1 do 192 meseca, dok je uzrast devojčica varirao od 4 do 46 meseci. Dijagnoza HB je kod najvećeg broja dece postavljena u neonatalnom periodu (16/33, 48%). Međutim, u petini slučajeva (7/33, 21%) dijagnoza je postavljena nakon navršene prve godine života. U odabranom uzorku dijagnoza HB je u dve trećine bolesnika postavljena na serijski sečenim H&E bojenim preparatima (22/33, 67%), dok je acetilholinesterazna metoda bojenja primenjena u 11 (33%) slučajeva. Od ovih 11

slučajeva u 8 (73%) slučajeva je AchE nalaz bio tipičan za HB, dok u preostala tri slučaja nalaz u lamini propriji bio diskretan. U ova tri slučaja, biopsija je ponavljana i u novim uzorcima je potvrđena dijagnoza HB.

Bez obzira na vreme postavljanja dijagnoze, kod većine dece (31/33, 94%) prvi klinički simptomi su se javili već u prve dve nedelje života. Medijana uzrasta kada je izvršena hirurška intervencija je 5 meseci (raspon 1 – 192 meseca). Osmoro pacijenata (24%) je u vreme hirurškog tretmana bilo starije od godinu dana (Grafikon 5).



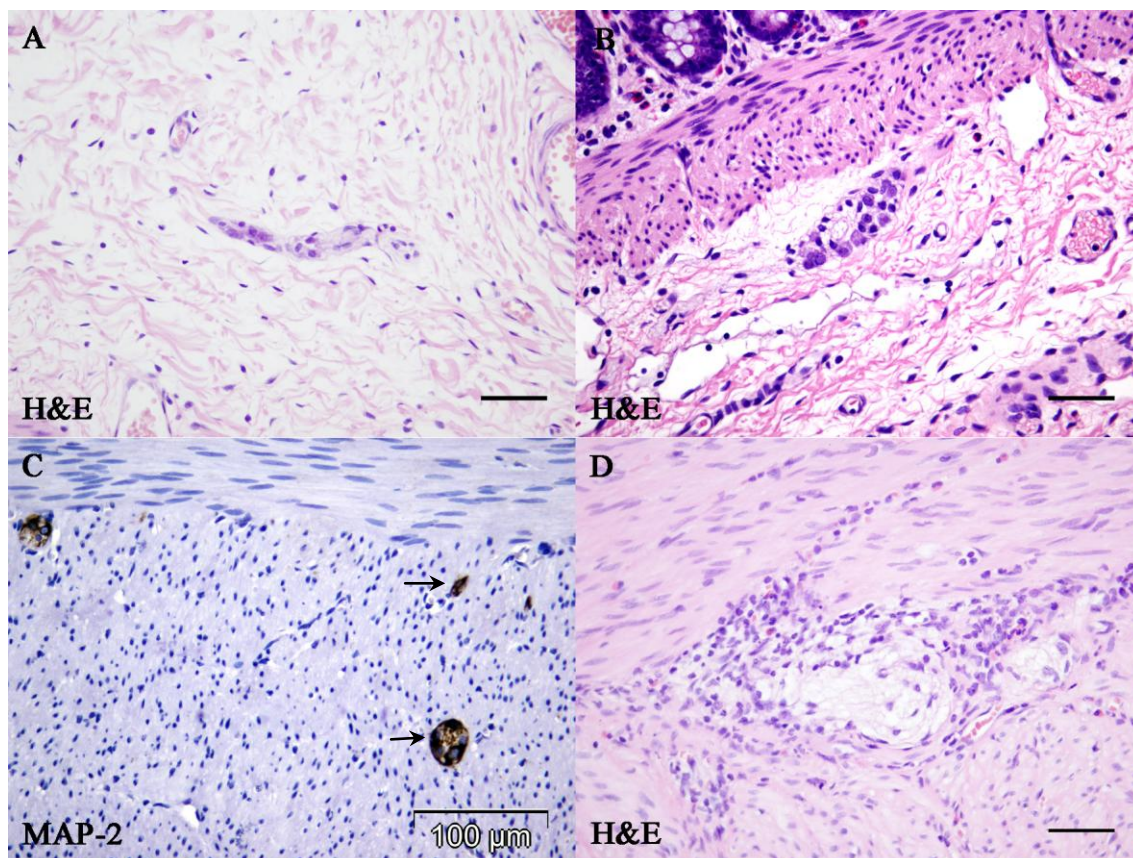
**Grafikon 5.** Uzrast dece sa HB u vreme operacije u uzorku odabranom za imunohistohemijsku i morfometrijsku analizu.

U najvećem broju slučajeva HB koji su odabrani za morfometrijsku studiju, HB se javila u izolovanom obliku (26/33, 79%), pri čemu je četvoro dece (4/26, 15%) imalo brata ili oca sa HB ili hroničnom opstipacijom. Dva pacijenta (2/33, 6%) su imala HB uz Daunov sindrom (*Syndroma Down*). Petoro dece (5/33, 15%) je uz HB imalo druge nesindromske anomalije ili bolesti: koarktaciju aorte (koja je hirurški korigovana),

anomalije centralnog nervnog sistema i urinarnog trakta, cističnu fibrozu, hipotoniju donjih ekstremiteta i hereditarnu buloznu epidermolizu.

Dužina reseciranog creva kod ispitivana 33 pacijenta je varirala od 10 cm do 47,5 cm. U aganglionarnom segmentu se pored odsutnosti ganglijskih ćelija uočavalo prisustvo snopova nervnih vlakana varijabilne gustine i debljine, pri čemu je većina nerava bila prečnika preko 40  $\mu\text{m}$ .

Histološkom analizom nervnih pleksusa u TZ, u 3 (9%) slučajeva je uočena aganglioneza u submukoznom pleksusu na svim analiziranim presecima uz hipoganglionezu u mijenteričkom pleksusu. Uočene submukozne ganglije TZ se po sastavu i veličini nisu značajno razlikovale u odnosu na ganglije u NZ. U obe analizirane zone je uočeno prisustvo pojedinih ganglijskih ćelija unutar snopova nervnih vlakana u submukozi, s tim što je ova pojava bila daleko češća i većeg obima u TZ. Ganglijske ćelije unutar nervnih vlakana po preporuci radne grupe Gastro 2009 (17) nisu uzeta u obzir u morfometrijskim analizama, ali su notirane (Slika 8A). Megaganglije koje sadrže  $\geq 8$  ganglijskih ćelija su uočavane retko, kao pojedinačne ganglije u TZ (Slika 7B). U TZ često su uočavane i ektopične ganglije u lamini propriji, cirkularnom i longitudinalnom mišićnom sloju (Slika 7C). U nekoliko slučajeva u predelu ganglija mijenteričkog nervnog pleksusa uočen je zapaljenski infiltrat u kome su dominirali eozinofilni leukociti (Slika 7D).



**Slika 7.** Različite abnormalnosti enteričkog nervnog plexusa koje se mogu videti izvan aganglionarne zone u Hiršprungovoj bolesti: ganglijske ćelije unutar snopa nervnih vlakana (A), megaganglije u submukozi (B), ektopične ganglije (strelice) u mišićnom omotaču (C) i eozinofilni ganglionitis (D) (Skale na slikama A, B, D: 50 µm).

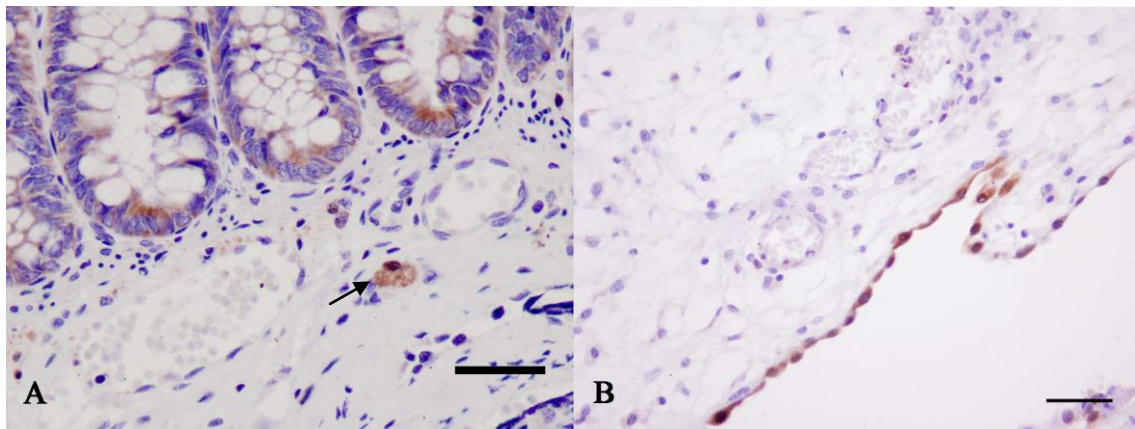
Postoperativne komplikacije javile su se samo kod 4 (12%) pacijenta. Sva četiri pacijenta su bila uzrasta do 2 meseca. Kod ovih pacijenata je postojala opstipacija koja se kod jednog pacijenta komplikovala razvojem enterokolitisa dvanaestog postoperativnog dana. Sva deca sa ovim postoperativnim tegobama su konzervativno lečena i simptomi su se potpuno povukli. Svi pacijenti kod kojih su postojale postoperativne tegobe su imali izolovani oblik HB.

Uzrast dece u kontrolnoj grupi je bio 1 do 55 dana, sa medijanom od 0,6 meseci. Odnos dečaka i devojčica je bio 6:4.

#### 4.2.2. Imunohistohemijska analiza tranzicione i normoganglijske zone u Hiršprungovoj bolesti

##### A) Kalretinin

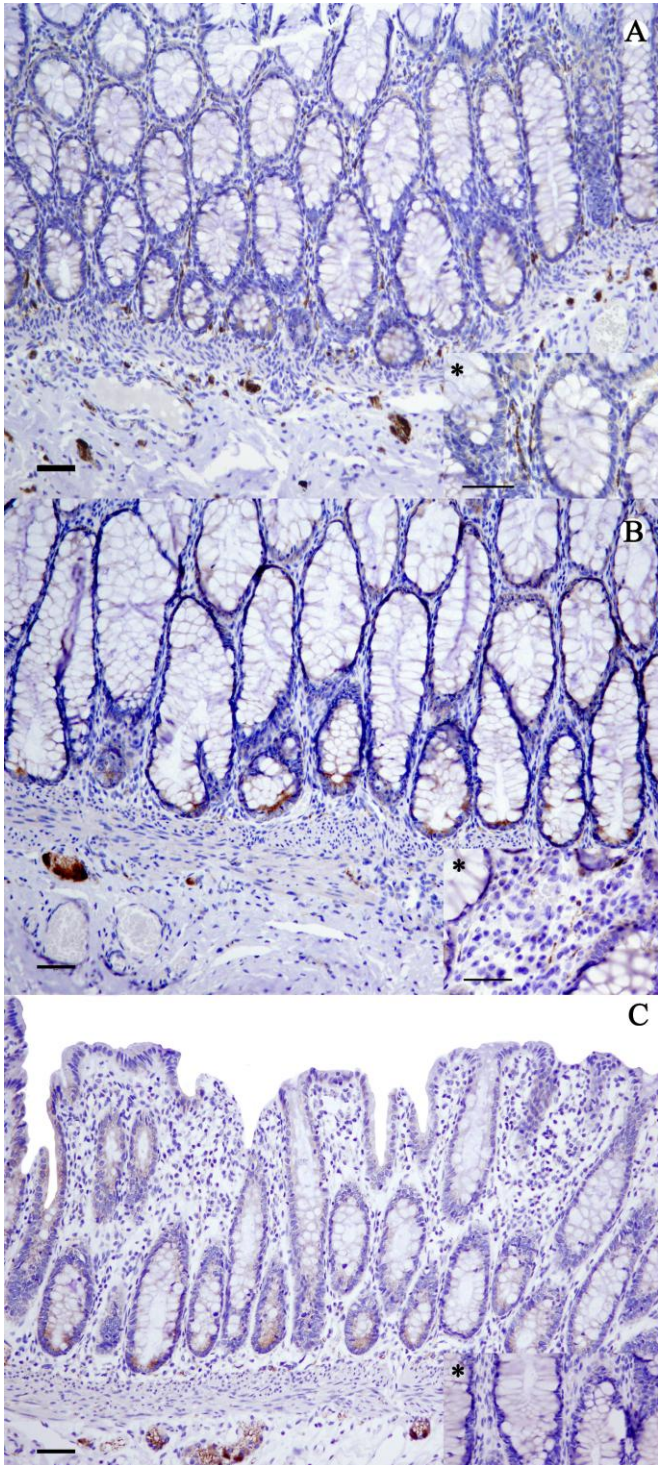
Ekspresija kalretinina u analiziranim uzorcima je uočena u različitim strukturama. Pozitivnost u intrinzičnim nervnim vlaknima (INV) lamine proprije i u ganglijskim ćelijama se smatrala specifičnom, dok je granularna pozitivnost u makrofagima, mastocitima i mezotelnim ćelijama smatrana nespecifičnom i uzimana je za unutrašnju pozitivnu kontrolu (Slika 8).



**Slika 8.** Unutrašnja pozitivna kontrola za kalretinin: zrnasta imunopozitivnost u makrofagima (A) i imunoekspresija u mezotelnim ćelijama reseciranog creva (B) (kalretinin, skale: 50  $\mu$ m).



Ekspresija kalretinina u INV je bila ispoljena kao zrnasta pozitivnost u linearnom aranžmanu, dok je pozitivnost u ganglijskim ćelijama bila fina i disperzna. U NZ i u kontrolnoj grupi najčešće je postojala ekspresija kalretinina u INV čitave debljine sluznice i površinskom delu submukoze (Slika 9A), dok su ređe kalretinin pozitivna INV bila fokalno prisutna (Slika 9B). Nasuprot tome, u TZ su se INV uočavala najčešće fokalno, a samo u pojedinačnim slučajevima ekspresija kalretinina u lamini propriji je bila difuzna ili negativna (Slika 9C). Opisana razlika u ekstenziji INV u TZ i NZ se statistički značajno razlikovala ( $p < 0.001$ ). Kalretinin pozitivna INV u uzorcima creva kod dvoje dece sa Daunovim sindromom u NZ su bila prisutna u čitavoj lamini propriji, dok su u TZ u jednom slučaju bila fokalno prisutna, a u drugom slučaju su se nalazila u celoj debljini lamine proprije.



Slika 9. Ekspresija kalretinina u lamini propriji i submukozi.

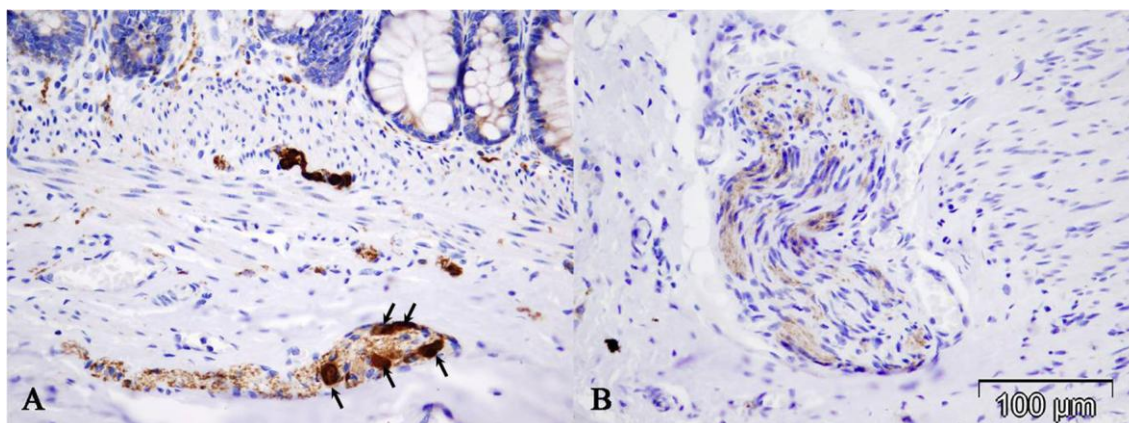
A - izražena pozitivnost kalretinina u intrinzičkim nervnim vlaknima (INV) u celoj debljini sluznice;

B - fokalna slaba pozitivnost INV u lamini propriji;

C - negativno bojenje na kalretinin INV; u submukozi se nalaze kalretinin pozitivne ganglijske ćelije (skale: 50  $\mu$ m).

\*- na svim slikama prikazan detalj lamine proprije (skale 50  $\mu$ m)

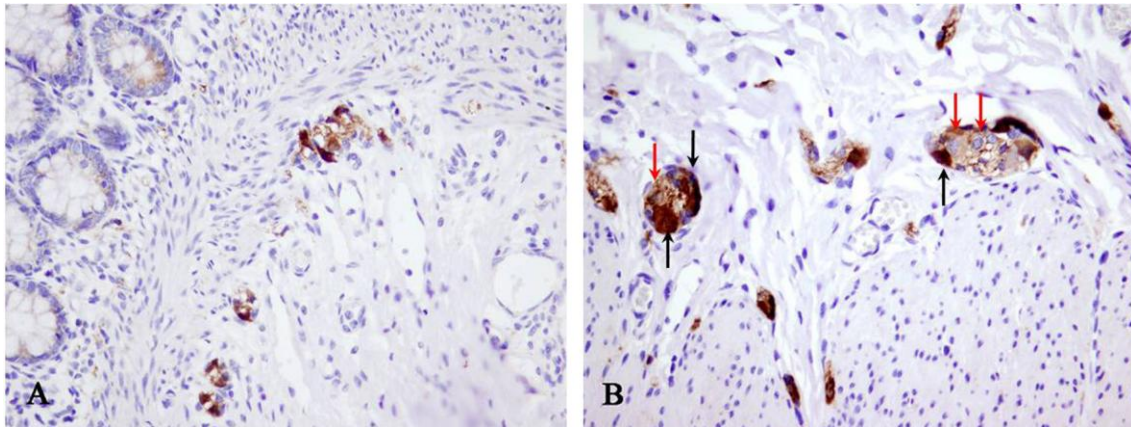
U TZ je često uočavana diskretna zrnasta linearna ekspresija u debljim nervima u submukozi i međumišićnoj zoni (Slika 10).



**Slika 10.** Zrnasta kalretinin imunopozitivnost u nervima tranzicione zone u submukozi (A) i međumišićnoj zoni (B). U snopu nervnih vlakana u submukozi (A) uočavaju se i kalretinin pozitivne ganglijske ćelije (strelice).

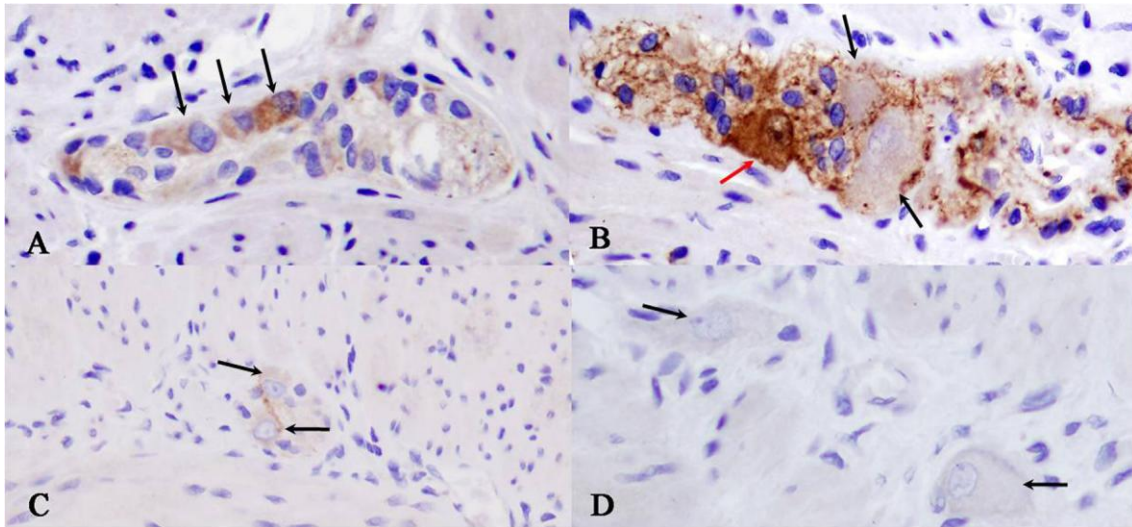
U ganglijskim ćelijama površinskog submukoznog Majsnerovog pleksusa uočena je intenzivna citoplazmatska i nuklearna pozitivnost na kalretinin u svim analiziranim uzorcima, dok je pozitivnost ganglijskih ćelija dubokog submukoznog Henleovog pleksusa bila manje intenzivna – pojedine ćelije su pokazivale samo citoplazmatsku imunopozitivnost umerenog intenziteta u odnosu na površinski submukozni pleksus (Slika 11).





**Slika 11.** Imunoekspresija kalretinina u submukoznom nervnom pleksusu: intenzivna nuklearna i citoplazmatska pozitivnost u ganglijskim ćelijama površnog submukoznog pleksusa (A) i heterogena pozitivnost u ganglijskim ćelijama dubokog submukoznog pleksusa: intenzivna nuklearna i citoplazmatska imunopozitivnost (crne strelice) i umerena do intenzivna citoplazmatska imunopozitivnost (crvene strelice) (B).

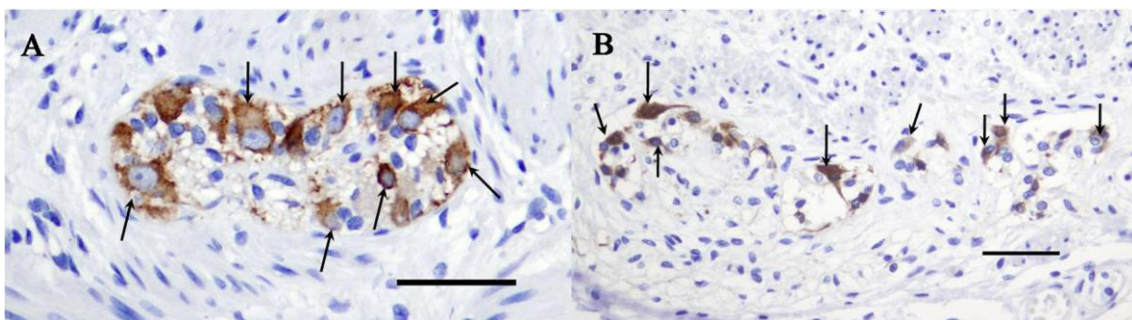
U ganglijama mijenteričkog pleksusa ekspresija kalretinina je bila varijabilna. U NZ i kontrolnoj grupi ganglijske ćelije unutar jedne ganglije su često imale različitu ekspresiju koja je varirala od intenzivne NC do negativne. Najveći broj ganglijskih ćelija u NZ je imao umerenu citoplazmatsku imunopozitivnost. Ganglijske ćelije u mijenteričkim ganglijama TZ su češće pokazivale slabu imunopozitivnost na kalretinin. Pojedinačne ganglijske ćelije i male ganglije TZ su često bile negativne na kalretinin (Slika 12).



**Slika 12.** Varijabilna ekspresija kalretinina u ganglijskim ćelijama mijenteričkog plexusa: umerena citoplazmatska pozitivnost (crne strelice) (A,B) uz pojedine ganglijske ćelije sa intenzivnom nuklearnom i citoplazmatskom pozitivnošću (crvena strelica) (B) u NZ; slaba citoplazmatska pozitivnost (crne strelice) (C) ili odsustvo ekspresije kalretinina (D) u ganglijskim ćelijama (crne strelice) TZ.

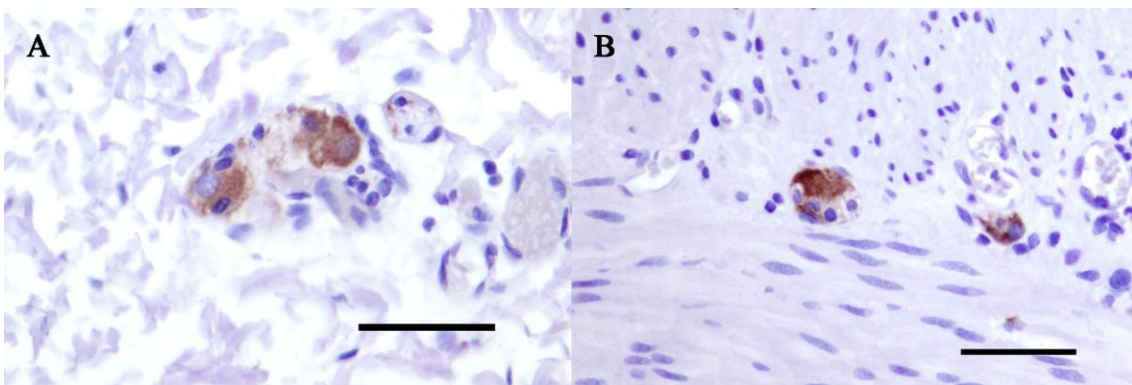
## B) MAP-2

MAP-2 je selektivan marker koji se ekspimirao isključivo u citoplazmi ganglijskih ćelija, naglašavajući negativno jedro čime je značajno olakšana njegova identifikacija (Slika 13). On je uniformnije vizualizovao ganglijske ćelije u odnosu na kalretinin. Intenzitet imunoekspresije najčešće je varirao od umerene do intenzivne, bez obzira na uzrast i bez obzira na to da li je poreklo uzorka iz NZ ili TZ. Nije uočena razlika u imunoekspresiji MAP-2 u submukoznom i mijenteričkom plexusu, kao ni izrazita razlika u imunoekspresiji različitih ganglijskih ćelija u okviru iste ganglije.



**Slika 13.** MAP-2 citoplazmatska imunoekspresija u ganglijskim ćelijama (strelice) mijenteričkih ganglija normoganglijske zone u Hiršprungovoj bolesti (A) i kontrolne grupe (B) (skale: 50  $\mu$ m).

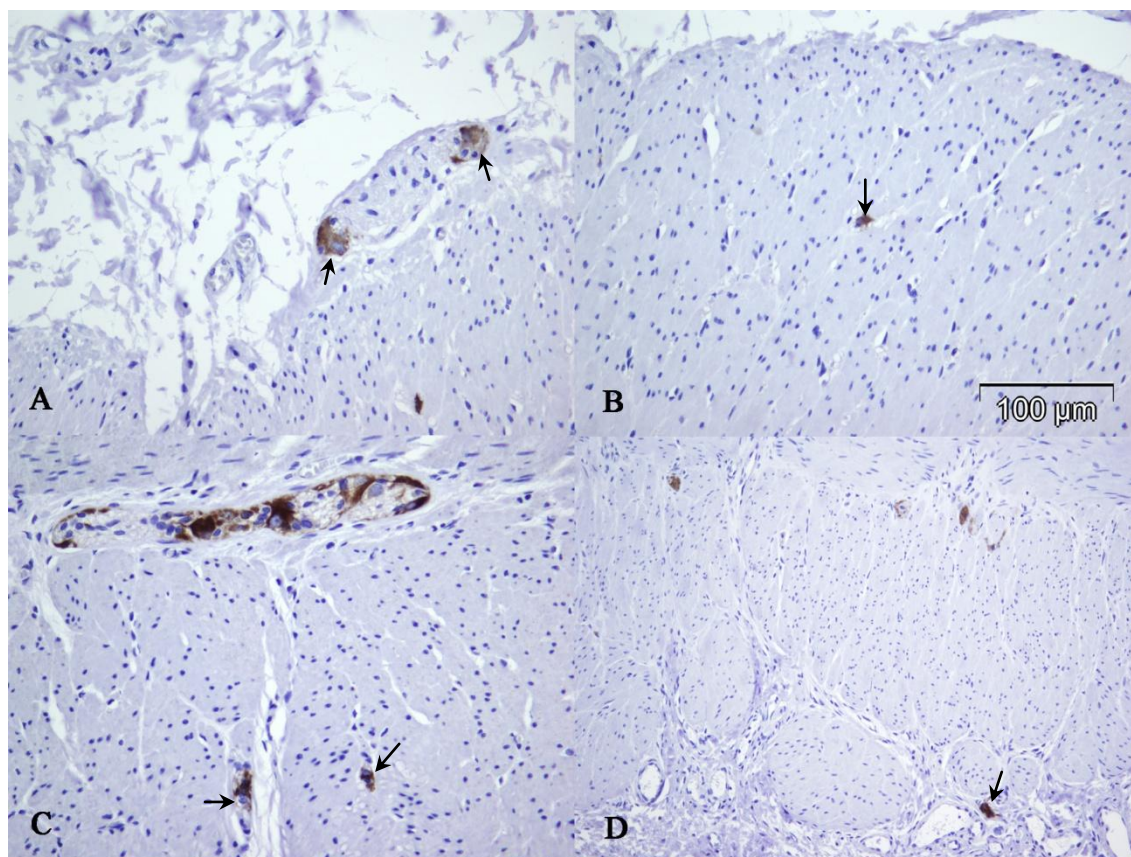
Ekspresija MAP-2 u ganglijskim ćelijama TZ je bila sličnog intenziteta kao u NZ i kontrolnoj grupi (Slika 14).



**Slika 14.** Ekspresija MAP-2 u ganglijskim ćelijama submukoznog (A) i mijenteričkog pleksusa tranzicione zone (B) (skale: 50  $\mu$ m).



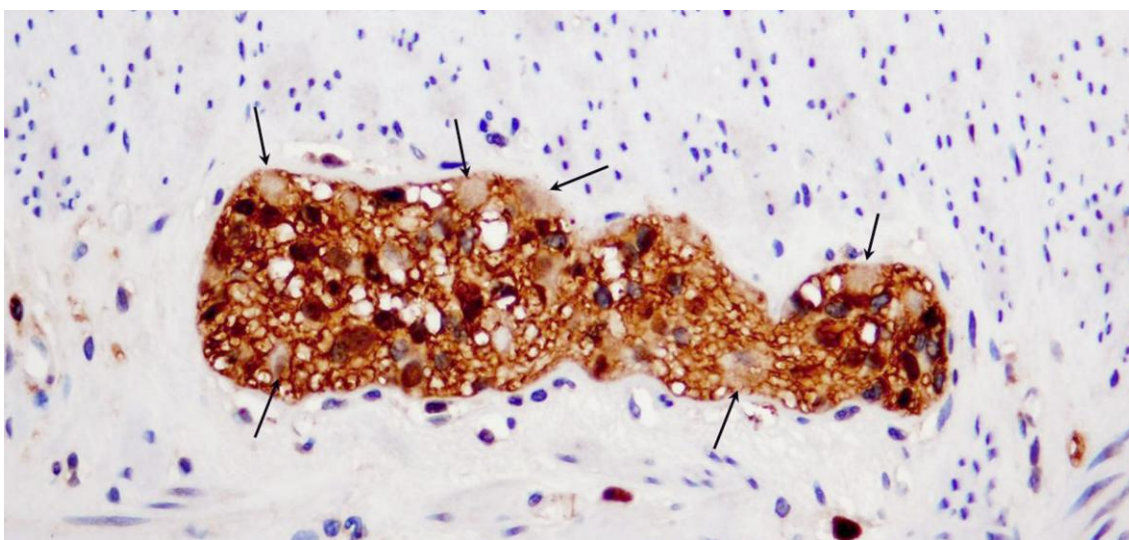
Intenzitet ekspresije MAP-2 se nije razlikovao značajno ni u ektopičnim ganglijskim ćelijama. Primena MAP-2 antitela olakšava detekciju ektopičnih ganglijskih ćelija koje se nalaze u nervnim snopovima, cirkularnom ili longitudinalnom mišićnom sloju i u serozi (Slika 15).



**Slika 15.** MAP-2 imunoekspresija u ektopičnim ganglijskim ćelijama (strelice): u submukoznom nervnom snopu (A), cirkularnom (B) i longitudinalnom mišiću (C) i u serozi creva (D) (MAP-2).

### C) S100 $\beta$

S100 $\beta$  je vizualizovao glijalne ćelije i nervna vlakna. Uočili smo da većina glija ćelija eksprimira S100 $\beta$ , tako da je marker pogodniji za njihovu vizualizaciju kada su u pitanju morfometrijske studije u odnosu na GFAP. Ganglijske ćelije su negativne na ovom bojenju (Slika 16).



**Slika 16.** Imunoekspresija S100 $\beta$  u mijenteričkoj gangliji. Najveći broj glija ćelija pokazuje izraženu nuklearnu imunopozitivnost, dok su ganglijske ćelije negativne (strelice).

Procenat ekspresije S100 $\beta$  u glija ćelijama u ganglijama NZ i TZ je bio visok (Tabela 3).

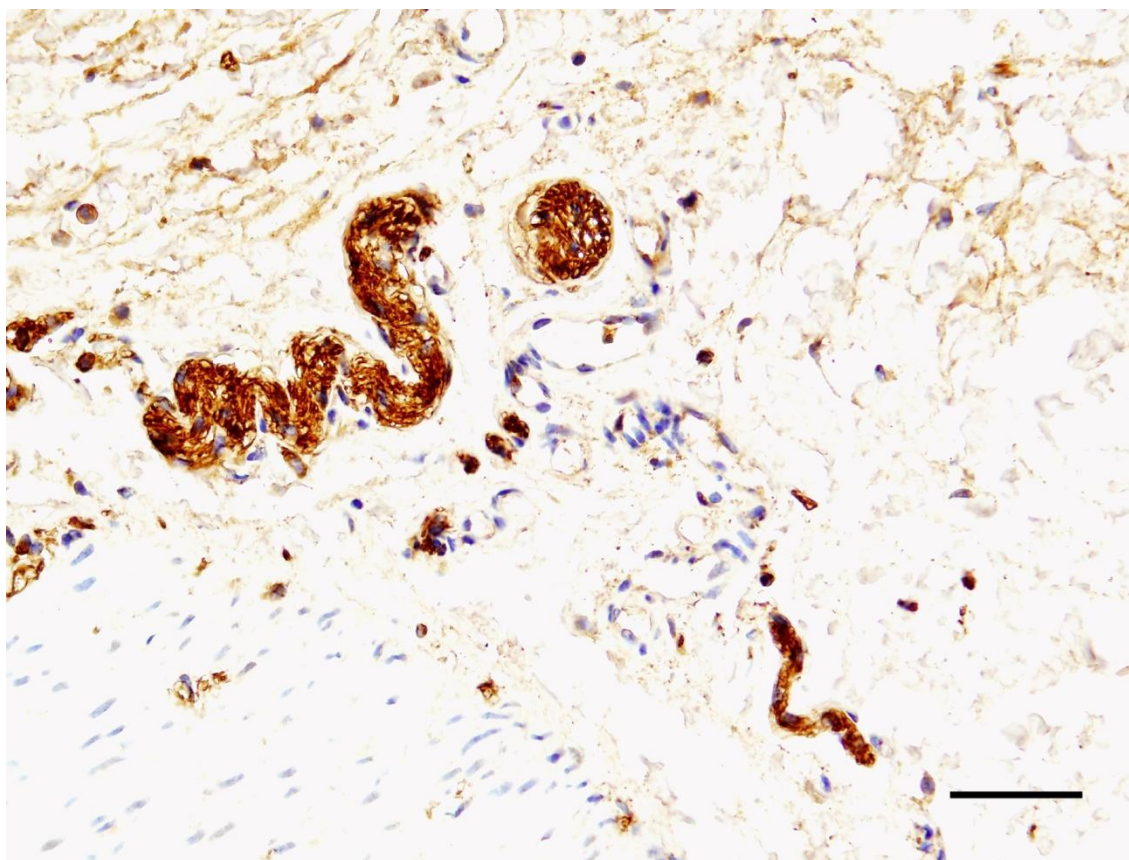


**Tabela 3.** Ekspresija S100 $\beta$  u glija ćelijama ENS-a u normoganglijskoj i tranzicionoj zoni

Nervni pleksus	Procenat (%) S100 $\beta$ pozitivne glije		<i>p</i> -vrednost
	NZ (medijana; rang)	TZ (medijana; rang)	
Submukozni pleksus	100 (80-100)	100 (83-100)	0,059
Mijenterički pleksus	97 (78-100)	100 (84-100)	0,006*
<i>p</i> -vrednost	0,018*	0,092	

\*utvrđena je statistički značajna razlika

S100 $\beta$  je vizualizovao podjednako dobro i male intrinzične i debele ekstrinzične snopove nervnih vlakana (Slika 17).



**Slika 17.** S100 $\beta$  imunopozitivnost u submukoznim nervnim snopovima TZ (S100 $\beta$ , skala 50  $\mu$ m).

## D) GFAP

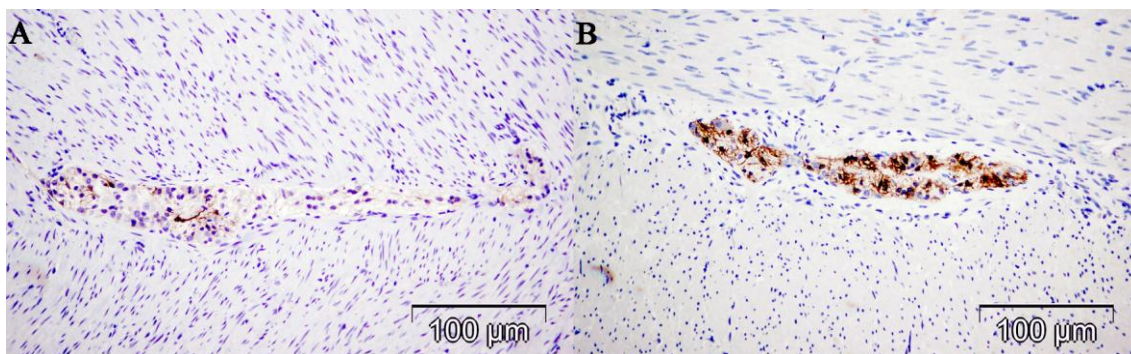
GFAP je selektivno vizualizovao samo glija ćelije. Za razliku od S-100 $\beta$ , GFAP je markirao manji broj glija ćelija. Procenat pozitivnih glija ćelija je statistički značajno veći u submukoznim ganglijama NZ nego u TZ ( $p=0,006$ ). U TZ je statistički značajno veći procenat GFAP pozitivnih glija ćelija u mijenteričkom pleksusu u odnosu na submukozni ( $p=0,012$ ). Nije uočena statistički značajna razlika u procentu GFAP pozitivnih glija ćelija u submukoznom i mijenteričkom pleksusu NZ. Takođe, nije uočena statistički značajna razlika u GFAP ekspresiji u mijenteričkim ganglijama NZ i TZ (Tabela 4).

**Tabela 4.** Zastupljenost GFAP pozitivnih glija ćelija u ganglijama normoganglijske i tranzicione zone

Nervni pleksus	Procenat GFAP pozitivne glije		<i>p-vrednost</i>
	NZ (medijana; rang)	TZ (medijana; rang)	
Submukozni pleksus	33 (0-71)	15 (0-50)	0,006*
Mijenterički pleksus	26 (5-86)	23 (0-63)	0,106
<i>p-vrednost</i>	0,432	0,012*	

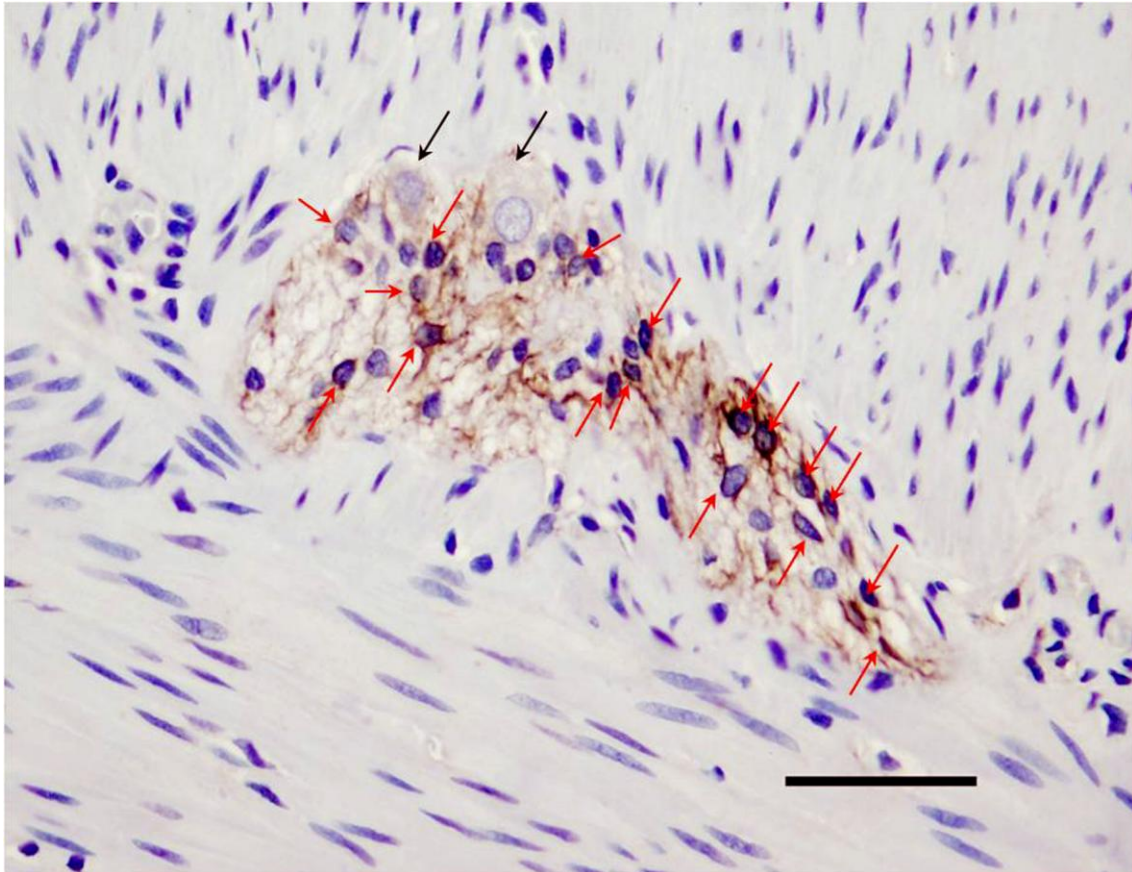
\*utvrđena je statistički značajna razlika

Procenat zastupljenosti GFAP pozitivnih glija ćelija u mijenteričkim ganglijama NZ je varirao (Slika 18).



**Slika 18.** Različita ekspresija GFAP u mijenteričkim ganglijama normoganglijske zone. Retke GFAP pozitivne glija ćelije (A) i veći broj pozitivnih glija ćelija (B) (GFAP, skale: 100 µm).

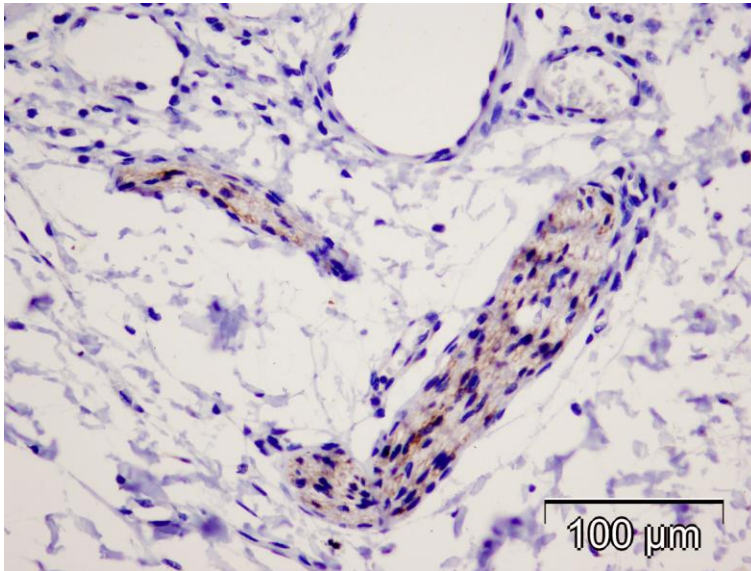
Iako su pojedine glija ćelije negativne, uočava se jasna razlika u morfologiji u odnosu na ganglijske ćelije koje su takođe negativne na ovom bojenju (Slika 19).



**Slika 19.** Imunoekspresija GFAP u mijenteričkoj gangliji normoganglijske zone. Deo glija ćelija pokazuje GFAP imunoekspresiju (crvene strelice). Jasno se uočavaju negativne ganglijske ćelije (crne strelice) (GFAP, skala 50  $\mu\text{m}$ ).

Pored glija ćelija, i zadebljani snopovi nervnih vlakana u submukozi TZ pokazuju GFAP zrnastu pozitivnost (Slika 20).





**Slika 20.** Zrnasta GFAP imunopozitivnost u submukoznim snopovima nervnih vlakana u TZ (GFAP, skala 100  $\mu\text{m}$ ).

Procenat S100 $\beta$  pozitivnih glija ćelija u mijenteričkim i submukoznim ganglijama obe zone HB je bio statistički značajno veći u odnosu na procenat GFAP pozitivnih glija ćelija (Tabela 5).

**Tabela 5.** Prikaz značajnosti razlike u ekspresiji S100 $\beta$  i GFAP u enteričkim ganglijama normoganglijske i tranzicione zone.

Nervni pleksus	NZ (S100 $\beta$ vs GFAP) <i>p</i> -vrednosti	TZ (S100 $\beta$ vs GFAP) <i>p</i> -vrednosti
Submukozni pleksus	<0,001*	0,001*
Mijenterički pleksus	<0,001*	<0,001*

\*utvrđena je statistički značajna razlika

Opisana razlika u ekspresiji S100 $\beta$  i GFAP je uočena i u ganglijama kontrolne grupe.

### 4.2.3. Morfometrijska analiza enteričkih pleksusa u normoganglijskoj i tranzicionoj zoni Hiršprungove bolesti i kontrolnoj grupi

#### a) Broj ganglija, ganglijskih i glija ćelija, prosečan broj ganglijskih ćelija po gangliji i prosečan indeks glija ćelija

Analiza ENS je izvršena na pet različitih preseka (H&E, kalretinin, MAP-2, S100, GFAP). Svi analizirani preseki dobijeni iz jednog parafinskog kalupa su bili na rastojanju od najmanje 90  $\mu\text{m}$  jedan od drugog.

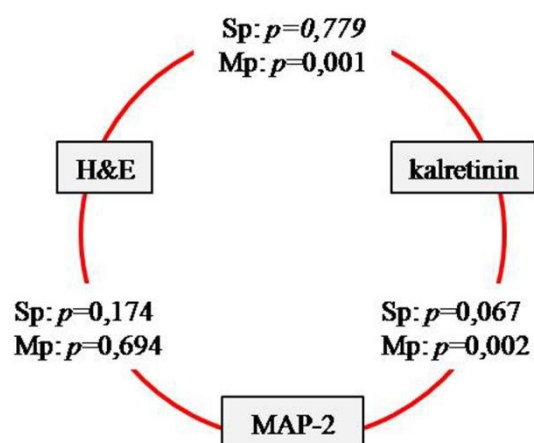
Broj ganglija, ganglijskih i glija ćelija (Tabela 6) se značajno statistički razlikovao ( $p < 0,001$ ) u NZ i TZ, bez obzira na metodu bojenja. U 3 (9%) uzorka iz TZ uočena je aganglionozna u submukoznom nervnom pleksusu - ni na jednom od pet analiziranih preseka nisu uočene ganglijske ćelije u submukozi. Ganglijske ćelije su u submukozi uočene na svih pet analiziranih preseka u 12 (36%) uzoraka TZ. U preostalim uzorcima iz TZ (18/33,55%) ganglijske ćelije su uočene samo na pojedinim presecima.

**Tabela 6.** Kvantitativna analiza ENS u normoganglijskoj i tranzicionoj zoni HB

Deo ENS-a	Bojenje	Ganglije N (broj)		Ganglijske ćelije N (broj)		Glija ćelije N (broj)	
		NZ	TZ	NZ	TZ	NZ	TZ
Submukozni pleksus (medijana; rang)	H&E	5 (2-16)	2 (0-10)	15 (4-32)	6 (0-20)	27 (5-72)	11 (0-39)
	Kalretinin	8 (2-19)	4 (0-10)	15 (5-41)	8 (0-34)	31 (4-56)	10 (0-41)
	MAP-2	6 (2-19)	3,5 (1-13)	12 (2-51)	6 (1-28)	23 (3-112)	13 (1-39)
	S100	3 (1-9)	2 (0-6)	6 (2-18)	2 (0-12)	13 (2-43)	3 (0-19)
	GFAP	4 (1-9)	0 (0-8)	9 (1-22)	0 (0-14)	20 (4-60)	0 (0-38)
	Ukupno*		29 (11-61)	8 (0-35)	64 (23-137)	17 (0-71)	125 (30-276)
Mijenterički pleksus (medijana; rang)	H&E	8 (5-11)	3 (1-11)	29 (11-80)	5 (1-31)	154 (39-502)	25 (1-196)
	Kalretinin	6 (5-13)	3 (1-12)	21 (5-57)	4 (1-23)	150 (24-395)	24 (1-216)
	MAP-2	6 (5-10)	4 (0-9)	26 (12-68)	7,5 (1-22)	178 (44-320)	18,5 (1-88)
	S100	6 (3-11)	4 (0-9)	18 (6-32)	5 (0-23)	117 (40-237)	20 (0-114)
	GFAP	6 (5-10)	3 (0-10)	24 (12-48)	7 (0-32)	162 (85-334)	28 (0-209)
	Ukupno*		33 (27-48)	20 (2-43)	124 (55-219)	28 (3-98)	810 (250-1419)

Ukupno\* - ukupan broj ćelijskih elemenata na 25 HPF (u submukoznom pleksusu prikazane vrednosti na 3  $\text{mm}^2$ ; u mijenteričkom pleksusu prikazane vrednosti na 10  $\text{mm}^2$ );

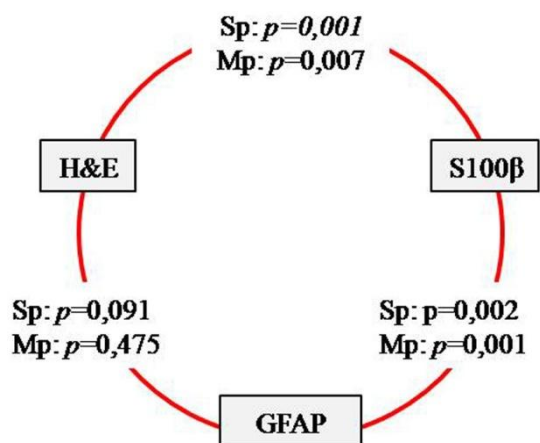
Iako su za analizu ganglijskih i glija ćelija primenjeni isti kriterijumi, broj ganglijskih i glija ćelija se često značajno razlikovao u odnosu na nivo preseka/metodu bojenja. Na Grafikonu 6 je prikazan odnos broja ganglijskih ćelija na analiziranim presecima bojenim standardnom H&E metodom i imunohistohemijском metodom za vizualizaciju ganglijskih ćelija – kalretininom i MAP-2 na preparatima NZ. Statistički značajna razlika u broju ganglijskih ćelija u mijenteričkom pleksusu je ustanovljena između preparata bojenih na kalretinin i MAP-2 ( $p=0,002$ ), dok između preparata bojenih H&E metodom i imunohistohemijском metodom (MAP-2 i kalretinin) nije bilo značajnih razlika.



**Grafikon 6.** Rezultati testiranja razlike u broju ganglijskih ćelija u enteričkim pleksusima NZ u odnosu na metodu bojenja

Primenom markera za glija ćelije dobijeni su različiti rezultati broja glija ćelija. Iako je S100 $\beta$  marker koji je vizualizovao procentualno veći broj glija ćelija, veći apsolutni broj glija ćelija je izbrojan na GFAP bojenim presecima u oba pleksusa NZ.

Rezultati odstupanja broja glija ćelija u NZ u odnosu na metodu vizualizacija (H&E, S100 $\beta$ , GFAP) su prikazani na Grafikonu 7.



**Grafikon 7.** Rezultati testiranja razlike u broju glija ćelija u enteričkim pleksusima NZ u odnosu na metodu bojenja

Prosečan broj ganglijskih ćelija po gangliji i vrednosti indeksa glija ćelija se nisu značajno razlikovali u NZ i TZ u submukoznom pleksusu, dok je u mijenteričkom pleksusu postojala statistički značajna razlika, bez obzira na metodu bojenja (Tabela 7).

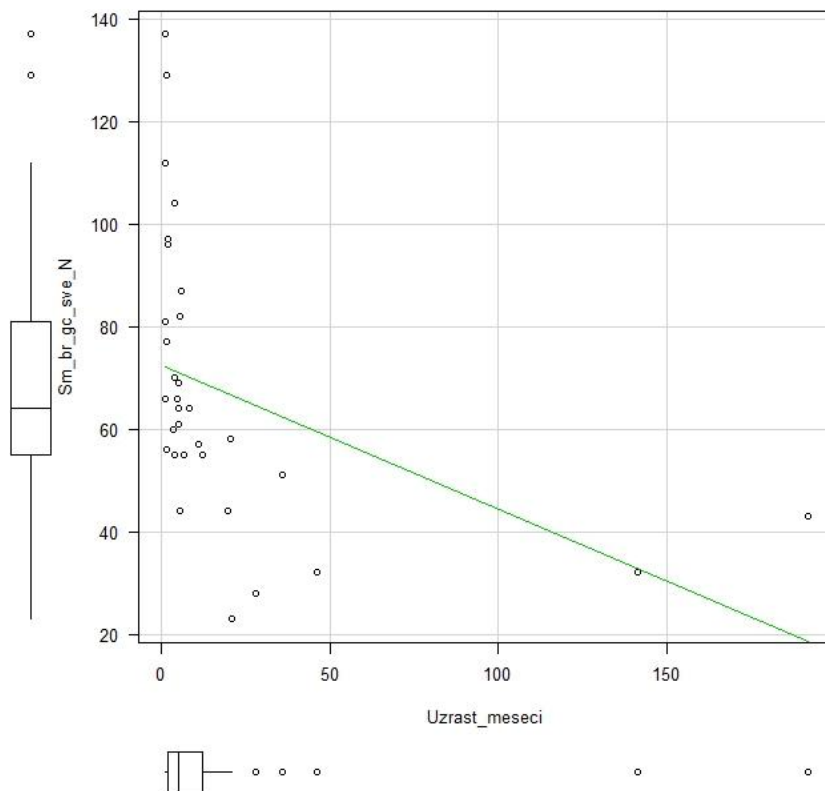


**Tabela 7.** Broj ganglijskih ćelija po gangliji i indeks glija ćelija u submukoznom i mijenteričkom pleksusu u normoganglijskoj i tranzicionoj zoni u odnosu na metodu bojenja

Deo ENS-a	Bojenje	Broj ganglijskih ćelija po gangliji		Indeks glija ćelija	
		NZ	TZ	NZ	TZ
Submukozni pleksus (medijana; rang)	H&E	2,2 (1,0-6,5)	2,0 (1,0-5,0)	2,3±0,79	2,5±1,07
	Kalretinin	2,0 (1,0-3,3)	1,9 (1,0-3,2)	2,0±0,41	2,3±0,71
	MAP-2	1,9 (1,0-5,1)	1,5 (1,0-4,0)	2,0±0,38	2,1±0,55
	S100	1,7 (1,0-4,5)	1,5 (1,0-2,4)	2,2±0,48	1,8±0,59
	GFAP	2,2 (1,0-3,8)	2,0 (1,0-3,5)	2,5±0,50	2,3±0,72
	Ukupno*	2,2 (1,6-2,2)	2,0 (1,0-4,4)	2,2±0,21	2,2±0,28
Mijenterički pleksus (medijana; rang)	H&E	4,0 (1,4-11,4)	1,5 (1,0-4,4)	6,9±1,10	4,4±1,66
	Kalretinin	2,8 (1,2-11,4)	1,3 (0,5-1,9)	7,2±1,11	4,8± 1,79
	MAP-2	4,1 (2,0-9,3)	1,7 (1,0-3,0)	6,4±0,71	3,2±1,21
	S100	2,7 (1,3-6,2)	1,6 (1,0-4,3)	6,8±0,43	4,2±1,62
	GFAP	3,6 (2,0-8,0)	1,7 (1-3,6)	7,0±0,53	3,6±1,21
	Ukupno*	3,8 (2,0-6,8)	1,6 (1,0-3,0)	6,9±0,46	4,1±1,09

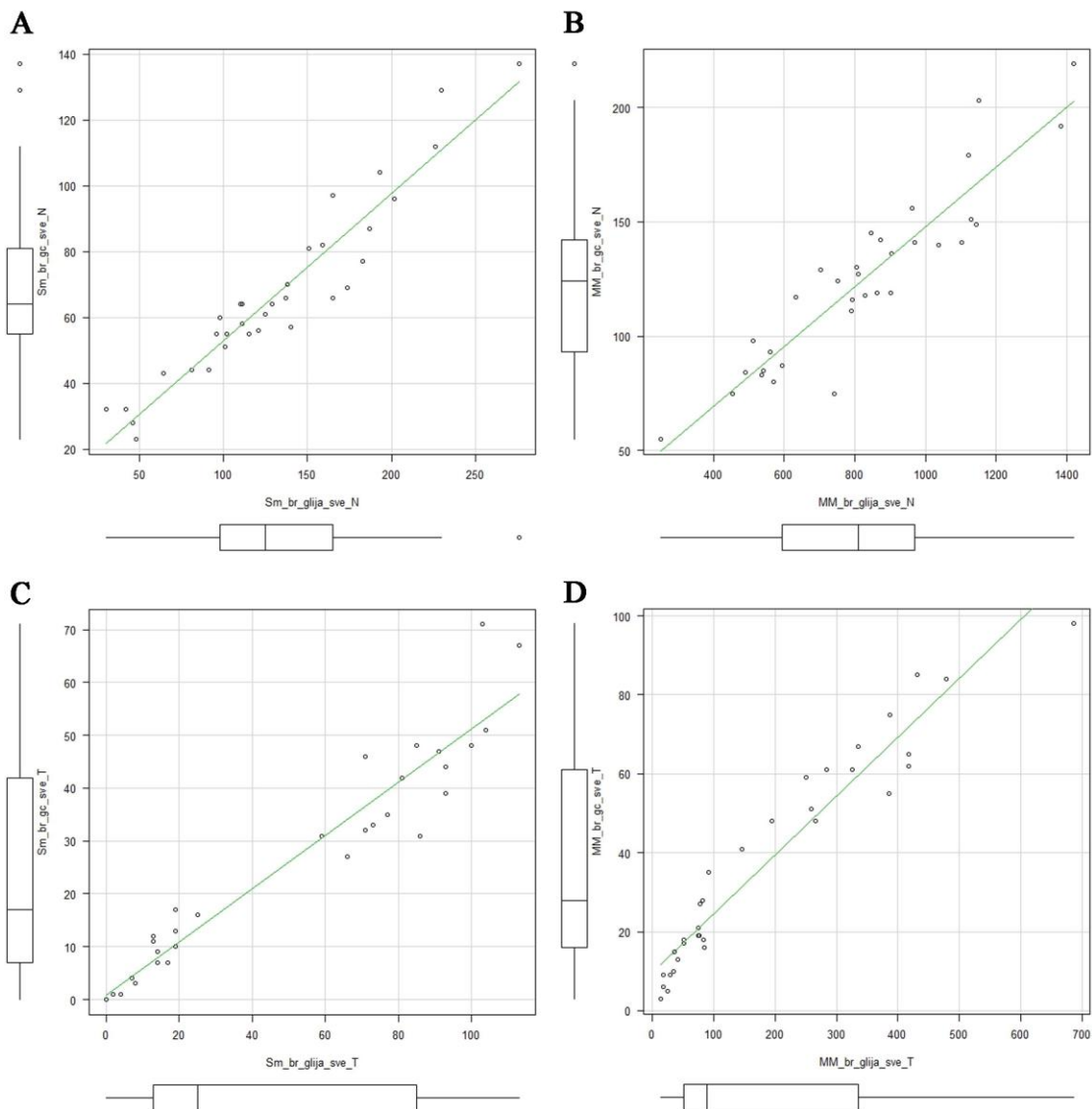
Ukupno\* - srednje vrednosti na 25 HPF;

Kod pacijenata sa postoperativnim tegobama vrednosti IGĆ se nisu razlikovale u odnosu na slučajeve bez postoperativnih problema. Nađena je statistički značajna negativna korelacija između ukupnog broja ganglijskih ćelija u submukoznom nervnom pleksusu u NZ i uzrasta pacijenata ( $r=-0,778$ ,  $p<0,001$ ) (Grafikon 8). Nije uočena statistički značajna povezanost ukupnog broja ganglijskih ćelija u mijenteričkom pleksusu NZ i uzrasta dece ( $r=-0,210$ ,  $p=0,241$ ).



**Grafikon 8.** Korelacija ukupnog broja ganglijskih ćelija u submukozi normoganglijske zone sa uzrastom u trenutku operacije

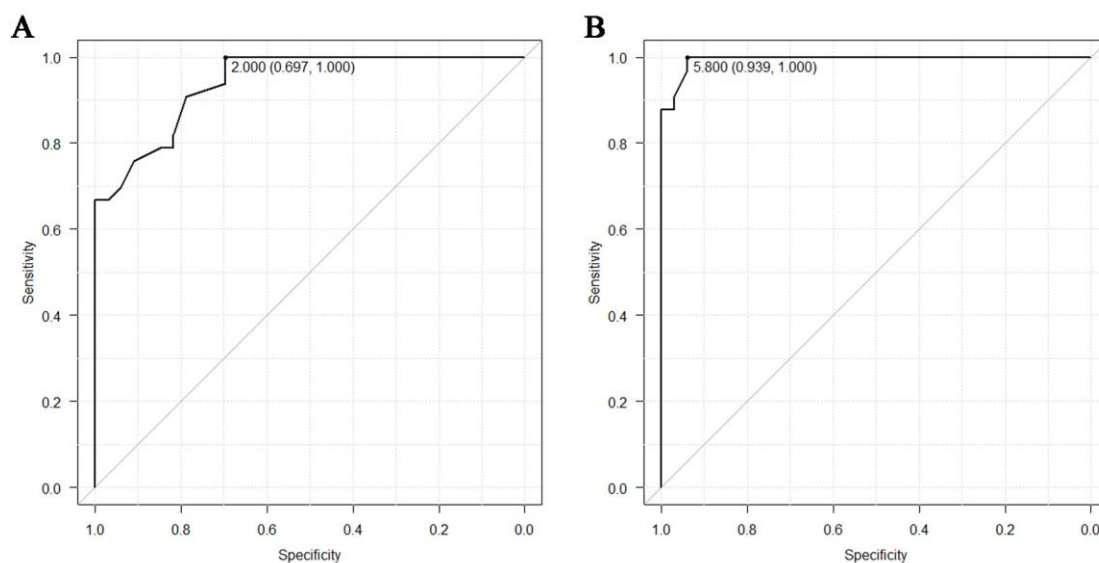
Takođe, uočena je jaka povezanost ukupnog broja ganglijskih i glija ćelija u submukoznom i mijenteričkom nervnom pleksusu NZ ( $r=0,946$ ,  $p<0,001$ , odnosno  $r=0,916$ ,  $p<0,001$ ) i TZ ( $r=0,965$ ,  $p<0,001$ , odnosno  $r=0,970$ ,  $p<0,001$ ) (Grafikon 9).



**Grafikon 9.** Korelacija ukupnog broja ganglijskih i glija ćelija u submukoznom i mijenteričkom nervnom plexusu normoganglijske (A, B) i tranzicione zone (C, D).

Nije utvrđena statistički značajna korelacija između ukupnog prosečnog IGC u submukoznom i u mijenteričkom nervnom plexusu u NZ i uzrasta dece ( $r=-0,036$ ,  $p=0,841$ , odnosno  $r=0,075$ ,  $p=0,676$ ).

S obzirom na to da nalaz u submukoznom nervnom pleksusu u TZ varira od aganglionoze do euganglionoze, nije bilo moguće statistički utvrditi granične vrednosti za ovaj pleksus. Granične vrednosti za TZ i NZ za broj ganglijskih ćelija po gangliji, kao i IGĆ, određivali smo primenom ROC statistike. ROC analizom utvrdili smo da mijenteričke ganglije koje sadrže u proseku manje od dve ganglijske ćelije po gangliji sa senzitivnošću od 0,697 i specifičnošću 1,000 verovatno pripadaju TZ. Površina ispod krive u tom slučaju je 0,941, a interval poverenja 0,892-0,990. Primenom ROC analize na rezultate analize svih preseka, najbolja granična vrednost sa najvećom diskriminatornom moći za IGĆ u mijenteričkom pleksusu je 5,8, sa senzitivnošću 0,939 i specifičnošću 1,000, površinom ispod krive 0,994 i 95% intervalom poverenja 0,985-1 (Grafikon 10).



**Grafikon 10.** Granične vrednosti za razlikovanje tranzicione i normoganglijske zone za broj ganglijskih ćelija po gangliji (A) i IGĆ (B) u mijenteričkom pleksusu.

U kontrolnoj grupi prosečan broj ganglijskih ćelija po gangliji je značajno varirao u zavisnosti od metode bojenja, dok varijacije IGĆ nisu bile statistički značajne. Rezultati analize kontrolne grupe su prikazani tabelarno (Tabela 8).

**Tabela 8.** Ćelijski sastav ganglija ENS kontrolne grupe

Deo ENS-a	Bojenje	Ganglije N (broj)	Ganglijske ćelije N (broj)	Glija ćelije N (broj)	Broj ganglijski ćelija po gangl	IGĆ ( $\bar{x}\pm SD$ )
Submukozni pleksus (medijana; rang)	H&E	7 (3-12)	17 (8-23)	34 (9-47)	2,1 (1,7-2,6)	2,0 $\pm$ 0,38
	Kalretinin	6 (3-19)	18 (8-39)	30 (14-77)	2,1 (1,3-2,8)	2,4 $\pm$ 0,52
	MAP-2	6 (2-19)	9 (2-22)	30 (14-77)	1,2 (1,0-3,5)	2,4 $\pm$ 0,52
	S100	7 (2-9)	12 (2-16)	24 (5-33)	1,2 (1,0-3,5)	1,9 $\pm$ 0,26
	GFAP	7 (2-9)	12 (2-16)	24 (5-33)	1,9 (1,0-2,1)	1,9 $\pm$ 0,26
	Ukupno*	33 (14-66)	70 (31-115)	149 (61-245)	2,1 (1,4-2,5)	2,1 $\pm$ 0,29
Mijenterički pleksus (medijana; rang)	H&E	7 (4-8)	33 (20-62)	216 (45-496)	5,0 (2,0-9,8)	6,9 $\pm$ 0,60
	Kalretinin	8 (5-10)	32 (21-67)	218 (145-524)	4,0 (2,2-9,6)	7,1 $\pm$ 0,76
	MAP-2	8 (5-10)	32 (21-67)	218 (146-524)	4,4 (2,2-9,6)	7,1 $\pm$ 0,76
	S100	6 (5-7)	29 (14-47)	118 (89-239)	5,4 (2,3-7,6)	6,8 $\pm$ 0,34
	GFAP	5 (4-7)	17 (13-26)	118 (89-209)	3,1 (2,2-5,2)	6,8 $\pm$ 0,39
	Ukupno*	36 (24-39)	153 (90-248)	899 (607-1992)	4,3 (3,4-8,5)	6,9 $\pm$ 0,36

Ukupno\* - ukupan broj ćelijskih elemenata na 25 HPF (u submukoznom pleksusu prikazane vrednosti na 3 mm<sup>2</sup>; u mijenteričkom pleksusu prikazane vrednosti na 10 mm);

U slučajevima NZ HD koji su mečovani po uzrastu, nije uočena značajna razlika u odnosu na kontrolnu grupu kada su u pitanju broj ganglija, ganglijskih i glija ćelija (Tabela 9).

**Tabela 9.** Broj ganglija, ganglijskih i glija ćelija u kontrolnoj grupi i normoganglijskoj zoni HB mečovanoj po uzrastu

Deo ENS-a	Broj ganglija (N)			Broj ganglijskih ćelija (N)			Prosečan broj glija ćelija		
	Kontrolna grupa	NZ	<i>p</i>	Kontrolna grupa	NZ	<i>p</i>	Kontrolna grupa	NZ	<i>p</i>
Submukozni pleksus (medijana; rang ili $\bar{x}\pm\text{SD}$ )	13,0 (8-27)	16,5 (8-31)	<i>p</i> =0,149	30 (12-60)	39 (24-68)	<i>p</i> =0,173	61,5 (23-124)	72,5 (51-111)	<i>p</i> =0,273
Mijenterički pleksus (medijana; rang ili $\bar{x}\pm\text{SD}$ )	14,4±2,46	15,1±2,64	<i>p</i> =0,701	66 (28-116)	60 (34-127)	<i>p</i> =0,496	434,0 (234-1020)	366,5 (95-897)	<i>p</i> =0,481
<i>p</i>	<i>p</i> =0,537	<i>p</i> =0,201		<i>p</i> =0,002	<i>p</i> =0,083		<i>p</i> =0,002	<i>p</i> =0,002	

Statistički značajna razlika između kontrolne grupe i NZ slučajeva HB mečovanih po uzrastu nije nađena ni kada su u pitanju prosečan broj ganglijskih ćelija po gangliji i IGC (Tabela 10).

**Tabela 10.** Prosečan broj ganglijskih ćelija po gangliji i IGĆ u kontrolnoj grupi i normoganglijskoj zoni Hiršprungove bolesti mečovanoj po uzrastu

Deo ENS-a	Prosečan broj ganglijskih ćelija po gangliji			Indeks glija ćelija		
	Kontrolna grupa	NZ	<i>p</i>	Kontrolna grupa	NZ	<i>p</i>
Submukozni pleksus ( $\bar{x}\pm SD$ )	2,0 $\pm$ 0,40	2,3 $\pm$ 0,54	<i>p</i> =0,237	2,1 $\pm$ 0,30	2,1 $\pm$ 0,32	<i>p</i> =0,909
Mijenterički pleksus ( $\bar{x}\pm SD$ )	4,5 $\pm$ 2,75	4,9 $\pm$ 1,94	<i>p</i> =0,324	7,1 $\pm$ 0,71	7,0 $\pm$ 0,83	<i>p</i> =0,820
<i>p</i>	<i>p</i> =0,002	<i>p</i> =0,014		<i>p</i> =0,002	<i>p</i> =0,006	

**b) Snopovi nervnih vlakana u normoganglijskoj i tranzicionoj zoni u Hiršprungovoj bolesti i kontrolnoj grupi**

Snopovi nervnih vlakana su nađeni u submukozi svih uzoraka TZ i u pojedinim uzorcima NZ i kontrolne grupe. U međumišićnoj zoni snopovi nervnih vlakana su češće uočavani u TZ nego u NZ i kontrolnoj grupi. Medijana debljine nerava u submukozi i međumišićnoj zoni je prikazana u Tabeli 11. U 15 (45%) uzoraka TZ i u 5 (15%) uzoraka NZ submukozni nervi su imali veći dijametar od 40  $\mu\text{m}$ . U kontrolnoj grupi ni u jednom uzorku u submukozi nije nađen nerv deblji od 40  $\mu\text{m}$ . Uočena je statistički značajna razlika u debljini nerava NZ i TZ, dok se prosečna debljina nerava nije statistički značajno razlikovala u NZ i kontrolnoj grupi (*p*=0,789).

**Tabela 11.** Debljina nerava u submukozi i međumišićnoj zoni u kontrolnoj grupi i normoganglijskoj i tranzicionoj zoni Hiršprungove bolesti

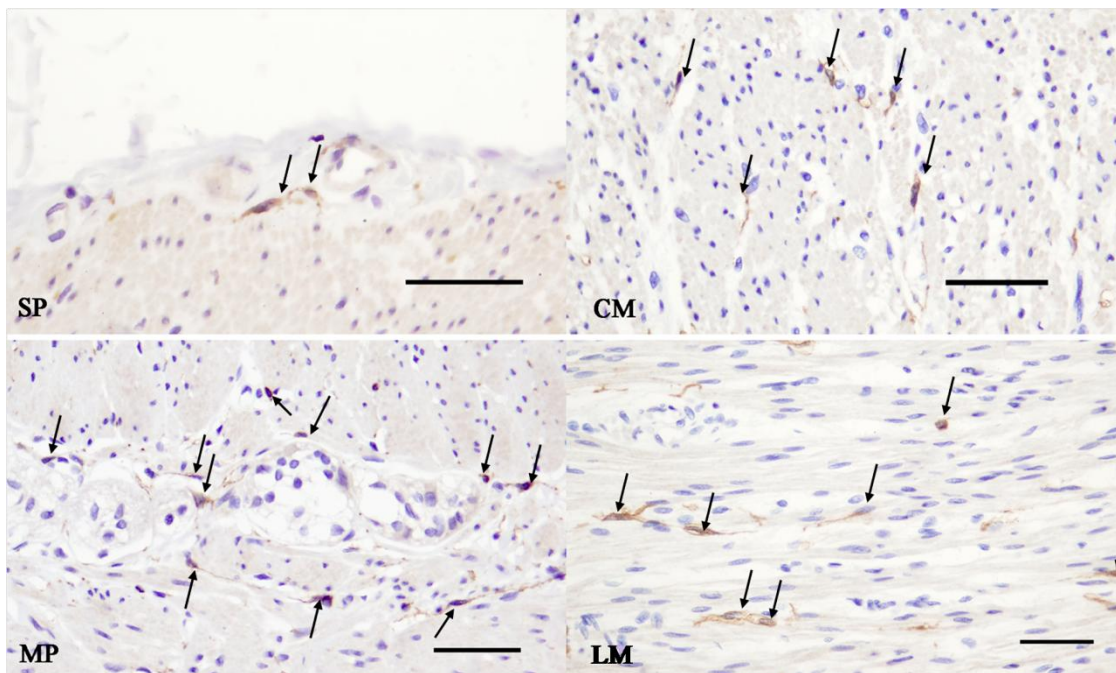
Lokalizacija	Maksimalni prečnik snopova nervnih vlakana			p-vrednost
	Kontrolna grupa ( $\mu\text{m}$ )	NZ ( $\mu\text{m}$ )	TZ ( $\mu\text{m}$ )	
Submukoza (medijana; rang)	26 (0 - 38)	25 (0 - 66)	39 (17 - 114)	* $p < 0,001$
Međumišićna zona (medijana; rang)	0 (0 - 58)	0 (0 - 106)	46 (11 - 106)	* $p < 0,001$

\*Vilkoksonov (*Wilcoxon*) test (NZ *versus* TZ)

#### 4.2.4. Analiza intersticijskih Kahalovih ćelija u Hiršprungovoj bolesti i kontrolnoj grupi

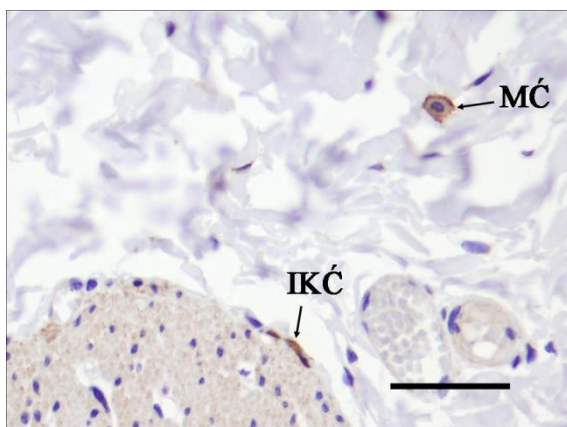
CD117 (c-kit) antitelo je vizualizovalo različit broj IKĆ u različitim slojevima zida creva (dubokom sloju submukoze uz cirkularni mišić, u cirkularnom i longitudinalnom mišiću i međumišićnoj zoni oko Auerbahovog pleksusa) u svakom uzorku ponaosob. Najveći broj IKĆ u analiziranim uzorcima kontrolne grupe i NZ uočen je u mišićnom omotaču, iako su one bile najgušće raspoređene oko mijenteričkih pleksusa. Intersticijske Kahalove ćelije u mišićnom omotaču su bile bipolarne, sa dugačkim produžecima koji su se pružali paralelno pavcu pružanja mišićnih vlakana. U zoni mijenteričkog pleksusa, IKĆ su imale više produžetaka koji su se međusobno spajali. U dubokom sloju submukoze, neposredno uz cirkularni mišić uočene su retke, pojedinačne IKĆ koje su imale dva ili više produžetaka (Slika 21). U uzorcima TZ zapažena je značajna redukcija broja IKĆ, u svim slojevima zida creva.





**Slika 21.** Intersticijske Kahalove ćelije u različitim slojevima zida debelog creva kontrolne grupe: u submukoznom nervnom plexusu (SP), cirkularnom mišićnom sloju (CM), regiji mijeteričkog plexusa (MP) i logitudinalnom mišićnom sloju (LM) (CD117, skale: 50  $\mu$ m).

U analiziranim uzorcima su uočeni i mastociti a njihova CD117 imunopozitivnost je smatrana unutrašnjom pozitivnom kontrolom (Slika 22). Broj mastocita je posebno bio veći u uzorcima iz TZ. Glavne morfološke karakteristike po kojima smo razlikovali ove ćelije od IKĆ su ovalan oblik i zrnasta imunopozitivnost citoplazme.



**Slika 22.** CD117 imunoekspresija: imunopozitivnost u intersticijskoj Kahalovoj ćeliji (IKĆ) i mastocitu (MĆ) (skala 50  $\mu$ m).

Ukupan broj IKĆ u HB je bio statistički značajno veći u NZ nego u TZ kao i u svim analiziranim zonama ponaosob (Tabela 12).

**Tabela 12.** Broj intersticijskih Kahalovih ćelija u normoganglijskoj i tranzicionoj zoni kod Hiršprungove bolesti

Lokalizacija	NZ	TZ	p
Submukoza	5 (1-13)	3 (0-7)	<0,001
Cirkularni mišićni sloj	38 (9-91)	15 (2-40)	<0,001
Longitudinalni mišićni sloj	26 (7-82)	14 (6-48)	<0,001
Međumišićna zona	32 (12-64)	16 (5-34)	<0,001
Ukupno	108 (52-214)	53 (29-113)	<0,001

Između kontrolne grupe i NZ mečovane po uzrastu, za razliku od elemenata ENS, nađene su značajne razlike u ukupnom broju Kahalovih ćelija u ovim uzorcima ( $p < 0,001$ ). Ova statistička značajnost potiče od značajno manjeg broja IKĆ u mišićnom omotaču NZ (Tabela 13).

**Tabela 13.** Broj intersticijskih Kahalovih ćelija u kontrolnoj grupi i normoganglijskoj zoni mečovanoj po uzrastu

Lokalizacija	Kontrolna grupa	NZ mečovani po uzrastu	<i>p</i>
Submukoza	8 (4-11)	5 (2-13)	0,149
Cirkularni mišićni sloj	79 (52-133)	28 (0-76)	<0,001
Longitudinalni mišićni sloj	40 (22-63)	22 (9-81)	<0,001
Međumišićna zona	88 (68-138)	36 (28-59)	0,545
Ukupno	230 (171-303)	96 (63-166)	<0,001

Nije utvrđena statistički značajna korelacija između ukupnog broja IKĆ u NZ i uzrasta dece u trenutku operacije. Međutim, nađena je statistički značajna umerena negativna korelacija između broja IKĆ u zoni mijenteričkog pleksusa i uzrasta dece u trenutku operacije ( $r=-0.383$ ,  $p=0.028$ ).

Prosečan broj IKĆ u uzorcima NZ pacijenata sa postoperativnim tegobama ( $83\pm 16,8$ ) je bio manji u odnosu na pacijente koji nisu imali postoperativne tegobe ( $120\pm 34,6$ ). Razlika između ove dve grupe ispitanika nije bila statistički značajna ( $p=0,171$ ), ali je važno da je prosečan IKĆ u grupi bolesnika sa postoperativnim komplikacijama za više od 50% smanjen u odnosu na najnižu vrednost u kontrolnoj grupi (Tabela 14).

**Tabela 14.** Klinički podaci i broj intersticijskih Kahalovih ćelija u normoganglijskoj zoni kod Hiršprungove bolesti mečovanoj po uzrastu sa kontrolnom grupom

HB slučaj	Dužina reseciranog creva	Uzrast (meseći)	Preoperativni simptomi	Irigografija	Ukupan broj IKĆ	Porodična/lična anamneza	Postoperativne komplikacije
1	19 cm	1,3	OMS, zatvor	Sumnja na HB	166	-	Ne
2	21 cm	1	zatvor, abdominalna distenzija	Sumnja na mali levi hemikolon	80*	Starija braća/sestre : zatvor	Zatvor
3	14 cm	1,5	IMS, zatvor	HB	102	-	Ne
4	47 cm	1	Zatvor, povraćanje	HB	85*	-	Zatvor
5	25 cm	1,5	IMS, zatvor	HB	154	-	Ne
6	15 cm	3,5	IMS, zatvor	HB	137	Bilateralna retencija testisa	Ne
7	23 cm	2	OMS, zatvor	HB	76*	-	Enterokolitis (12. dana posle operacije)
8	27 cm	2	OMS, zatvor	Sumnja na HB	96	Stariji brat: HB	Ne
9	15 cm	1	OMS, zatvor	HB	63*	-	Zatvor
10	19 cm	1,2	IMS, zatvor	Sumnja na HB	97	-	Ne

OMS – oskudna mekonijalna stolica; IMS – izostanak mekonijalne stolice;

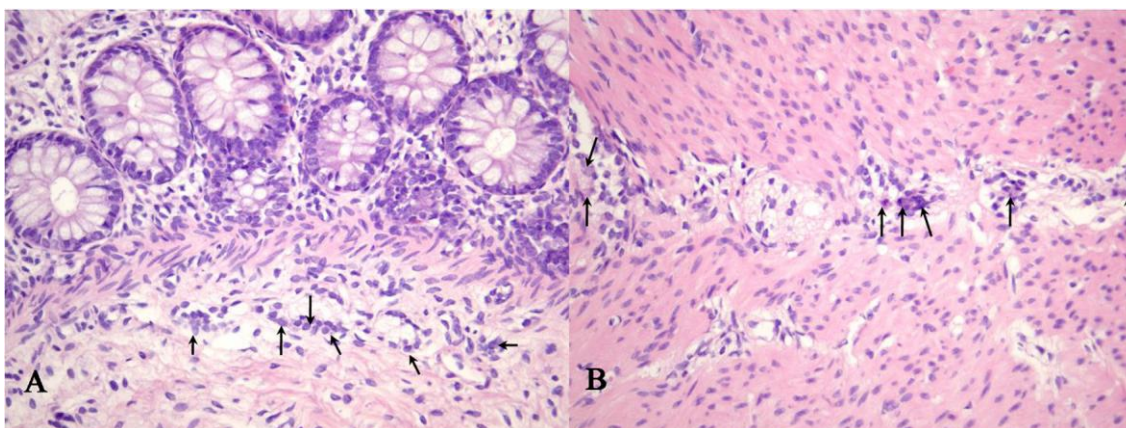
#### **4.3. Analiza drugih disgangliona i uzoraka sa odgovarajućim nalazom u nervnim pleksusima na rutinskoj dijagnostici**

U celokupnom materijalu koji je analiziran, na rutinskim H&E preparatima kod 15 pacijenata je jedino uočena imaturnost ganglijskih ćelija, u 10 slučajeva su dijagnostikovane disganglione koje nisu HB, dok je u 53 uzorka bio odgovarajući nalaz u nervnim pleksusima.

#### 4.3.1. Demografske, kliničke i histopatološke karakteristike

Analiza je obuhvatila 10 slučajeva gde su bili dostupni reprezentativni uzorci biopsija pune debljine zida debelog creva. Uzorak su činile biopsije šest devojčica i četiri dečaka. Deca su bila uzrasta 0,9 do 95,5 meseci pri uzimanju prve biopsije, sa medijanom 15,4 meseca. Kod četiri pacijenta definitivna dijagnoza je postavljena pri analizi biopsija uzetih u drugom aktu. Uzrast kada su postavljene definitivne dijagnoze je bio između 0,9 i 100 meseci, sa medijanom 16,6 meseci. Kliničke dijagnoze zbog kojih su deca podvrgnuta biopsiji bile su: hronična opstipacija (4), prethodna dijagnoza neonatalnog nekrotizujućeg enterokolitisa (2), sumnja na HB (4). Jedno dete iz ove grupe je prethodno hirurški lečeno zbog atrezije anusa, a jedno dete je imalo Daunov sindrom.

Rutinskom histopatološkom analizom kod četvoro dece nisu uočene promene u enteričkim ganglijama. U nervnim pleksusima kod troje dece na standardnim H&E preparatima je uočena samo imaturnost ganglijskih ćelija (Slika 23).

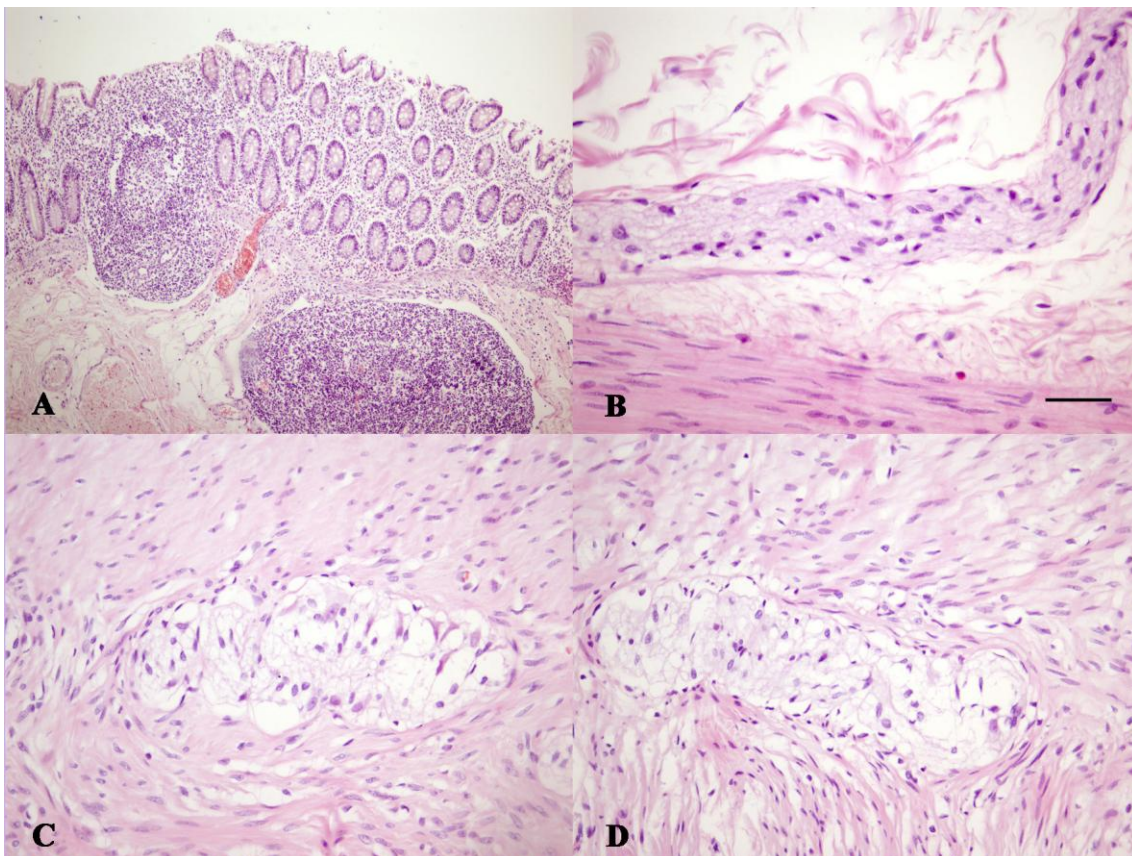


**Slika 23.** Imaturne ganglijske ćelije (strelice) u submukozi (A) i međumišićnoj zoni (B) (H&E, originalno uveličanje x400).

Uporne opstipacije i razvoj megakolona su bili razlog resekcije debelog creva kod jedne devojčice u uzrastu od 4 godine i 11 meseci iako je na dijagnostičkoj biopsiji pune debljine zida uočeno prisustvo intramuralnih nervnih pleksusa. U reseciranom crevu (61 cm) pored brojnih hiperplastičnih limfoidnih folikula (Slika 24A), u submukozi je uočen nešto veći broj nervnih snopova, pri čemu je prečnik pojedinih

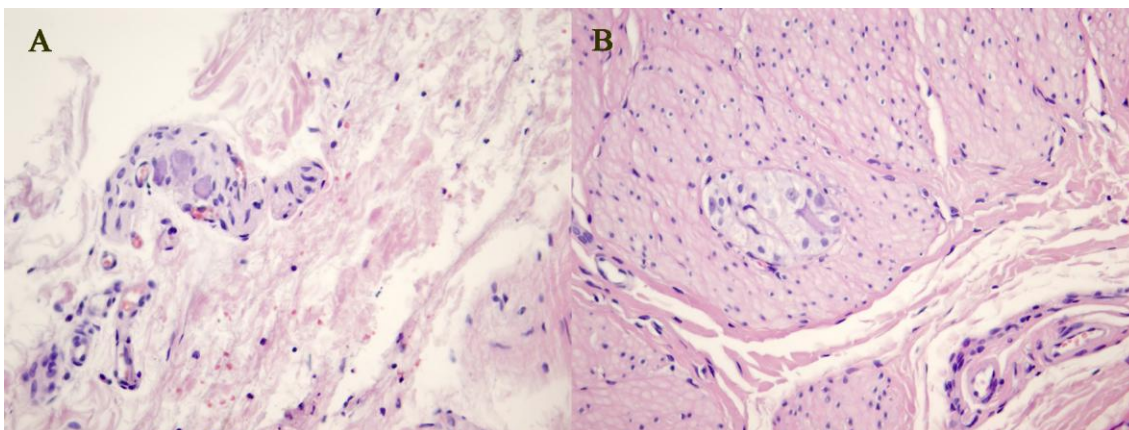


nervnih snopova bio do 54  $\mu\text{m}$  (Slika 24B). Mijenteričke ganglije su sadržale veći broj glijna ćelija u odnosu na ganglijske ćelije (Slika 24C, D).



**Slika 24.** Slučaj reseciranog creva zbog teškog oblika hronične opstipacije. Hiperplastični limfoidni folikuli (A); snop nervnih vlakana u submukozi prečnika 54  $\mu\text{m}$  (skala 50  $\mu\text{m}$ ) (B); hiperplazija glijna ćelija u mijenteričkim ganglijama (C,D) (H&E).

Kod dečaka uzrasta 3 godine u biopsiji rektuma, u enteričkim pleksusima su uočene ganglijske ćelije. Pojedine ganglijske ćelije su se nalazile i unutar nervnih snopova što je mogla biti normalna varijacija u distribuciji ganglijskih ćelija u distalnom rektumu (Slika 25A). Neuobičajen nalaz u ovom slučaju je predstavljala jedna ektopična gangliju u cirkularnom mišićnom sloju (Slika 25B).



**Slika 25.** Ganglijske ćelije unutar submukoznog nervnog snopa (A); Ektopična ganglija u cirkularnom mišićnom sloju (B) (H&E, 400x).

U jednom od analiziranih slučajeva kod deteta koje je prethodno operisano zbog atrezije anusa na H&E preparatima je postavljena dijagnoza HB, međutim u resektatu creva nije uočena aganglionarna već samo hipoganglionarna zona.

#### **4.3.2. Analiza indeksa glija ćelija u slučajevima drugih disgangliona i uzoraka sa odgovarajućim nalazom u enteričkom nervnom sistemu na rutinskoj dijagnostici**

U analiziranim slučajevima drugih disgangliona vrednosti IGĆ u submukoznom pleksusu (1,2-2,8) nisu značajno odstupala u odnosu na rezultate analize NZ u HB i kontrolne grupe. Uočena su odstupanja vrednosti IGĆ u mijenteričkom pleksusu u dva slučaja. Kod devojčice uzrasta 4 i 11 meseci vrednost IGĆ u mijenteričkom pleksusu je bila 10,4, to jest bila je veća u odnosu na raspon vrednosti koje smo imali u NZ i kontrolnoj grupi. U mijenteričkom pleksusu dečaka sa hipoganglionozom utvrđen je IGĆ 5,1, što je manje u odnosu na minimalne vrednosti IGĆ u NZ kod HB i kontrolnoj grupi. Vrednosti IGĆ su prikazane u Tabeli 15.

**Tabela 15.** Vrednosti IGĆ u drugim disganglionozama

Pol	Histološka dijagnoza (rutinska analiza)	Uzrast (meseći)	IGĆ (s.p.)	IGĆ (m.p.)	Ostalo
Ženski	Hiperplazija glija ćelija	59	2	10,4	Pojedine g.ć. - degenerativne promene; hiperplastični LF; pojedini nervi u s.m. 54µm
Ženski	Pojedine g.ć. imaturne	10.6	1.7	6.1	
Ženski	Mnoge g.ć. imaturne	0.9	2.2	6.5	
Ženski	Normalan nalaz	21.3	1.2	6.2	
Muški	Jedna ektopična ganglija (c.m.)	36.6	1.5	6.1	U m.p. nervi sa g.ć.
Muški	Normalan nalaz	2	1.6	7.1	Eo u m.p.
Ženski	Normalan nalaz	100	1.8	6.6	U m.p. nervi sa g.ć.
Ženski	Normalan nalaz	7	2,0	6,2	
Muški	Hipoganglionozna	19.5	1,8	5,1	
Muški	Mnoge g.ć. imaturne	13.8	2.8	6.2	

s.p. – submukozni pleksus; m.p. – mijenterički pleksus; g.ć. – ganglijske ćelije; c.m. – cirkularni mišićni sloj; Eo – eozinofilni leukociti; LF – limfoidni folikuli;

#### 4.3.3. Analiza intersticijskih Kahalovih ćelija u drugim disganglionozama i uzorcima sa odgovarajućim nalazom na rutinskoj dijagnostici

U analiziranim uzorcima nije uočena značajna redukcija broja IKĆ. Rezultati analize IKĆ u slučajevima drugih disganglionozna i slučajevima sa normalnim nalazom u nervnim pleksusima su prikazani u Tabeli 16.

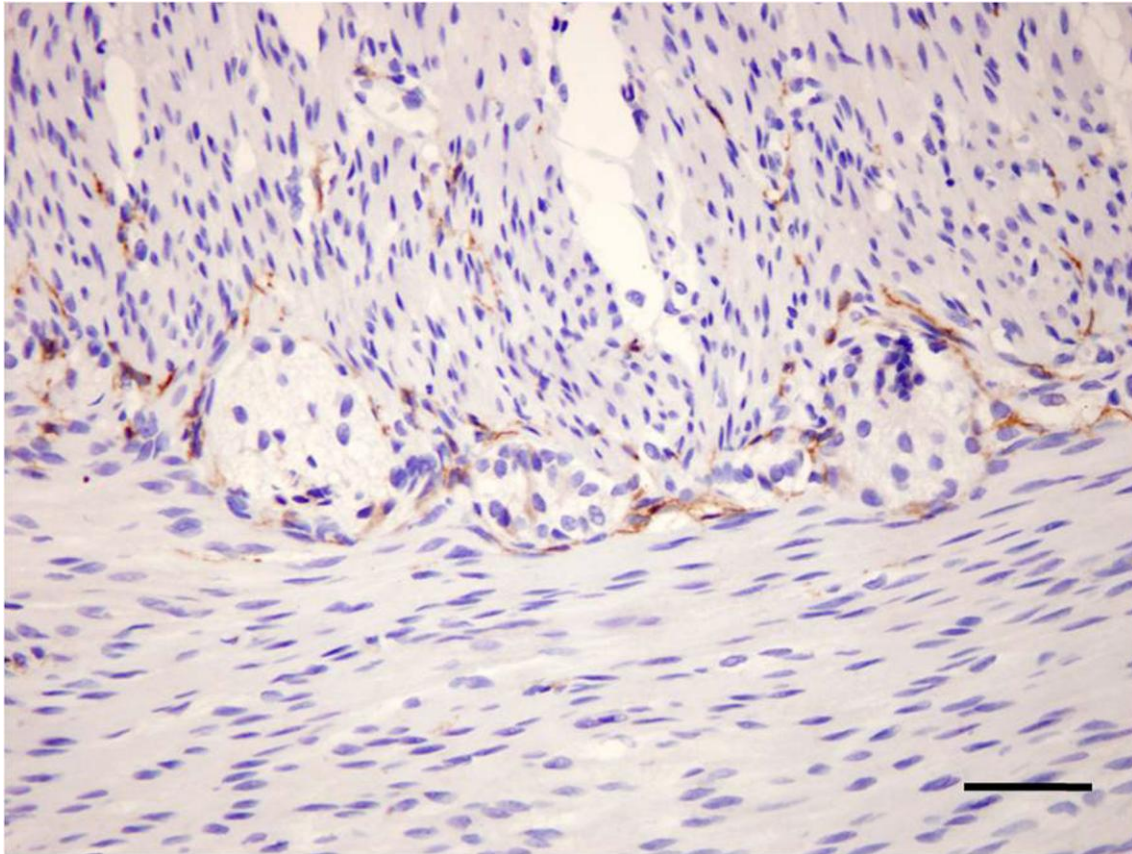


**Tabela 16.** Broj IKĆ u drugim disganglionozama i slučajevima sa normalnim nalazom na H&E preparatima

Pol	Histološka dijagnoza (rutinska analiza)	Uzrast (meseći)	IKĆ (s.p.)	IKĆ (c.m.)	IKĆ (m.p.)	IKĆ (l.m.)	IKĆ (ukupno)
Ženski	Hiperplazija glija ćelija	59	7	41	64	44	156
Ženski	Pojedine g.ć. imaturne	10.6	5	55	41	51	152
Ženski	Mnoge g.ć. imaturne	0.9	11	28	79	43	161
Ženski	Normalan nalaz	21.3	5	27	46	28	106
Muški	Jedna ektopična ganglija (c.m.)	36.6	5	24	40	42	111
Muški	Normalan nalaz	2	7	32	45	33	117
Ženski	Normalan nalaz	100	7	43	43	29	122
Ženski	Normalan nalaz	7	8	42	30	38	118
Muški	Hipoganglionoza	19.5	6	26	42	32	106
Muški	Mnoge g.ć. imaturne	13.8	6	32	48	43	129

IKĆ – intersticijske Kahalove ćelije; g.ć. – ganglijske ćelije; s.p. – zona submukoznog pleksusa; c.m. – cirkularni mišić; m.p. – zona mijenteričkog pleksusa; l.m. – longitudinalni mišić;

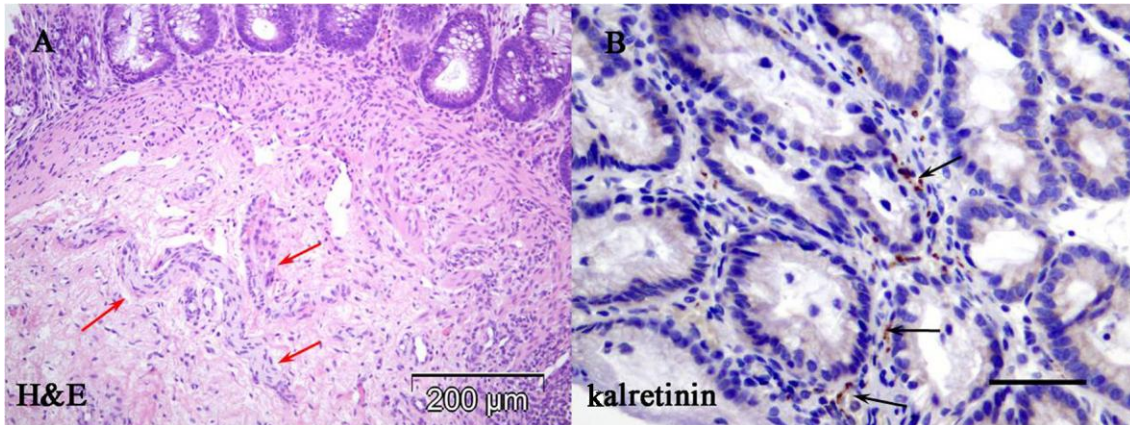
Mreža IKĆ u mijenteričkoj zoni je bila razvijena i u slučajevima imaturnih ganglijskih ćelija (Slika 26).



**Slika 26.** Brojne IKĆ u zoni mijenteričkog pleksusa u kome su uočene brojne imaturne ganglijske ćelije (CD117, skala 50  $\mu\text{m}$ ).

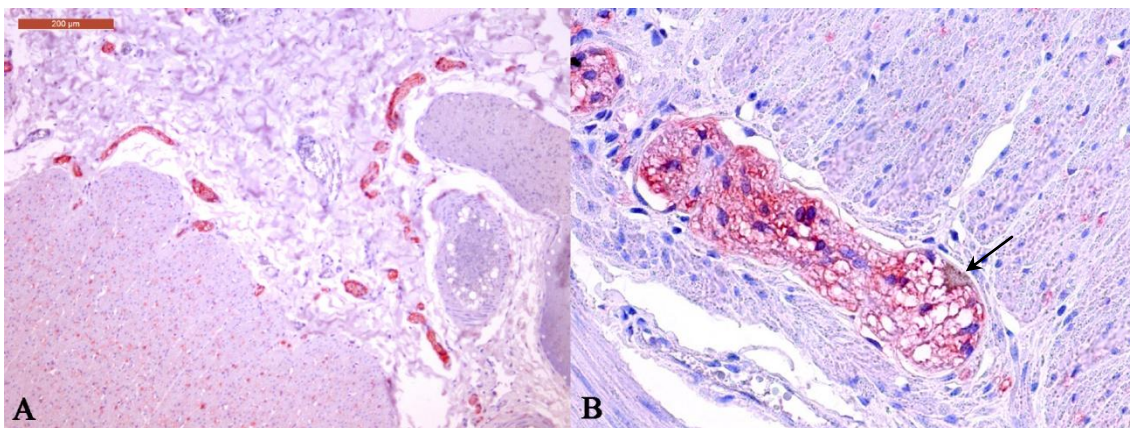
#### **4.3.4. Prikaz značaja primene imunohistohemije u analizi enteričkog nervnog sistema**

Primena kalretinina je razjasnila nedostatak aganglionarnog segmenta u resekatu creva kod deteta prethodno operisanog zbog atrezije anusa. Kod ovog deteta je na dijagnostičkoj sukcionoj biopsiji uočen manji broj zadebljanih nervnih snopova u submukozi i odsustvo ganglijskih ćelija. Pošto je biopsija dostavljena u formalninu, nije bilo moguće primeniti metodu AchE. Naknadnom aplikacijom antitela na kalretinin dokazana je fokalna zrnasta linearna ekspresija kalretinina u intrinzičkim nervnim vlaknima lamine proprije, čime je isključena dijagnoza HB. Definitivna dijagnoza u ovom slučaju je bila hipoganglioneza (Slika 27).



**Slika 27.** Sukciona biopsija rektuma: na H&E bojenju tipična slika Hiršprungove bolesti (umnoženi snopovi nervnih vlakana u submukozi (crvene strelice) uz odsustvo ganglijskih ćelija) (A), ali na bojenju kalretininom uočena su pozitivna intrinzična nervna vlakna u lamini proprijij (crne strelice) (B) (skala: 50 µm).

U slučaju gde je uočena hiperplazija glija ćelija u mijenteričkim ganglijama radi bolje evaluacije ENS-a urađeno je i dvostruko imunohistohemijsko bojenje na MAP-2 i S100β (Slika 28).

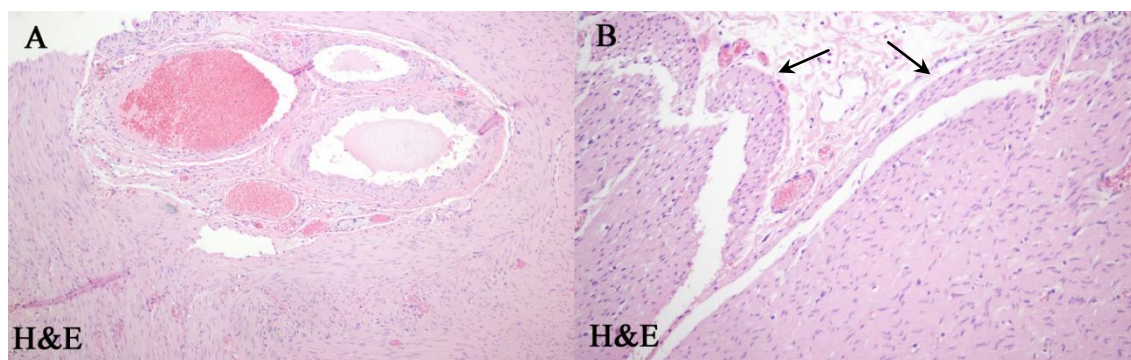


**Slika 28.** U submukozi se nalazi veći broj nervnih snopova različite debljine (A). U mijenteričkim ganglijama je uočen mali broj ganglijskih ćelija (strelica) (B) (dvostruko imunohistohemijsko bojenje na MAP-2 i S100β).



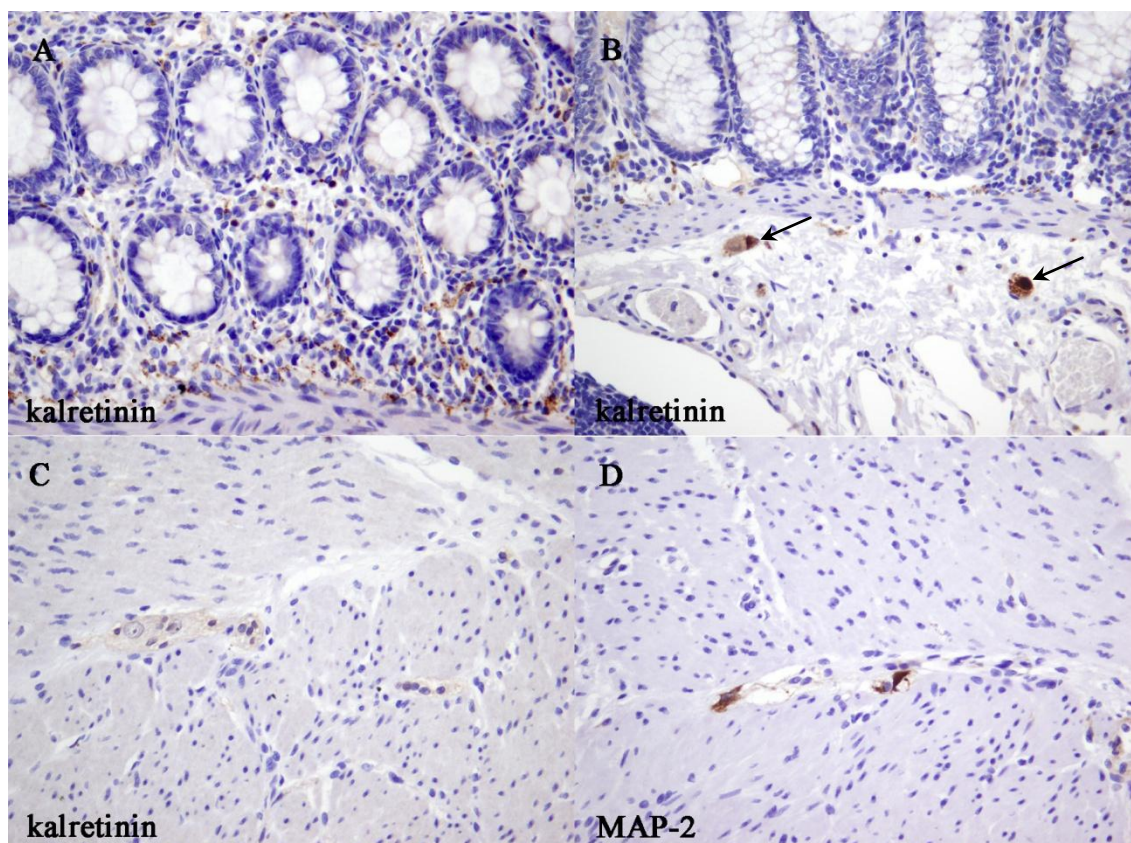
#### 4.4. Udruženost disganglionoze sa Hiršprungovom bolešću

Iako mnogi autori opisuju udruženost NID B sa HB, mi ovu udruženost ni u jednom slučaju HB nismo uočili. Međutim, kod jednog našeg pacijenta uočena je udruženost disganglionoze i HB. Radilo se o dečaku kod koga se u trećem danu života razvio difuzni peritonitis zbog perforacije u predelu rektuma. Sprovedena je dijagnostika i utvrđeno je odsustvo ganglijskih ćelija u biopsiji rektuma. Takođe je dijagnostikovano i ventrikularni septalni defekt sa malim levo-desnim šantom i suspektan veziko-uretralni refluks. Dečaku je izvedena kolostoma, a aganglionarni segment creva je resecirano u uzrastu od 1,5 godina. Međutim, dete je i dalje imalo problem sa opstipacijom i u uzrastu od tri godine je ponovo operisano zbog sekundarnog megakolona. Tada mu je resecirano ostatak debelog creva (cekum, ascendentni kolon i deo transverzuma) i učinjena ileoanalna anastomoza. U segmentu kolona koji je resecirano u drugom aktu nalazile su se ganglijske ćelije unutar retkih sitnih ganglija oba intramuralna nervna plexusa, ali su pretežno bile imaturnog izgleda. Pored toga uočene su nepravilnosti u građi zida creva. Bili su prisutni prekomerni mišićni snopovi uz unutrašnju površinu cirkularnog mišića, displastični krvni sudovi (Slika 29), umnoženi snopovi nervnih vlakana u submukozi, kao i ektopične ganglijske ćelije.



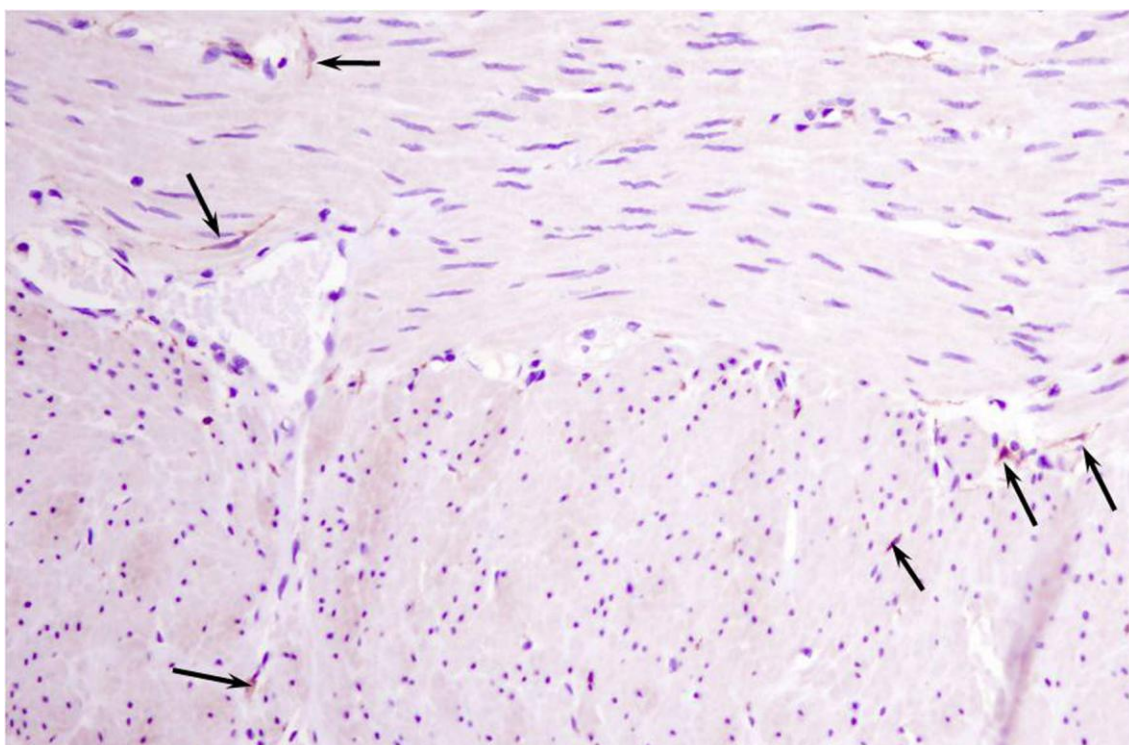
**Slika 29.** Abnormalnosti u građi zida creva u hipoganglionoznoj koloni udruženoj sa HB: fibromuskularna displazija krvnog suda u međumišićnoj zoni (A) i prekomerni mišićni snopovi (strelice) (B).

Imunohistohemijskom primenom kalretinina, u lamini propriji su se vizualizovala odgovarajuća INV (Slika 30). Prosečan IGĆ u mijenteričkom pleksusu kolona ovog pacijenta je bio 2,5.



**Slika 30.** Normalna ekspresija kalretinina u lamini propriji (A) i submukoznim ganglijama (strelice) (B); mijenteričke ganglije su sitne, sa ganglijskim ćelijama negativnim na kalretinin (C) a pozitivnim na MAP-2 (D).

Pored opisanih promena u nervnim pleksusima, kod ovog pacijenta uočen je i redukovan broj IKĆ kako u mišićnom, tako i u mijenteričkom i submukoznom regionu (Slika 31).



**Slika 31.** Redukovan broj IKĆ (strelice) u zoni mijenteričkog plexusa i u mišićnim slojevima (CD117, 400x)

## 5. DISKUSIJA

Enterički nervni sistem je veoma složen sistem i samim tim njegova analiza je kompleksna. U analizi ENS-a postoje različiti pristupi koji podrazumevaju različite tipove preparata, različite tipove uzoraka, različite metode bojenja i različite kvantitativne metode za procenu celularnosti ganglijskih pleksusa (17,39).

Rutinski se analiziraju najčešće parafinski preseći uzoraka fiksiranih u formalinu i kriostatski preseći svežih uzoraka (za AchE metodu i *ex tempore* analizu). Uzorci koji se analiziraju mogu biti različite veličine i orijentacije. Rutinska dijagnostika patologije ENS-a se često zasniva na analizi biopsijskih uzoraka koji mogu da sadrže samo pojedine delove ENS-a - kao sukciona biopsija koja sadrži samo submukozni nervni pleksus ili seromuskularna biopsija koja sadrži samo mijenterički nervni pleksus. Manji broj biopsija sadrži punu debljinu zida, omogućavajući analizu oba pleksusa. Međutim, bez obzira na tip biopsije, biopsijski uzorci sadrže samo mali deo ENS-a i ne odražavaju uvek pravo stanje ENS-a (111). Uzorci uzeti iz resekiranih creva su pogodniji za analizu jer sadrže veći deo ENS-a, ali je kod njih važna i orijentacija preparata. Rezultati kvantitativne analize različito orijentisanih preparata (longitudinalnih i transverzalnih) se mogu značajno razlikovati (17,119,120). Mnogi autori insistiraju na tome da je neophodna analiza isečaka čitave cirkumferencije creva da bi se ENS adekvatno analizirao (111,112). U istraživanjima se pored ovih preparata analiziraju i takozvani *whole-mount* preparati dobijeni mikrodisekcijom nervnih pleksusa, koje mnogi istraživači smatraju najadekvatnijim preparatima u istraživanjima jer najbolje odražavaju stanje ENS-a (121). Osnovna ideja našeg istraživanja je bila da se u evaluaciji ENS-a primene lako izvodljive metode (kao što je imunohistohemija) na parafinskim presecima isečaka creva koji se koriste u rutinskoj dijagnostici.

U svakodnevnoj praksi evaluacija ENS-a se sprovodi kod dece koja imaju hroničnu opstipaciju. Hronična opstipacija je veoma čest klinički problem koji se uglavnom rešava posebnim higijensko-dijetetskim režimom jer je uzrok opstipacije



najčešće funkcionalni problem (122). Organski uzroci opstipacije se moraju ispitati kod svakog pacijenta sa ovim problemom. Kod malog broja pacijenata (do 5%) sa hroničnom opstipacijom, neophodna je evaluacija ENS-a u uzorku creva dobijenog biopsijom (123).

Opstipacija je podjednako čest problem kod dečaka i devojčica do pete godine života, a češća je kod devojčica nakon 13 godine. Ovaj problem se najčešće registruje u periodu odvikavanja od pelena, između druge i treće godine života (122). U našoj studiji, u toku sedmogodišnjeg perioda, su analizirane biopsije 146 pacijenata pedijatrijskog uzrasta. Nešto više od dve trećine (68%) naših pacijenata su bili dečaci. Kan (*Khan*) i saradnici (68) su u svojoj studiji koja je obuhvatala petogodišnji period, takođe imali oko dve trećine (65%) dečaka. Međutim, u pojedinim ustanovama broj dečaka koji su bioptirani zbog sumnje na HB je samo neznatno veći (51%) (123).

U našem uzorku prva biopsija nije bila reprezentativna za postavljanje dijagnoze kod 8% pacijenata, zbog čega je bilo potrebno ponoviti biopsiju. Kod drugih autora procenat nereprezentativnih biopsija je bio nešto veći - 13% (123). Ponovna biopsija u našoj studiji je uzeta tek kod dve trećine (8/12) ove dece sa nereprezentativnim biopsijama. Drugi autori takođe navode relativno nizak procenat ponovnih biopsija (57%) u slučajevima gde prva biopsija nije bila reprezentativna (123).

Deca sa poremećajima motiliteta creva su bila različitog uzrasta u trenutku uzimanja dijagnostičke biopsije. U našoj studiji raspon uzrasta je bio između 2 dana i 11,8 godina. Ovako širok raspon uzrasta dece (1-2 dana do 16-17,6 godina) u vreme dijagnostičke biopsije je uočen i u drugim ustanovama (68,124).

Najčešći patološki nalaz u periodu koji smo analizirali je bila HB (44%). Sličan rezultat (38-48%) kada su u pitanju sukcione biopsije i biopsije pune debljine, imali su i drugi autori (123,124,125). Međutim, u seriji koju su analizirali drugi autori, HB je dijagnostikovana tek u 14% bioptiranih slučajeva (68). Drugi po učestalosti (10%) uzrok opstipacije u našem uzorku je bila imaturnost ganglijskih ćelija bez drugih promena u ENS-u, što je slično studiji drugih autora gde je zastupljenost imaturnih ganglijskih ćelija bila uzrok opstipacije u 11% analiziranih biopsija (126). Imaturne ganglijske ćelije je nekada teško prepoznati na H&E preparatima jer imaju malo jedro i



oskudnu citoplazmu (126). Park (Park) i saradnici (127) preporučuju primenu bcl2 antitela za detekciju ovih ćelija, mada Morris i saradnici (92) tvrde da i kalretinin vizualizuje ganglijske ćelije već u trećem trimestru intrauterinog razvoja. Imaturnost ganglijskih ćelija se smatra najčešćim uzrokom opstipacije u prvoj godini života (2). U velikoj multicentričnoj studiji u Japanu, imaturnost ganglijskih ćelija je ustanovljena kao jedini uzrok opstipacije u dece u 7,9% bioptiranih slučajeva (128), dok je u pojedinačnim studijama bila i 24% (129). Ostale disganglioneze u našem istraživanju su bile retko dijagnostikovane (izolovana hipoganglioneza, heterotopija ganglijskih ćelija, NID tip B lakog stepena, hiperplazija glijna ćelija, neklasifikovane disganglioneze) i predstavljale su svega 7% svih analiziranih biopsija. Morfološke promene u ENS-u koje nisu HB često se u literaturi označavaju kao HB srodna oboljenja („*allied disorders*“) (128) zbog slične kliničke prezentacije koja se pre svega karakteriše opstipacijom. Ova stanja pojedini autori smatraju samo varijantama HB (130,131). Iako rezultati velike multicentrične studije o izolovanoj hipoganglionezi creva koja je sprovedena u Japanu sugerišu da se ovaj oblik disganglioneze nešto češće dijagnostikuje kod devojčica (1,6:1) (132), u našoj studiji oba pacijenta sa ovom dijagnozom su bila muškog pola.

Značajan broj pacijenata u našoj seriji (36%) je na rutinskoj H&E dijagnostici imao odgovarajuću morfologiju ENS-a. Poznato je da u najvećem broju dece sa hroničnom opstipacijom nema organskih uzroka za ovaj problem pa se u takvim slučajevima opstipacija smatra funkcionalnim poremećajem (127), tako da i u slučaju ovih naših pacijenata možemo smatrati da je opstipacija funkcionalne prirode.

U našoj studiji je bilo oko četiri puta više dečaka nego devojčica sa HB, što je slično prethodno objavljenim rezultatima koji su se odnosili na nešto raniji period (106). Iako je u svim istraživanjima u vezi sa HB broj dečaka veći, odnos dečaka i devojčica sa HB varira od istraživanja do istraživanja i kod nekih je 2,7 – 3,0:1 (68,133), dok je kod drugih čak 5,8:1 (69,124). Široka varijacija polne distribucije može biti posledica međuetničkih razlika (67). Najčešća varijanta HB (43/55, 78%) u našem uzorku je bila bolest kratkog segmenta (rektosigmoidni oblik). Ova varijanta HB se u svim istraživanjima pominje kao najčešća, zbog čega se naziva i klasičnim oblikom HB. Zastupljenost rektosigmoidnog oblika HB varira u različitim studijama: 57% (133), 63% (69), 79% (124). U ovoj varijanti u analiziranom periodu dominacija muškog

pola je bila još izraženija (5,3:1), što je u saglasnosti sa drugim istraživanjima (69). U istoj ustanovi u petnaestogodišnjem periodu koji je obuhvatao i vremenski period pre naše studije, u 84 slučaja rektosigmoidnog oblika odnos dečaka i devojčica je bio 4:1 (106). Međutim, odnos dečaka i devojčica može da bude daleko veći, čak 22:1 (124). Bolest dugog segmenta u periodu koji smo analizirali je dijagnostikovana u svega 5,4% slučajeva HB. U drugim studijama ova varijanta HB je bila češće zastupljena: 8% (124), 22% (69), 23% (133). U našoj studiji ovu varijantu HB smo dijagnostikovali samo kod dečaka (4 slučaja). U drugim studijama ova varijanta HB se češće dijagnostikuje kod dečaka, ali je odnos dečaka i devojčica sa ovom dijagnozom približniji nego u bolesti kratkog segmenta (67,124). Ultrakratka varijanta HB u našem uzorku je dijagnostikovana u 6% pacijenata. Zastupljenost ove varijante HB varira u različitim studijama od 2% (67) do 10% (133). Mnogi osporavaju ovu dijagnozu ili je različito definišu (66), tako da zastupljenost ove varijante HB nije uvek realna. Pojedini UK-HB definišu kao abnormalan nalaz na anorektalnoj manometriji koji se karakteriše izostankom rektosfinkteričnog refleksnog odgovora na provokaciju uz normalan nalaz u ENS-u. Međutim, ova definicija UK-HB nije adekvatna i ovakav nalaz više odgovara dijagnozi ahalazije unutrašnjeg sfinktera jer aganglionoza u ovom slučaju ne postoji (66). Dve morfološke definicije UK-HB se zasnivaju na aganglionozi u distalnom rektumu ili abnormalnom AchE nalazu u istoj regiji. Prema jednoj od definicija UK-HB predstavlja kratak aganglionarni segment distalnog rektuma, dužine 1-4 cm, na koji može da se nastavlja hipoganglionarna TZ a može da ima i abnormalan AchE nalaz (66,134,135). Druga morfološka definicija je zasnovana na abnormalnom AchE nalazu u distalnom rektumu u dužini od 1-4 cm uz moguću aganglionozu i moguću hipoganglionarnu TZ koja se nadovezuje na opisani segment (66,112,135). Mi smo primenili konzervativni kriterijum za UK-TZ koji je podrazumevao postojanje i aganglionarne zone i abnormalnu ekspresiju AchE.

Totalna aganglionoza kolona je retka varijanta HB čija zastupljenost u HB varira od 2-13% (65). U našoj studiji TAK je dijagnostikovana u 5,4% slučajeva HB. Iako se u literaturi opisuje ravnomerna zastupljenost ove varijante HB po polovima (67), u našem uzorku je bilo više dečaka (3:1). Isti odnos dečaka i devojčica u TAK je nađen kod Ziada i saradnika (124), dok je kod Japanaca broj dečaka sa TAK-om za 50% veći nego

broj devojčica (58). U studiji Moris (*Morris*) i saradnika (92) odnos dečaka i devojčica je bio 1,8:1.

U uzorku HB koji je izabran za morfometrijsku i imunohistohemijsku analizu, kod najvećeg broja dece dijagnoza je postavljena u neonatalnom periodu što je slično rezultatima drugih autora (68,70). Međutim, iako su se tegobe kod većine pacijenata javile vrlo rano, čak u petini slučajeva dijagnoza je postavljena nakon navršene prve godine života. I drugi autori navode značajan procenat dece gde je dijagnostika HB koja podrazumeva biopsiju, sprovedena nakon navršene prve godine života – 14-15% HB (70,124).

Iako je vreme u kome je preduzeta biopsija rektuma variralo, najveći broj dece (94%) je imao tegobe vezane za poremećaj motiliteta creva (izostanak mekonijalne stolice u prvih 48h po rođenju, distenzija trbuha, hronična opstipacija) u prve dve nedelje života. Sličan rezultat (92%) imali su i drugi autori (68). Svakako, opstipacija u ranom neonatalnom periodu ili u prvim mesecima života je najčešća manifestacija kod pacijenata sa HB (122). Vrlo je redak slučaj pojave tegoba u kasnijem uzrastu, nakon navršene prve godine života (66,124,136,137). Jedan od najčešćih znakova koji može ukazati na HB je izostanak mekonijalne stolice u prvih 48 h po rođenju. Međutim, prema istraživanju Kana (*Khana*) i saradnika (68) kod dece koja su imala ovaj problem, tek u 43% slučajeva je dijagnostikovana HB u prvoj godini života. U odabranim slučajevima HB za morfometrijsku analizu, dijagnoza HB je postavljena nakon navršene prve godine u čak petini slučajeva. Ni kod jednog od ove dece nije bilo postoperativnih komplikacija iako Stensrud (*Stensrud*) i saradnici (137) opisuju češće hirurške postoperativne komplikacije (popuštanje šavova) u ovoj grupi HB. Kasnija dijagnoza HB je povezana i sa tegobama slabijeg intenziteta. Tek 6% dece kod koje se dijagnostikuje HB nakon navršene prve godine života je na rođenju imalo izostanak mekonijalne stolice u prva dva dana života (66). Medijana uzrasta u trenutku operacije je bila 5 meseci, što je slično podacima iz druge ustanove u našem gradu (105).

U najvećem broju slučajeva HB koji su odabrani za morfometrijsku studiju, HB se javila u izolovanom obliku (79%), u 6% u okviru sindroma i u 15% uz druge nesindromske anomalije. Navedeni podaci ne odstupaju značajno od opšte distribucije

HB u izolovanoj formi (oko 70%), sindromskom obliku HB (oko 12%) i javljanju HB uz druge nesindromske anomalije (15%) (8,67). Familijarna pojava HB je u grupi izdvojenoj za morfometrijsku studiju postojao u 12% slučajeva, dok je u drugim studijama zastupljenost ovog oblika u oko 4% (105). Sindromski oblik HB je najčešće javljao u Daunovom sindromu, kao i u našem uzorku (68,69,105,112,124). Incidenca HB u Daunovom sindromu je oko 7% (138). Najčešće nesindromske anomalije u drugim studijama su kao i kod nas – anomalije srca/kardiovaskularnog sistema, gastrointestinalnog trakta i genitourinarnog trakta (68,105,124,138).

U velikom broju institucija zlatni standard za dijagnostiku HB podrazumeva primenu AchE metode. Ova metoda je bila zlatni standard i u našem Institutu (86). U pojedinim slučajevima koji su dijagnostikovani na našem Institutu primena ove metode nije bila moguća jer je biopsija bila dostavljena u formalinu. U ovim slučajevima se moralo pribeći analizi velikog broja serijskih preseka tkiva koje je prethodno ukalupljeno u parafinske kalupe. Tipičan nalaz na preparatu obrađenom AchE metodom za HB je uočen u 73% slučajeva koji su izdvojeni za morfometrijsku analizu, dok je u preostalim slučajevima nalaz bio atipičan pa je definitivna dijagnoza postavljena na osnovu ponovljene biopsije. Ni u jednom slučaju od slučajeva izabranih za dalju analizu nije bilo lažno pozitivnih i lažno negativnih rezultata analizom preparata bojenih AchE metodom. Dijagnoza HB primenom AchE je najčešće postavljana sa preciznošću preko 90% (47). U prethodno sprovedenoj studiji na našem Institutu procenat lažno negativnih nalaza za HB na AchE bojenim preparatima je bio vrlo nizak (86). Lažno negativni nalazi na AchE preparatima su najčešći u slučajevima TAK i kod prevremeno rođenih beba (66,68,81,86). U dve trećine slučajeva odabranih za morfometrijsku analizu dijagnoza HB je postavljena na serijskim H&E bojenim preparatima. Validnost dijagnostike AchE metodom je potvrđena primenom imunohistohemijskog bojenja na kalretinin u okviru ove studije.

Dužina reseciranog segmenta creva u našoj studiji je iznosila od 10 cm do 47,5 cm. U drugoj studiji gde su analizirani slučajevi HB operisani tehnikom TEPT dužina reseciranog segmenta je bila od 10 cm do 54 cm (105).

Histopatološkom analizom submukoznog nervnog plexusa u TZ utvrđena je aganglioneza u 9% slučajeva. Prema mnogim autorima megaganglije u TZ se mogu

javiti u ovom segmentu HB i to u velikom broju tako da zadovoljavaju kriterijume za NID B (povećana gustina (>20% od 25 nasumično odabranih ganglija) megaganglija (>8 ganglijskih ćelija po gangliji) u submukozi kod „simptomatskih“ pacijenta starijih od 4 godine (8,139). Iako postoje kontradiktorna mišljenja o značaju udruženosti NID B i HB, ima autora koji su došli do rezultata da ova udruženost može biti posebno klinički značajna ukoliko se NID B nađe na proksimalnoj liniji resekcije. U tom slučaju može biti veći rizik za razvoj postoperativnog enterokolitisa kao komplikacije (66). Međutim, u materijalu koji smo analizirali, nađene su samo pojedinačne megaganglije. Pojedinačne megaganglije u submukoznom pleksusu nisu redak nalaz u dečjem dobu. Njihov broj je najveći u neonatalnom uzrastu, posebno kod prevremeno rođene dece, i smanjuje se sa rastom deteta (140).

Nalaz ektopičnih ganglija je jedna od karakteristika TZ (66), često zapažana u materijalu koji smo analizirali. Pod pojmom ektopičnih ganglija podrazumevali smo pre svega nalaz ganglija u mišićnom omotaču. Ektopične ganglije uočene u lamini propriji se ne smatraju patološkom pojavom (17), posebno ne u dečijem dobu (73).

U nekoliko slučajeva smo uočili prisustvo velikog broja eozinofilnih leukocita u zoni mijenteričkog pleksusa. Značaj eozinofila oko mijenteričkog pleksusa u slučajevima HB je diskutabilan (114). Nije uočeno značajno oštećenje mijenteričkog pleksusa, niti je uočena korelacija između ovog nalaza i kliničkog toka HB. S druge strane, Filips (*Phillips*) i saradnici (141) su pokazali vezu između eozinofilnog infiltrata u mijenteričkom pleksusu i alergije na hranu. Uvođenjem mlečne formule bez laktoze eozinofilni infiltrat u mijenteričkom pleksusu kod deteta sa HB se povukao. S druge strane, Šepi (*Schäppi*) negira ovakav klinički tok i opisuje da se eozinofili u mijenteričkom pleksusu povlače jedino nakon medikamentozne terapije (imunosupresivne/antiinflamatorne) (142).

Moguće postoperativne komplikacije nakon resekcije aganglionarnog segmenta su strikture i dehiscencija anastomoze, rezidualna agangliona, prolaps, a najteže su toksični megakolon i enterokolitis (69,143,144). U našem uzorku postoperativne komplikacije su bile retke. Sve komplikacije u grupi odabranoj za morfometrijsku analizu su se javile kod pacijenata operisanih TEPT tehnikom. Pacijenti su neko vreme nakon resekcije imali opstipaciju a kod jednog je došlo do razvoja enterokolitisa.

Međutim, svi pacijenti su sa uspehom konzervativno lečeni i nije bilo potrebe za ponovnom operacijom. Detaljnom analizom ovih slučajeva utvrđeno je da postoperativne tegobe najverovatnije nisu vezane za hiruršku tehniku, što će kasnije biti objašnjeno. Iako su postoperativne tegobe češće u sindromskoj formi HB (posebno sa Daunovim sindromom) (138,145), ni jedan pacijent sa postoperativnim tegobama nije imao ovu formu HB.

Deca u kontrolnoj grupi su bila uzrasta do 2 meseca i ovi slučajevi su poređeni sa odgovarajućim uzrastom u HB grupi s obzirom na to da postoje značajna odstupanja u gustini ganglijskih ćelija i IKĆ u odnosu na uzrast.

Poslednjih godina postoji izrazita tendencija da se u rutinsku dijagnostiku HB uvede imunohistohemijsko bojenje umesto do sadašnjeg zlatnog standarda – AchE metode. Idealan imunohistohemijski test bi trebalo da bude lak za izvođenje i interpretaciju i da može da se primeni na parafinskim presecima sukcionih biopsija čime bi se izbegla potreba za analizom velikog broja preseka (85). Kalretinin je do sada najčešće i najšire primenjivan imunohistohemijski marker u dijagnostici HB. Mnogi ističu to što njegova ekspresija veoma dobra u neonatusa (146), a može da se uoči već od 22. gestacione nedelje (92). Brojni radovi su pokazali da po senzitivnosti i specifičnosti kalretinin ne zaostaje u odnosu na dosadašnji zlatni standard AchE (97,100,101). Ovo antitetlo se pokazalo kao višestruko korisno. Imunoekspresiju u intrinzičkim nervnim vlaknima lamine proprije, lamini muskularis mukoze i submukozi prvi je opisao Baršak (*Barshack*) pre nešto više od deset godina (91). Zahvaljujući ovoj karakteristici, primena kalretinina se preporučuje u površinskim sukcionim biopsijama koje sadrže samo sluznicu ili sluznicu i površinski deo submukoze (95). Pored INV, kalretinin je ekspimiran i u ganglijskim ćelijama (21,66,85). Zahvaljujući svim nabrojanim karakteristikama bojenja na kalretinin, mi smo se odlučili da ovo antitelo bude zastupljeno u našoj studiji.

Prisustvo kalretinin pozitivnih INV u lamini propriji isključuje aganglionozu (91). Nekada se prisustvo ovih vlakana vidi jasno i na manjem uveličanju ali se uvek savetuje analiza na velikom mikroskopskom uveličanju (400x) da se ne bi prevideli mali fokusi pozitivnih INV (93). Intrinzična nervna vlakna pokazuju zrnastu imunopozitivnost u linearnom rasporedu (91,92,93). Mi smo našli kalretinin pozitivna vlakna u svim

uzorcima kontrolne grupe i NZ kod HB. Ekspresija INV je bila izraženija u NZ u odnosu na TZ. Dok je ekspresija INV u sluznici NZ i kontrolne grupe bila difuzna, u TZ je najčešće uočeno fokalno prisustvo INV. Ovakvu varijabilnu distribuciju u TZ opisuju i drugi autori (92,124). Iako je kod dece sa Daunovim sindromom opisna abnormalna intrinzična inervacija i u slučaju da nemaju HB, a posebno u NZ slučajeva sa HB (145), mi ovu pojavu nismo primetili u analiziranim uzorcima dva pacijenta sa Daunovim sindromom. Jedno od ograničenja za primenu AchE metode je lažno negativan nalaz kod prevremeno rođene dece. Međutim, za razliku od ove metode, imunoekspresija kalretinina se uočava vrlo rano, već u dvadeset drugoj nedelji gestacije (92), što favorizuje njegovu primenu u slučajevima prematurusa (92,146). I pored heterogene distribucije kalretinina u intrinzičnim INV i u normalnom kolonu (92), mnogi preporučuju primenu ovog antitela u površnim sukcionim biopsijama ali i takozvanim niskim biopsijama koje sadrže fiziološku hipoganglionarnu zonu (92,94). Pojedini autori zastupaju tezu da broj kalretinin pozitivnih INV varira u zavisnosti od segmenta u HB pa su zbog toga nivo ekspresije kalretinina u INV uključili u imunohistohemijski skor za dijagnozu HB (21). Kada je u pitanju dijagnostika ultrakratke varijante HB, savetuje se poseban oprez kod primene kalretinina zbog mogućih lažno negativnih nalaza za HB. Da bi se ovo izbeglo trebalo bi analizirati više biopsija sa različitim nivoa rektuma (112,147).

Kao što je već rečeno, primena kalretinina je višestruko korisna. Između ostalog, to je i njegova ekspresija u ganglijskim ćelijama. Dok mnogi autori tvrde da se kalretinin jako eksprimira u citoplazmi i jedru ganglijskih ćelija (85,97,133), mi nismo uočili samo ovakvu distribuciju. U našim uzorcima ekspresija kalretinina je bila intenzivnija u ganglijskim ćelijama površinskog submukoznog nervnog plexusa nego u dubokom submukoznom plexusu i posebno mijenteričkom gde je ekspresija kalretinina bila vrlo varijabilna. Mnogi sugerišu da treba biti posebno oprezan u analizi sukcionih biopsija gde se imunopozitivnost na kalretinin uočava i u Švanovim (*Schwann*) ćelijama (91,97), mastocitima, histiocitima (91,97,148,149) a po nekima i u plazmocitima (21). Lugli (*Lugli*) i saradnici (150) negiraju ekspresiju kalretinina u većini struktura creva. Međutim, ima i suprotnih, pojedinačnih mišljenja, gde se kalretinin smatra specifičnim antitelom za ganglijske ćelije, bez mogućih lažno pozitivnih rezultata (133). Iako mnogi autori opisuju samo intenzivnu nukleo-citoplazmatsku ekspresiju kalretinina u

ganglijskim ćelijama (92,93,97), mi smo uočili heterogenu ekspresiju kalretinina uz izvestan broj kalretinin negativnih ganglijskih ćelija, posebno u mijenteričkim ganglijama TZ. Mnogi autori opisuju da je više od 80% ganglijskih ćelija kalretinin imunopozitivno u normalnom debelom crevu i NZ, ali se većina nije upuštala u detaljnije opise (91,101). Manji broj autora je opisao heterogenu ekspresiju kalretinina u submukoznim (19) i mijenteričkim ganglijama (151). Prema rezultatima jedne grupe istraživača, tek 10% mijenteričkih ganglija pokazuje kalretinin imunopozitivnost (20). Ove rezultate treba uzeti s rezervom s obzirom na to da su analizirani uzorci creva odraslih osoba starijeg životnog doba, lečenih zbog kolorektalnog karcinoma (20). Različita ekspresija kalretinina u ganglijama ENS može biti posledica prisustva različitih tipova ganglijskih ćelija. U mijenteričkim ganglijama postoje najmanje dva tipa neurona (20). Zbog ove fenotipske heterogenosti, ne postoji antitelo koje vizualizuje sve ganglijske ćelije. Čak i HuC/D koji se smatra panneuronalnim markerom, pokazuje različitu ekspresiju u ganglijskim ćelijama (152), u manje od 100% ganglijskih ćelija (25). U TZ smo primetili nešto slabiju ekspresiju kalretinina u odnosu na NZ. Uz to, česta negativost ganglijskih ćelija na kalretinin u malim ganglijama i pojedinačnim ganglijskim ćelijama mijeteričkog nervnog plexusa TZ, ograničava primenu kalretinina u detekciji ganglijskih ćelija TZ.

Debela ekstrinska nervna vlakna su po pravilu kalretinin negativna (95,99). Međutim, mnogi opisuju diskretnu znastu pozitivnost u linearnom aranžmanu u nervnim snopovima TZ (94,97,101). Ovakvu ekspresiju kalretinina smo uočili u svim debljim snopovima nervnih vlakana TZ. Pojedini autori ovakav nalaz opisuju i u aganglionarnoj zoni koja se nalazi uz ganglionarni segment creva u dužini 1,5 do 2,5 cm (94).

S obzirom na navedenu heterogenu ekspresiju kalretinina u ganglijskim ćelijama, primenili smo i MAP-2 antitelo kao marker ganglijskih ćelija. Imunoekspresija MAP-2 je bila specifičnija i uniformnija u ganglijskim ćelijama ENS-a u odnosu na kalretinin. Za razliku od bojenja na kalretinin, nismo primetili MAP-2 negativne ganglijske ćelije. Dodatna prednost ovog antitela je da se eksprimira u citoplazmi ganglijskih ćelija, ne obeležavajući druge neuralne elemente (90,153). Smatra se vrlo senzitivnim markerom ganglijskih ćelija, a posebna prednost u odnosu na kalretinin je i



ta što je njegova primena moguća i na parafinskim presecima tkiva nakon prethodne kriostatske obrade (*ex tempore* biopsije, uzorci obrađeni AchE metodom). Na ovakvim preparatima ekspresija kalretinina je vrlo slaba (90).

Za vizualizaciju glija ćelija smo primenili dva markera: S100 $\beta$  i GFAP. Generalno gledano, glija ćelije su imale heterogenu ekspresiju ovih imunohistohemijskih markera. Međutim, činjenica je da je statistički značajno veći broj glija ćelija ekspimirao S100 $\beta$  antitelo i to u oba nervna plexusa kako u normoganglijskoj tako i u tranzicionoj zoni HB, pri čemu je ekspresija najčešće bila nuklearna i citoplazmatska. Ovo zapažanje se podudara sa rezultatima drugih autora (25,154) koji daju prednost ovom antitelu u morfometrijskim studijama u odnosu na GFAP. Izvestan broj glija ćelija (0-22%) je bio negativan na S100 $\beta$ , što je takođe primećeno i od strane drugih autora (14). GFAP je u našem uzorku vizualizovao najčešće oko trećine glija ćelija u NZ i manjem broju glija ćelija u TZ, posebno u submukoznom plexusu – što je bilo i statistički značajno manje u odnosu na NZ. I drugi autori navode da GFAP ekspimiraju samo deo glija ćelija (25,154). Ekspresija GFAP u glija ćelijama je ledirana u inflamatornoj bolesti creva – i u ulceroznom kolitisu i u Kronovoj (*Crohn*) bolesti (154).

Morfometrijska analiza ENS-a je veoma složena zbog složenosti samog ENS-a. Različita metodologija u analizi ENS-a je doprinela vrlo šarolikim rezultatima (8,17,21,119). Broj ganglijskih i glija ćelija u nervnim plexusima u našem istraživanju je varirao u odnosu na metodu bojenja ali se nikako ne može isključiti i variranje broja ćelijskih elemenata u odnosu na nivo preseka. S obzirom na to da smo analizirali longitudinalne uzorke creva na različitim nivoima, možemo ovu razliku objasniti i različitom gustinom ćelijskih elemenata u delu cirkumferencije creva koju opisuju i drugi autori (112). Prema ovim autorima (112) u cirkumferenciji kolona se može naći i aganglionarna zona koja se smatra fiziološkom ukoliko zahvata do jedne osmine obima creva. U svim uzorcima TZ je nađen statistički značajno manji broj ganglija, odnosno ganglijskih i glija ćelija u oba nervna plexusa u odnosu na NZ. U submukoznom plexusu NZ nisu nađene statistički značajne razlike u submukoznom plexusu kada su u pitanju bojenja koja vizualizuju ganglijske ćelije, dok je uočena značajna razlika na preparatima gde su primenjena bojenja za glija ćelije. U submukoznom plexusu TZ

prisustvo ganglijskih ćelija je uočeno na svim analiziranim presecima u svakom pojedinačnom slučaju tek u trećini slučajeva (36%). Ove slučajeve možemo tretirati kao normoganglijske u odnosu za submukozni plexus. U 9% slučajeva ganglijske ćelije nisu uočene ni na jednom preparatu u submukoznom nervnom plexusu, pa takve slučajeve možemo smatrati aganglionarnim za submukozni plexus. U preostalim slučajevima (55%) u TZ ganglijske ćelije su nađene na manje od pet preseka i ove možemo tretirati kao hipoganglionarne za submukozni plexus. Ovako varijabilan nalaz u submukoznom plexusu u TZ je očekivan, u skladu sa onim što opisuju drugi autori (66,113). U mijenteričkom nervnom plexusu je nađena statistički značajna razlika u broju ganglijskih ćelija u odnosu na metodu bojenja i kada su u pitanju bojenja za specifične ganglijske markere. Statistički je nađeno više ganglijskih ćelija na presecima bojenim rutinskom H&E metodom i MAP-2 imunohistohemijskom metodom u odnosu na kalretinin, dok nije uočena značajna razlika između H&E i MAP-2 bojenih preparata. Moguće je da je ova razlika proistekla iz karakteristika samih metoda bojenja iako su brojane samo ćelije u kojima se uočava jedro. Na bojenju kalretininom u ukupan broj ganglijskih ćelija uvršćene su i one koje su bile negativne a pri tom su imale jasnu morfologiju ganglijskih ćelija. Međutim, moguće je da izvestan broj manje zrelih ganglijskih ćelija nije prepoznat. Slična situacija je i kod glijalnih markera. Kod njih je zanimljivo i to da je apsolutni broj glija ćelija na GFAP bojenji bio najveći, iako je procentualno bilo manje pozitivnih glija ćelija po gangliji nego na S100 $\beta$  bojenju.

U analiziranim uzorcima NZ smo uočili statistički značajnu negativnu povezanost između ukupnog broja ganglijskih ćelija u submukoznom nervnom plexusu i uzrasta pacijenata. Ovakav nalaz je u skladu sa prethodnim istraživanjima (17,140) i potvrđuje značaj uzrasta kao važnog faktora u evaluaciji ENS-a. Broj ganglija i gustina ganglijskih ćelija u submukoznom nervnom plexusu opada u odnosu na uzrast deteta (140). Međunarodna radna grupa Gastro 2009 sugerira da svaka laboratorija koja se bavi kvantitativnom analizom ENS-a treba da ima svoje vlastite kontrolne vrednosti u odnosu na uzrast (17,73). Empirijski je pokazano da kada postoje precizno definisana pravila za analizu ENS-a, kod jedne osobe postoje minimalne varijacije u kvalitetu analize, dok su veće varijacije kod različitih osoba koje se pridržavaju istih pravila (152).

Prosečan broj ganglijskih ćelija po gangliji u submukoznom pleksusu nije se značajno razlikovao u odnosu na metodu bojenja/nivo preseka u NZ, dok je takođe varirao u odnosu na metodu bojenja/nivo preseka, ali je važna činjenica da je ovaj broj bio značajno manji u ganglijama TZ i da je ROC analizom, kada su sve vrednosti uzete u obzir, utvrđeno da su mijenteričke ganglije koje sadrže manje od dve ganglijske ćelije po gangliji karakteristika TZ. Prosečan broj ganglijskih ćelija po gangliji u kontrolnoj grupi i NZ slučajeva koji odgovaraju uzrastu kontrolne grupe je bio nešto iznad četiri i nije se statistički značajno razlikovao. Ovakav nalaz je u saglasnosti i sa preporukom Radne grupe gastro 2011 gde se nalaz u mijenteričkom pleksusu smatra patološkim ukoliko ganglije sadrže prosečno manje od dve ganglijske ćelije po gangliji (17,73).

U oba nervna pleksusa smo našli značajnu povezanost broja ganglijskih i glija ćelija, i to u obe analizirane zone kod HB. Prosečan odnos broja glija i ganglijskih ćelija izražen kao IGC Hof (*Hoff*) i saradnici (14) opisuju kao najsnažnijim deskriptorom ENS-a. Više autora se bavilo analizom IGC u ENS-u, ali ovaj indeks još uvek nije dovoljno istražen. Rezultati različitih autora su se razlikovali, a smatra se da razlike proističu od različitih tipova analiziranih preparata, različitih metoda bojenja i različitih kriterijuma brojanja ganglijskih ćelija (14,25). U slučajevima gde su brojane sve ganglijske ćelije koje su se vizualizovale na imunohistochemijskim bojenjima, bez obzira na to da li se uočava i njihovo jedro, izbrojan je veći broj ganglijskih ćelija, što je uticalo na niže vrednosti IGC (25). U submukoznom nervnom pleksusu vrednosti IGC su bile oko 2 u svim analiziranim isečcima NZ i kontrolne grupe, kao i u TZ u slučajevima gde su uočene ganglije u submukozi. Naši rezultati ne odstupaju od vrednosti IGC u submukoznom pleksusu do kojih su došli drugi autori a koje su iznosile od 1,3 do 4,3 (14,24). Vrednosti IGC su bile veće u mijenteričkom pleksusu NZ, kontrolne grupe, ali i u TZ. U NZ i kontrolnoj grupi vrednosti mijenteričkog IGC su statistički bile značajno veće u odnosu na TZ. Primenom ROC statistike našli smo da vrednosti glija indeksa u mijenteričkom pleksusu manje od 5,8 ukazuju sa velikom verovatnoćom na poreklo iz TZ. Ovaj rezultat bi mogao biti veoma značajan jer bi i u relativno malom biopsijskom uzorku analiza mijenteričkog glija indeksa mogla biti pomoćni kriterijum za dijagnozu TZ.

Veliki broj istraživača definiše TZ kao zonu mijenteričke hipoganglionoze sa hipertrofičnim umnoženim nervnim snopovima (99,113,155). Pojedini autori čak insistiraju na tome da je glavni kriterijum koji definiše TZ bude upravo prisustvo nerava određene debljine i gustine (133,155). Više od dva snopa nervnih vlakana u submukozi, debljih od 40  $\mu\text{m}$ , na jednom polju velikog mikroskopskog uveličanja se smatra karakterističnim za TZ (99,113,155). Pojedinačni deblji snopovi nervnih vlakana u submukozi se mogu videti i u NZ (112). U našem istraživanju u NZ su vrlo retko uočavani deblji snopovi nervnih vlakana. Njihovo prisustvo je bilo češće u TZ, kao i njihova veća prosečna debljina. Medijana prečnika submukoznih nerava u kontrolnoj grupi je bila 26  $\mu\text{m}$ , a najveći prečnik je bio 38  $\mu\text{m}$ . Ovi naši rezultati se ne razlikuju značajno od rezultata drugih istraživača. Prosečni prečnik submukoznih nerava u normalnom sigmoidnom kolonu je 12,4 (9,8-14,9)  $\mu\text{m}$  prema jednoj grupi autora (24), dok je u drugom istraživanju prečnik nervnih snopova u submukozi bio 10 – 20  $\mu\text{m}$ , najviše do 32  $\mu\text{m}$  (155). Kapur (*Kapur*) i Kenedi (*Kennedy*) (112) su analizom autopsijskih uzoraka creva dece bez poremećaja intestinalnog motiliteta u anamnezi ustanovili da se debeli snopovi nervnih vlakana ( $\geq 40 \mu\text{m}$ ) uočavaju vrlo retko.

Za detekciju intersticijskih Kahalovih ćelija primenjeno je imunohistohemijsko bojenje na CD117 koje se standardno koristi u istraživanjima koja se odnose na IKĆ (55,37,38,39,58,60,61,62,63,64,156). Ovo antitelo vizualizuje i mastocyte koji se često nalaze u velikom broju u HB (30,157,158), ali su oni drugačijeg oblika i veličine u odnosu na IKĆ pa ih nije teško razlikovati. Iako postoje ograničenja u identifikaciji i analizi IKĆ na standardnim parafinskim presecima jer odražavaju samo deo kompleksne morfologije sistema IKĆ, evidentno je da je broj u TZ IKĆ bio manji u svim analiziranim slojevima creva u odnosu na NZ. Rezultati analize IKĆ u HB drugih autora su kontroverzni (28). Dok jedni autori opisuju normalnu distribuciju IKĆ u HB, negirajući redukciju broja IKĆ u aganglionarnoj zoni i TZ (33,63), drugi navode nedostatak ili redukciju broja IKĆ u aganglionarnom delu kolona (37,57,58). Mi smo zapazili redukciju broja IKĆ koja je zapažena u svim slojevima TZ u odnosu na NZ, što je u saglasnosti sa zapažanjima drugih autora (30,37,57,61).

U našoj analizi ukupan broj IKĆ u NZ u HB je bio značajno manji u odnosu na kontrolnu grupu. Slično zapažanje imala je i druga grupa autora (38). Međutim, najveći broj istraživača nije uočio značajnu redukciju u broju IKĆ u NZ pacijenata sa urednim postoperativnim tokom (37,61). Značajna redukcija broja IKĆ u NZ naše serije se odnosila samo na mišićni omotač, dok nije bilo statistički značajne razlike u regionu mijenteričkog pleksusa. Deplecija IKĆ u mišićnom omotaču mogla bi doprineti nesposobnosti relaksacije glatke muskulature creva i doprineti postoperativnoj opstipaciji (159).

Iako pojedini autori opisuju povezanost redukovano broj IKĆ u NZ i postoperativnog poremećaja motiliteta creva (37,61), ova redukcija broja IKĆ u našoj seriji najčešće nije uticala na postoperativni tok. Posebno pažnju smo obratili na broj IKĆ kod četiri pacijenta sa postoperativnim tegobama. Kod njih smo zapazili izraženiju redukciju broja IKĆ u odnosu na decu koja nisu imala postoperativne tegobe ali ta razlika u odnosu na ostale uzorke iz NZ nije bila statistički značajna. Radna grupa Gastro 2009 predlaže da se smatra značajnom samo redukcija broja IKĆ veća od 60% u odnosu na adekvatnu kontrolnu grupu (39). Ako primenimo ovaj kriterijum, ovako visoka redukcija IKĆ postojala je samo u slučajevima sa postoperativnim tegobama. S obzirom na to da je kod ovih pacijenata isključen poremećaj ENS-a (odgovarajući IGC) kao uzrok opstipacije, nalaz navedene redukcije IKĆ se mogao smatrati najverovatnijim uzrokom. Kako se mreža IKĆ regeneriše nakon prestanka dejstva nokse (inflamacije) (156), moguće objašnjenje za oporavak ovih pacijenata je regeneracija IKĆ na molekularnom nivou uz oporavak imunoreaktivnosti na CD117 (160).

Nije nađena statistički značajna korelacija ukupnog broja IKĆ i uzrasta operisane dece, odnosno dužine trajanja tegoba, međutim, nađena je statistički značajna negativna korelacija između uzrasta dece i broja IKĆ u zoni mijenteričkog pleksusa NZ. Tendencija smanjenja broja IKĆ u ovoj zoni sa uzrastom se može dvojako tumačiti – da je ova pojava posledica promena koje se dešavaju sa rastom ili je posledica dužine trajanja opstruktivnih tegoba. Pojedini autori su zapazili tendenciju da se broj IKĆ i njihov volumen u želucu i debelom crevu smanjuju starenjem, nezavisno od pola i tačne lokalizacije (38). Mnogi smatraju da je redukcija broja IKĆ sekundarne prirode – posledica dugotrajne pseudoopstrukcije koja je posledica promena u ENS-u (30,37,156).

U odabranim slučajevima biopsija pune debljine zida creva kod dece sa odgovarajućim nalozom na rutinskoj dijagnostici ili dijagnostikovanim takozvanim Hiršprungovoj bolesti srodnim stanjima (hipoganglionozna, heterotopija ganglijskih ćelija, hiperplazija glija ćelija, imaturnost ganglijskih ćelija), takođe smo analizirani IGĆ i IKĆ. U velikoj većini odabranih slučajeva kod kojih je prethodno na rutinskim H&E bojenim biopsijama nalaz ENS-a okarakterisan kao normalan, ili je uočena imaturnost ganglijskih ćelija ili pak nalaz ektopičnih ganglija, nisu uočene abnormalnosti u vrednostima IGĆ. U samo dva analizirana slučaja (devojčice uzrasta oko 5 godina i dečaka uzrasta oko 20 meseci) je uočen poremećen IGĆ u odnosu na referentne vrednosti izračunate u kontrolnoj grupi i NZ kod HB. U slučaju devojčice koja je operisana zbog hronične opstipacije i megakolona ganglijske ćelije bile prisutne u oba intramuralna nervna plexusa. Međutim, još prilikom rutinske dijagnostike imali smo utisak da je broj glija ćelija u odnosu na broj ganglijskih ćelija u ganglijama mijenteričkog plexusa daleko veći od uobičajenog. Izračunavanjem IGĆ u mijenteričkom plexusu ustanovili smo da je on veći (10,4) u odnosu na referentne vrednosti koje smo utvrdili u našem istraživanju ( $7,0 \pm 0,83$  u kontrolnoj grupi,  $6,9 \pm 0,36$  u NZ). Kod dečaka sa dijagnozom hipoganglionoze nađen je niži IGĆ u odnosu na prethodno utvrđene referentne vrednosti (5,1). Važna uloga enteričkih glija ćelija je uloga u motilitetu creva. Da bi motilitet creva bio odgovarajući neophodno je prisustvo svih elemenata ENS-a (glija i ganglijskih ćelija) i IKĆ i njihov koordinisan rad (26,56,161,162). Više autora opisuje da se manjak glija ćelija u mijenteričkim ganglijama u divertikularnoj bolesti creva i inflamatorne bolesti creva (11,12,26) odražava na niži IGĆ. Međutim, u ovoj bolesti je zapažen veći broj glija ćelija u ganglijama submukoznog plexusa, što dovodi do većeg IGĆ (12). Glija ćelije imaju važnu ulogu u inflamaciji i održavanju homeostaze i funkcije ENS-a (11,20,163) tako da kada se jave u višku ili manjku dovode do značajnih posledica, pre svega u smislu poremećaja motiliteta (163). Ni u jednom od ovih deset slučajeva nisu uočene abnormalnosti u broju i distribuciji IKĆ. Nasuprot našim rezultatima, istraživanje na eksperimentalnim životinjama (miševima) govori o manjem broju sinapsi u mišićnom omotaču creva u slučajevima HB srodnih stanja (177). U slučajevima gde je morfologija ENS-a očuvana uvek treba razmišljati o redukciji IKĆ kao mogućem uzroku opstipacije („*slow transit constipation*“) (64). Ovaj tip opstipacije može biti udružen i sa

hipoganglionozom (24). Međutim, kako broj IKĆ varira u odnosu na lokalizaciju u GIT-u i uzrast (30,39), neophodno je imati adekvatne kontrole.

Disganglioneze su nekada vrlo kompleksne i sadrže različite elemente poremećaja ENS-a koji ne mogu se svrstati ni u jednu od prethodno pomenutih kategorija. Ovakve disganglioneze se često označavaju kao neklasifikovane. Berger (*Berger*) i saradnici (164) opisuju čak pet različitih tipova ovih kompleksnih anomalija koje mogu biti udružene sa HB. Pored toga, u literaturi se opisuje i udruženost različitih tipova jasno definisanih disgangliona. Najčešća disgangliona udružena sa HB u literaturi je NID B (66), koja je kada se nađe na proksimalnoj liniji resekcije uzrok postoperativnih tegoba (114). U analiziranom materijalu nismo imali takvu udruženost, ali smo imali udruženost HB sa kompleksnom disganglionezom koju bismo mogli okarakterisati kao neklasifikovanu disganglionezu. Njena glavna karakteristika je hipogangliona sa prisustvom nezrelih ganglijskih ćelija, a odlikuje se i prisustvom ektopičnih ganglija i većeg broja nervnih snopova u submukozi. Glijni indeks u ovom slučaju je bio nizak (2,5). Pored abnormalnosti u građi ENS-a, kod ovog pacijenta su postojale i iregularnosti u građi mišićnog omotača i krvnih sudova, kao i izražena redukcija IKĆ što dodatno govori o kompleksnosti ove anomalije.

Primena imunohistohemijskih bojenja je važna dopuna u rutinskoj dijagnostici i trebalo bi je sprovoditi kad god postoje nejasni slučajevi. Primena kalretinina je veoma važna u slučaju kada postoji sumnja na HB a materijal za analizu je dostavljen u formalinu. I najmanji fokus zrnaste pozitivnosti na kalretinin u linearnom aranžmanu u lamini propriji mukoze isključuje aganglionezu creva (91). Ilustracija značaja primene kalretinina može biti već opisani slučaj dečaka kome je prvobitno na osnovu analize preparata H&E bojene biopsije postavljena dijagnoza HB, a naknadnom aplikacijom antitela na kalretinin je isključena aganglionza crva. S druge strane, ako imamo sumnju da je odnos glijni i ganglijskih ćelija u ganglijama značajno poremećen, poželjno je primeniti imunohistohemijske markere za detekciju ovih ćelija, a ponekad uraditi i dvostruku imunohistohemiju.

Da bi se mogla sprovesti adekvatna analiza ćelija ENS-a, ali i IKĆ u rutinskoj praksi, neophodno je da se postave adekvatne referentne vrednosti koje bi bile klasifikovane u odnosu na uzrast i lokalizaciju uzorka (17,39,71).



## 6. ZAKLJUČCI

1. Vrednosti indeksa glija ćelija u mijenteričkim ganglijama su statistički značajno veće u odnosu na vrednosti u submukoznom pleksusu u normoganglijskoj zoni u Hiršprungovoj bolesti i u kontrolnoj grupi.
2. Vrednosti indeksa glija ćelija su statistički značajno veće u mijenteričkim ganglijama normoganglijske zone u odnosu na tranzicionu zonu kod Hiršprungove bolesti.
3. Vrednosti indeksa glija ćelija u prisutnim submukoznim ganglijama u tranzicionoj zoni se ne razlikuju u odnosu na vrednosti normoganglijske zone i kontrolne grupe.
4. Nije nađena statistički značajna razlika u broju ganglijskih i glija ćelija, kao ni u vrednostima indeksa glija ćelija u kontrolnoj grupi i u normoganglijskoj zoni slučajeva Hiršprungove bolesti uparenih sa kontrolnom grupom po uzrastu.
5. Vrednosti indeksa glija ćelija u normoganglijskoj zoni (na proksimalnoj liniji resekcije) u Hiršprungovoj bolesti se ne menjaju u odnosu na uzrast deteta u trenutku operacije (što se najčešće poklapa i sa dužinom trajanja simptoma pseudoopstrukcije).
6. Na osnovu ROC analize, prosečna vrednost indeksa glija ćelija u mijenteričkom pleksusu manja od 5,8 govori u prilog tome da biopsija potiče najverovatnije iz tranzicione zone.
7. Uzrok poremećaja motiliteta creva može biti posledica abnormalnog glija indeksa u mijenteričkom nervnom pleksusu, koji je znatno veći iznad graničnih vrednosti (u slučaju hiperplazije glija ćelija) ili pak niži (kod hipoganglionoze).
8. Nađena je statistički značajna razlika u ukupnom broju intersticijskih Kahalovih ćelija u kontrolnoj grupi i normoganglijskoj zoni slučajeva Hiršprungove bolesti

uparenih po uzrastu; ova razlika je bila posledica redukcije broja intersticijskih Kahalovih ćelija u mišićnom omotaču.

9. Ukupan broj intersticijskih Kahalovih ćelija u normoganglijskoj zoni i svim analiziranim slojevima pojedinačno (zonama nervnih pleksusa, cirkularnom i longitudinalnom mišinom sloju) je statistički bio značajno niži u tranzicionoj zoni u odnosu na normoganglijsku zonu Hiršprungove bolesti.

10. Redukcija broja intersticijskih Kahalovih ćelija u normoganglijskoj zoni  $\geq 60\%$  u odnosu na najnižu vrednost broja Kahalovih ćelija u kontrolnoj grupi bi mogla biti prediktivni faktor za nastanak postoperativnih tegoba (opstipacija ili enterokolitis) u Hiršprungovoj bolesti.

11. Korelacija između uzrasta dece i ukupnog broja intersticijskih Kahalovih ćelija u normoganglijskoj zoni nije bila statistički značajna, ali je nađena statistički značajna negativna povezanost između uzrasta dece i broja intersticijskih Kahalovih ćelija u zoni mijenteričkog pleksusa normoganglijske zone.

12. U slučajevima kada je udruženo više različitih disganglionoza – Hiršprungova bolest, hipoganglionoza, imaturnost ganglijskih ćelija, ektopija ganglija, moguća je i značajna redukcija broja Kahalovih ćelija.

13. Da bi bila moguća adekvatna analiza enteričkog nervnog sistema i intersticijskih Kahalovih ćelija u slučajevima poremećaja motiliteta creva, neophodno je postaviti referentne vrednosti za sve uzrasne grupe i različite segmente gastrointestinalog trakta, što je moguće jedino analizom adekvatnih kontrolnih uzoraka.

## 7. LITERATURA

1. Butler Tjaden NE, Trainor PA. The developmental etiology and pathogenesis of Hirschsprung disease. *Transl Res* 2013; 162(1): 1-15.
2. Feichter S, Meier-Ruge WA, Bruder E. The histopathology of gastrointestinal motility disorders in children. *Seminars Ped Surg* 2009; 18(4):206-11.
3. Anđelković Z, Somer Lj, Perović M, Avramović V, Milenkova Lj, Kostovska N, Petrović A. Digestivni trakt. U: *Histološka građa organa. Bonafides* 2001; 27-54.
4. Guyton AC. Opšti principi gastrointestinalnih funkcija – pokretljivost, nervna kontrola i protok krvi. U: *Medicinska fiziologija (Textbook of medical physiology). Savremena administracija, 8. izdanje prevedeno na srpski jezik, Beograd* 1996;702-6.
5. Sasselli V, Pachnis V, Burns AJ. The enteric nervous system. *Dev Biol* 2012; 366(1):64-73.
6. Wallace AS, Burns AJ. Development of the enteric nervous system, smooth muscle and interstitial cells of Cajal in the human gastrointestinal tract. *Cell Tissue Res* 2005; 319(3):367–82.
7. Nikolić I, Radenković G, Todorović V. Razviće digestivnog sistema. U: *Embriologija čoveka, Data status, Beograd* 2010; 200-2.
8. Kapur R. Intestinal motor disorders. In: *Pathology of pediatric gastrointestinal and liver disease. 2nd ed. Springer* 2014; 249-316.
9. Brehmer A, Rupprecht H, Neuhuber W. Two submucosal nerve plexus in human intestines. *Histochem Cell Biol* 2010; 133(2):149-61.
10. Bassotti G, Villanacci V, Fisogni S, Rossi E, Baronio P, Clerici C, Maurer CA, Cathomas G, Antonelli E. Enteric glial cells and their role in gastrointestinal motor abnormalities: introducing the neuro-gliopathies. *World J Gastroenterol* 2007; 13(30):4035-41.
11. Wedel T, Büsing V, Heinrichs G, Nohroudi K, Bruch HP, Roblick UJ, Böttner M. Diverticular disease is associated with an enteric neuropathy as revealed by morphometric analysis. *Neurogastroenterol Motil* 2010; 22(4):407-14, e93-4.

12. Meier-Ruge WA, Longo-Bauer CH. Morphometric determination of the methodological criteria for the diagnosis of intestinal neuronal dysplasia (IND B). *Res Pract* 1997; 193(7):465-9.
13. Hoyle CH, Burnstock G. Neuronal populations in the submucous plexus of the human colon. *J Anat* 1989; 166:7-22.
14. Hoff S, Zeller F, von Weyhern CW, Wegner M, Schemann M, Michel K, Rühl A. Quantitative assessment of glial cells in the human and guinea pig enteric nervous system with an anti-Sox8/9/10 antibody. *J Comp Neurol* 2008; 509(4):356-71.
15. Goldstein AM, Hofstra RMW, Burns AJ. Building a brain in the gut: development of the enteric nervous system. *Clin Genet* 2013; 83(4): 307–16.
16. Gershon MD. The enteric nervous system: a second brain. *Hosp Pract(Off Ed)* 1999; 34:31–2, 35–8, 41–2.
17. Knowles CH, Veress B, Kapur RP, Wedel T, Farrugia G, Vanderwinden JM, Geboes K, Smith VV, Martin JE, Lindberg G, Milla PJ, De Giorgio R. Quantification of cellular components of the enteric nervous system in the normal human gastrointestinal tract – report on behalf of the Gastro 2009 International Working Group. *Neurogastroenterol Motil* 2011; 23(2):115-24.
18. Brehmer A. Structure of enteric neurons. *Adv Anat Embryol Cell Biol* 2006; 186:1-94.
19. Kustermann A, Neuhuber W, Brehmer A. Calretinin and somatostatin immunoreactivities label different human submucosal neuron populations. *Anat Rec (Hoboken)* 2011; 294(5):858-69.
20. Beuscher N, Jabari S, Strehl J, Neuhuber W, Brehmer A. What neurons hide behind calretinin immunoreactivity in the human gut? *Histochem Cell Biol* 2014; 141(4):393-405.
21. Bachmann L, Besendörfer M, Carbon R, Lux P, Agaimy A, Hartmann A, Rau TT. Immunohistochemical Panel diagnostics of Hirschsprung's disease with Map2, calretinin, Glut1 and S100. *Histopathology* 2015; 66(6):824-35.
22. Neunlist M, Rolli-Derkinderen M, Latorre R, Van Landeghem L, Coron E, Derkinderen P, De Giorgio R. Enteric glial cells: recent developments and future directions. *Gastroenterology* 2014; 147(6):1230-7.

23. Rühl A, Nasser Y, Sharkey KA. Enteric glia. *Neurogastroenterol Motil* 2004; 16(1):44–9.
24. Wedel T, Roblick UJ, Ott V, Eggers R, Schiedeck THK, Krammer HJ, Bruch HP. Oligoneuronal hypoganglionosis in patients with idiopathic slow-transit constipation. *Dis Colon Rectum* 2002; 45(1):54–62.
25. Ippolito C, Segnani C, De Giorgio R, Blandizzi C, Mattii L, Castagna M, Moscato S, Dolfi A, Bernardini N. Quantitative evaluation of myenteric ganglion cells in normal human left colon: implications for histopathological analysis. *Cell Tissue Res* 2009; 336(2):191-201.
26. Villanacci V, Bassoti G, Nascimbeni R, Antonelli E, Cadei M, Fisogni S, Salerni B, Geboes K. Enteric nervous system abnormalities in inflammatory bowel diseases. *Neurogastroenterol Motil* 2008; 20(9):1009-16.
27. Takaki M. Gut pacemaker cells: the interstitial cells of Cajal (ICC). *J Smooth Muscle Res* 2003; 39(5):137-161.
28. Lecoin L, Gabella G, Le Douarin N. Origin of the c-kit-positive interstitial cells in the avian bowel. *Development* 1996;122(3):725–33.
29. Abramovic M, Radenkovic G, Velickov A. Appearance of interstitial cells of Cajal in the human midgut. *Cell Tissue Res* 2014; 356(1):9–14.
30. Gfroerer S, Rolle U. Interstitial cells of Cajal in the normal human gut and in Hirschsprung disease. *Pediatr Surg Int* 2013; 29(9):889–897.
31. Sanders KM, Ordög T, Koh SD, Torihashi S, Ward SM. Development and plasticity of interstitial cells of Cajal. *Neurogastroenterol Motil* 1999; 11(5):311-38.
32. Torihashi S, Horisawa M, Watanabe Y. C-kit immunoreactive interstitial cells in the human gastrointestinal tract. *J Auton Nerv Syst* 1999; 75(1):38–50.
33. Horisawa M, Watanabe Y, Torihashi S. Distribution of c-kit immunopositive cells in normal human colon and in Hirschsprung's disease. *J Pediatr Surg* 1998; 33(8):1209-14.
34. Vanderwinden JM, Rumessen JJ. Interstitial cells of Cajal in human gut and gastrointestinal disorders. *Microsc Res Rech* 1999; 47(5):344-60.

35. Jain D, Moussa K, Tandon M, Culpepper-Morgan J, Proctor D. Role of interstitial cells of Cajal in motility disorders of the bowel. *Am J Gastroenterol* 2003; 98(3):618-24.
36. Burtelow MA, Longacre TA, Utility of microtubule associated protein-2 (MAP-2) immunohistochemistry for identification of ganglion cells in paraffin-embedded rectal suction biopsies. *Am J Surg Pathol* 2009; 33(7):1025-30.
37. Rolle U, Piotrowska AP, Nemeth L, Puri P. Altered distribution of interstitial cells of Cajal in Hirschsprung disease. *Arch Pathol Lab Med* 2002; 126(8):928-33.
38. Gomez-Pinilla PJ, Gibbons SJ, Sarr MG, Kendrick ML, Shen KR, Cima RR, Dozois EJ, Larson DW, Ordog T, Pozo MJ, Farrugia G. Changes in interstitial cells of Cajal with age in the human stomach and colon. *Neurogastroenterol Motil* 2011; 23(1): 36–44.
39. Knowles CH, De Giorgio R, Kapur RP, Bruder E, Farrugia G, Geboes K, Gershon MD, Hutson J, Lindberg G, Martin JE, Meier-Ruge WA, Milla PJ, Smith VV, Vandervinden JM, Veress B, Wedel T. Gastrointestinal neuromuscular pathology: guidelines for histological techniques and reporting on behalf of the Gastro 2009 International Working Group. *Acta Neuropathol* 2009; 118(2):271–301.
40. Smith VV. Intestinal neuronal density in childhood: a baseline for the objective assessment of hypo- and hyperganglionosis. *Pediatr Pathol* 1993; 13(2):225–237.
41. Scharli AF and Sossai R. Hypoganglionosis. *Semin Pediatr Surg* 1998; 7(3):187–191.
42. Meier-Ruge W, Morger R, Rehbein F. The hypoganglionated megacolon as accompanying disease of Hirschsprung disease. *Z Kinderchir* 1970; 8:254–64.
43. Meier-Ruge WA, Brunner LA, Engert J, Heminghaus M, Holschneider AM, Jordan P, Picket G, Posselt HG, Schärli A. A correlative morphometric and clinical investigation of hypoganglionosis of the colon in children. *Eur J Pediatr Surg* 1999; 9(2):67–74.
44. Krishnamurthy S, Heng Y, Schuffler MD. Chronic intestinal pseudo-obstruction in infants and children caused by diverse abnormalities of the myenteric plexus. *Gastroenterology* 1993; 104(5):1398–1408.

45. de Souza RR, Moratelli HB, Borges N, Liberti EA. Age - induced nerve cell loss in the myenteric plexus of the small intestine in man. *Gerontology* 1993; 39(4):183–8.
46. Köberle F. Chagas' disease and Chagas' syndromes: the pathology of American trypanosomiasis. *Adv Parasitol* 1968; 6:63-116.
47. Smith B. The neuropathology of pseudoobstruction of the intestine. *Scand J Gastroenterol Suppl* 1982; 71:103–109.
48. Karaosmanoglu T, Aygun B, Wade PR, Gershon MD. Regional differences in the number of neurons in the myenteric plexus of guinea pig small intestine and colon: an evaluation of markers used to count neurons. *Anat Rec* 1996; 244(4):470–80.
49. Meier-Ruge WA, Scharli AF, Stoss F. How to improve histopathological results in the biopsy diagnosis of gut dysganglionosis. A methodological review. *Pediatr Surg Int* 1995; 10:454–8.
50. Sarnat HB, Seagram GF, Trevenen CL, Rubin SZ. A fluorochromic stain for nucleic acids to demonstrate submucosal and myenteric neurons in Hirschsprung's disease. *Am J Clin Pathol* 1985; 83(6):722–5.
51. Nemeth PR, Palmer JM, Wood JD, Zafirov DH. Effects of forskolin on electrical behaviour of myenteric neurones in guinea-pig small intestine. *J Physiol* 1986; 376:439–50.
52. Porter AJ, Wattchow DA, Brookes SJ, Costa M. Cholinergic and nitrenergic interneurons in the myenteric plexus of the human colon. *Gut* 2002; 51(1):70–5.
53. Schuffler MD, Jonak Z. Chronic idiopathic intestinal pseudoobstruction caused by a degenerative disorder of the myenteric plexus: the use of Smith's method to define the neuropathology. *Gastroenterology* 1982; 82(3):476–86.
54. Kubota A, Yamauchi K, Yonekura T, Kosumi T, Oyanagi H, Mushiake S, Nakayama M, Imura K, Okada A. Clinicopathologic relationships of hypoganglionosis. *J Pediatr Surg* 2001; 36(6):898-900.
55. Bettolli M, De Carli C, Jolin-Dahel K, Bailey K, Khan HF, Sweeney B, Krantis A, Staines WA, Rubin S. Colonic dysmotility in postsurgical patients with Hirschsprung's disease. Potential significance of abnormalities in the interstitial cells of Cajal and the enteric nervous system. *J Pediatr Surg* 2008; 43(8):1433-8.

56. Yu CS, Kim HC, Hong HK, Chung DH, Kim HJ, Kang GH, Kim JC. Evaluation of myenteric ganglion cells and interstitial cells of Cajal in patients with chronic idiopathic constipation. *Int J Colorectal Dis* 2002; 17(4):253-8.
57. Solari V, Piaseczna Piotrowska A, Puri P. Histopathological differences between recto-sigmoid Hirschsprung's disease and total colonic aganglionosis. *Pediatr Surg Int* 2003; 19(5):349-54.
58. Yamataka A, Kato Y, Tibboel D, Murata Y, Sueyoshi N, Fujimoto T, Nishiye H, Miyano T. A lack of interstitial pacemaker (c-kit) in aganglionic bowel of patients with Hirschsprung's disease. *J Pediatr Surg* 1995; 30(3):441-4.
59. Wang H, Zhang Y, Liu W, Wu R, Chen X, Gu L, Wei B, Gao Y. Interstitial cells of Cajal reduce in number in recto-sigmoid Hirschsprung's disease and total colonic aganglionosis. *Neurosci Lett* 2009; 451(3):208-11.
60. Taguchi T, Suita S, Masumoto K, Nada O. Universal distribution of c-kit-positive cells in different types of Hirschsprung's disease. *Pediatr Surg Int* 2003; 19(4):273-9.
61. Taguchi T, Suita S, Masumoto K, Nagasaki A. An abnormal distribution of c-kit positive cells in the normoganglionic segment can predict a poor clinical outcome in patients with Hirschsprung's disease. *Eur J Pediatr Surg* 2005; 15(3):153-8.
62. Anatol T, Mohammed W, Rao C. Interstitial Cells of Cajal and intestinal function in Trinidadian Children. *West Indian Med J* 2008; 57(4): 393-7.
63. Newman CJ, Laurini RN, Lesbros Y, Reinberg O, Meyrat BJ. Interstitial cells of Cajal are normally distributed in both ganglionated and aganglionic bowel in Hirschsprung's disease. *Pediatr Surg Int* 2003; 19(9-10):662-8.
64. Kim HK, Cheong H, Kang H, Bae JY, Song DE, Cho MS, Sung SH, Han WS, Koo H. Histopathological evaluation of pediatric intestinal pseudo-obstruction: quantitative morphometric analysis of pathological changes in the enteric nervous system. *Korean J Pathol* 2010(2); 44:162-72.
65. Moore S. Total colonic aganglionosis and Hirschsprung's disease: a review. *Pediatr Surg Int* 2015; 31(1):1-9.
66. Kapur R. Practical pathology and genetics of Hirschsprung's disease. *Seminars Ped Surg* 2009; 18(4):212-23.



67. Parisi MA, Hirschsprung Disease Overview, In: Pagon RA, Adam MP, Ardinger HH, et al., editors. GeneReviews (Internet). Seattle (WA): University of Washington, Seattle 2002 (Updated 2015); 1993-2016.
68. Khan AR, Vujanic GM, Huddart S. The constipated child: how likely is Hirschsprung's disease? *Pediatr Surg Int* 2003; 19(6):439-42.
69. Anbardar MH, Geramizadeh B, Foroutan HR. Evaluation of calretinin as a new marker in the diagnosis of Hirschsprung disease. *Iran J Pediatr* 2015; 25(2):e367.
70. Hackam DJ, Reblock KK, Redlinger RE, Barksdale EM Jr. Diagnosis and outcome of Hirschsprung's disease: does age really matter? *Pediatr Surg Int* 2004; 20(5):319-22.
71. Neumann AF, Lima PP, Melo AMAGP. Hirschsprung's disease: the importance of early diagnosis. *Autopsy Case Rep [Internet]* 2013; 3(3): 59-66.
72. Villar MAM, Jung MDP, Cardoso LCDA, Cardoso MHCDA, Llerena Junior JC. Hirschsprung's disease: experiment with a serie of 55 cases. *Rev Bras Saúde Matern Infant* 2009; 3:285-91.
73. Schäppi MG, Staiano A, Milla AJ, Smith VV, Dias JA, Heuschkel R, Husby S, Mearin ML, Papadopoulou A, Ruemmele FM, Vandenplas Y, Koletzko S. A practical guide for the diagnosis of primary enteric nervous system disorders. *J Pediatr Gastroenterol Nutr* 2013; 57(5): 677-86.
74. Goldstein AM, Thapar N, Karunaratne TB, De Giorgio R. Clinical aspects of neurointestinal disease: pathophysiology, diagnosis, and treatment. *Dev Biol* 2016. doi: 10.1016/j.ydbio.2016.03.032. [Epub ahead of print]
75. Tang YF, Chen JG, An HJ, Jin P, Yang L, Dai ZF, Huang LM, Yu JW, Yang XY, Fan RY, Li SJ, Han Y, Wang JH, Gyawali CP, Sheng JQ. High-resolution anorectal manometry in newborns: normative values and diagnostic utility in Hirschsprung disease. *Neurogastroenterol Motil* 2014; 26(11):1565-72.
76. Meinds RJ, Kuiper GA, Parry K, Timmer A, Groen H, Heineman E, Broens PM. Infant's age influences the accuracy of rectal suction biopsies for diagnosing of Hirschsprung's disease. *Clin Gastroenterol Hepatol* 2015; 13(10):1801-7.
77. Muise ED, Hardee S, Morotti RA, Cowles RA. A comparison of suction and full-thickness rectal biopsy in children. *J Surg Res* 2016; 201(1):149-55.

78. Brady AC, Saito JM, Lukas K, Guthrie T, Utterson EC, White FV, Dillon PA. Suction rectal biopsy yields adequate tissue in children. *J Pediatr Surg* 2016; doi: 10.1016/j.jpedsurg.2016.02.064. (Epub ahead of print).
79. Szyllberg L, Marszalek A. Diagnosis of Hirschsprung's disease with particular emphasis on histopathology. A systematic review of current literature. *Prz Gastroenterol* 2014; 9(5):264-9.
80. Meier-Ruge W, Luttenbeck PM, Herzog B, Morger R, Moser R, Scharli A. Acetylcholinesterase activity in suction biopsies of the rectum in the diagnosis of Hirschsprung's disease. *J Pediatr Surg* 1972; 7:11-7.
81. Meier-Ruge WA, Bruder E. Histopathology of chronic constipation. Karger, Basel, 2nd rev ed, 2005; 1-30.
82. Moore SW, Johnson G. Acetylcholinesterase in Hirschsprung's disease. *Pediatr Surg Int* 2005;21(4):255-63.
83. Kobayashi H, Miyahara K, Kusafuka J, Yamataka A, Lane GJ, Sueyoshi N, Miyano T, Puri P. A new rapid acetylcholinesterase staining kit for diagnosing Hirschsprung's disease. *Pediatr Surg Int* 2007; 23(5):505-8.
84. Yadav L, Kini U, Das K, Mohanty S, Puttegowda D. Calretinin immunohistochemistry versus improvised rapid acetylcholinesterase histochemistry in the evaluation of colorectal biopsies for Hirschsprung disease. *Indian J Pathol Microbiol* 2014; 57(3):369-75.
85. Kapur R. Can we stop looking? Immunohistochemistry and the diagnosis of Hirschsprung disease. *Am J Clin Pathol* 2006; 126(1):9-12.
86. Skender-Gazibara M. Morbus Hirschsprung i drugi oblici megakolona. Mogućnosti i problemi biopsijske dijagnostike. Histološki i histoheмиjski aspekti. Doktorska teza, Medicinski fakultet, Beograd, 1988.
87. Pacheco MC, Bove KE. Variability of acetylcholinesterase hyperinnervation patterns in distal rectal suction biopsy specimens in Hirschsprung disease. *Pediatr Dev Pathol* 2008; 11(4):274-82.
88. Swaminathan M, Kapur R. Counting myenteric ganglion cells in histologic sections: an empirical approach. *Hum Pathol* 2010; 41(8): 1097-108.

89. Memarzadeh M, Talebi A, EdalatyM, Hosseinpour M. Hirschsprung's disease diagnosis: Comparison of immunohistochemical, hematoxylin and eosin staining. *J Indian Assoc Pediatr Surg* 2009; 14(2):59-62.
90. Yang WI, Oh JT. Calretinin and microtubule-associated protein-2 (MAP-2) immunohistochemistry in the diagnosis of Hirschsprung's disease. *J Pediatr Surg* 2013; 48(10):2112-7.
91. Barshack I, Fridman E, Goldberg I, Chowers Y, Kopolovic J. The loss of calretinin expression indicates aganglionosis in Hirschsprung's disease. *J Clin Pathol* 2004; 57(7):712-6.
92. Morris MA, Soglio DB, Ouimet A, Aspirot A, Patey N. A study of calretinin in Hirschsprung pathology, particularly in total colonic aganglionosis. *J Pediatr Surg* 2013; 48(5):1037-43.
93. Kaçar A, Arikök AT, Azili MN, Ekberli Ağırbaş G, Tiryaki T. Calretinin immunohistochemistry in Hirschsprung's disease: an adjunct to formalin-based diagnosis. *Turk J Gastroenterol* 2012; 23(3):226-33.
94. Alexandrescu S, Harvey Rosenberg H, Tatevian N. Role of calretinin immunohistochemical stain in evaluation of Hirschsprung disease: an institutional experience. *Int J Clin Exp Pathol* 2013; 6(12):2955-2961.
95. Gonzalo DH, Plesec T. Hirschsprung disease and use of calretinin in inadequate rectal suction biopsies. *Arch Pathol Lab Med* 2013; 137(8):1099-102.
96. Kannaiyan L, Madabhushi S, Malleboyina R, Are NK, Reddy KR, Rao B. Calretinin immunohistochemistry: a new cost-effective and easy method for diagnosis of Hirschsprung's disease. *J Indian Assoc Pediatr Surg* 2013; 18(2):66-8.
97. Guinard-Samuel V, Bonnard A, De Lagausie P, Philippe-Chomette P, Alberti C, El Ghoneimi A, Peuchmaur M, Berrebi-Binczak D. Calretinin immunohistochemistry: a simple and efficient tool to diagnose Hirschsprung disease. *Mod Pathol* 2009; 22(10):1379-84.
98. Tam PK. Hirschsprung's disease: a bridge for science and surgery. *J Pediatr Surg* 2015; 51(1):18-22.

99. Volpe A, Alaggio R, Midrio P, Iaria L, Gamba P. Calretinin,  $\beta$ -Tubulin immunohistochemistry, and submucosal nerve trunks morphology in Hirschsprung disease: possible application in clinical practice. *J Pediatr Gastroenterol Nutr* 2013; 57(6):780-6.
100. de Arruda Lourenção PL, Takegawa BK, Ortolan EV, Terra SA, Rodrigues MA. A useful panel for the diagnosis of Hirschsprung disease in rectal biopsies: calretinin immunostaining and acetylcholinesterase histochemistry. *Ann Diagn Pathol* 2013; 17(4):352-6.
101. Kapur RP, Reed RC, Finn LS, Patterson K, Johanson J, Rutledge JC. Calretinin immunohistochemistry versus acetylcholinesterase histochemistry in the evaluation of suction rectal biopsies for Hirschsprung disease. *Pediatr Dev Pathol* 2009; 12(1):6-15.
102. Vrsansky P, Bourdelat D, Pagés R. Principal modifications of the Duhamel procedure in the treatment of Hirschsprung's disease. Analysis based on results of an international retrospective study of 2,430 patients. *Pediatr Surg Int* 1998; 13(2-3):125-32.
103. Langer J. Laparoscopic and transanal pull-through for Hirschsprung disease. *Sem Pediatr Surg* 2012; 21(4):283-90.
104. De la Torre-Mondragon L, Ortega-Salgado JA. Transanal endorectal pull-through for Hirschsprung's disease. *J Pediatr Surg* 1998; 33(8):1283-6.
105. Jovanović DD, Milojković VA, Stevanović ZM, Vukadin MM. Transanal one-stage endorectal technique for Hirschsprung's disease-a preliminary report of 24 cases from a single institution. *Acta Chir Jugosl* 2009; 56(1):109-13.
106. Lukac M, Sindjic-Antunovic S, Vujovic D, Petronic I, Nikolic D, Radlovic V, Krstajic T, Krstic Z. Effectiveness of various surgical methods in treatment of Hirschsprung's disease in children. *Vojnosanit Pregl* 2016; 73(3):246-50.
107. Neuvonen MI, Kyrklund K, Lindahl HG, Koivusalo AI, Rintala RJ, Pakarinen MP. A population-based, complete follow-up of 146 consecutive patients after transanal mucosectomy for Hirschsprung disease. *J Pediatr Surg* 2015; 50(10):1653-8.

108. Neuvonen MI, Kyrklund K, Rintala RJ, Pakarinen MP. Bowel function and quality of life after transanal endorectal pull-through for Hirschsprung disease: controlled outcomes up to adulthood. *Ann Surg* 2016 (in press).
109. Hotta R, Natarajan D, Thapar N. Potential of cell therapy to treat pediatric motility disorders. *Seminars Ped Surg* 2009; 18(4):263-273.
110. Zhou Y, Besner G. Transplantation of amniotic fluid-derived neural stem cells as a potential novel therapy for Hirschsprung's disease. *J Pediatr Surg* 2016; 51(1):87-91.
111. Boman F, Sfeir R, Priso R, Bonneville M, Besson R. Advantages of intraoperative semiquantitative evaluation of myenteric nervous plexuses in patients with Hirschsprung disease. *J Pediatr Surg* 2007; 42(6):1089-94.
112. Kapur RP, Kennedy AJ. Histopathological delineation of the transition zone in short-segment Hirschsprung disease. *Pediatr Dev Pathology* 2013; 16:255-66.
113. Coe A, Collins MH, Lawal T, Loudon E, Levitt MA, Peña A. Reoperation for Hirschsprung disease: pathology of the resected problematic distal pull-through. *Pediatr Dev Pathol* 2012; 15(1):30–8.
114. Kapur RP, Kennedy AJ. Transitional zone pull through: surgical pathology considerations. *Sem Pediatr Surg* 2012; 21(4):291-301.
115. Karnovsky MJ, Roots L. A „direct-coloring“ thiocholine method for cholinesterases. *J Histochem Cytochem* 1964; 12:219-21.
116. Collins TJ. ImageJ for microscopy. *BioTechniques* 2007; 43(1):25-30.
117. Yu CS, Kim HC, Hong HK, Chung DH, Kim HJ, Kang GH, Kim JC. Evaluation of myenteric ganglion cells and interstitial cells of Cajal in patients with chronic idiopathic constipation. *Int J Colorectal Dis* 2002; 17(4):253–8.
118. Kanda Y. Investigation of the freely available easy-to-use software ‘EZR’ for medical statistics. *Bone Marrow Transplant* 2013; 48(3): 452–8.
119. Aldridge RT, Campbell PE. Ganglion cell distribution in the normal rectum and anal canal. A basis for the diagnosis of Hirschsprung's disease by anorectal biopsy. *J Pediatr Surg* 1968; 3(4):475-90.

120. Nemeth L, Fourcade L, Puri P. Marked morphological differences in the myenteric plexus between the mesenteric and antimesenteric sides of small bowel in premature infants. *J Pediatr Surg* 2000; 35(5):748-52.
121. De Giorgio R and Camilleri M. Human enteric neuropathies: morphology and molecular pathology. *Neurogastroenterol Motil* 2004; 16(5):515–531.
122. Pashankar DS. Childhood constipation: evaluation and management. *Clin Colon Rectal Surg* 2005; 18(2):120-7.
123. Stewart CL, Kulungowski AM, Tong S, Langer JC, Soden J, Sømme S. Rectal biopsies for Hirschsprung disease: patient characteristics by diagnosis and attending speciality. *J Pediatr Surg* 2015; 51(4):573-6.
124. Ziad F, Katchy KC, Ramadan SA, Alexander S, Kumar S, Clinicopathological features in 102 cases of Hirschsprung disease. *Ann Saudi Med* 2006; 26(3):200-4.
125. Gfroerer S, Rolle U. Pediatric intestinal motility disorders. *World J Gastroenterol* 2015; 21(33):9683-7.
126. Burki T, Kiho L, Scheimberg I, Phelps S, Misra D, Ward H, Colmenero I. Neonatal functional intestinal obstruction and the presence of severely immature ganglion cells on rectal biopsy: 6 year experience. *Pediatr Surg Int* 2011; 27(5):487-90.
127. Park SH, Min H, Chi JG, Park KW, Yang HR, Seo JK. Immunohistochemical studies of pediatric intestinal pseudo-obstruction: bcl2, a valuable biomarker to detect immature enteric ganglion cells. *Am J Surg Pathol*, 2005; 29(8):1017-24.
128. Taguchi T, Ieiri S, Miyoshi K, Kohashi K, Oda Y, Kubota A, Watanabe Y, Matsufuji H, Fukuzawa M, Tomomasa T. The incidence and outcome of allied disorders of Hirschsprung's disease in Japan: Results from a nationwide survey. *Asian J Surg* 2015; doi: 10.1016/j.asjsur.2015.04.004 [in press].
129. Okamoto E, Toyosaka A. Pseudo-Hirschsprung's disease. Research on the pathophysiology, diagnosis and treatment. Mie, Nagai-Shoten 1996.
130. Friedmacher F, Puri P. Classification and diagnostic criteria of variants of Hirschsprung's disease. *Pediatr Surg Int* 2013; 29(9):855-72.
131. Puri P, Gosemann JH. Variants of Hirschsprung disease. *Seminars Ped Surg* 2012; 21(4):310–8.

132. Watanabe Y, Kanamori Y, Uchida K, Taguchi T. Isolated hypoganglionosis: results of a nationwide survey in Japan. *Pediatr Surg Int* 2013; 29(11):1127–30.
133. Hiradfar M, Sharifi N, Khajedaluae M, Zabolinejad N, Taraz Jamshidi S. Calretinin immunohistochemistry: an aid in the diagnosis of Hirschsprung's disease. *Iran J Basic Med Sci* 2012; 15(5):1053-9.
134. Ballard ET. Ultrashort segment Hirschsprung's disease: a case report. *Pediatr Pathol Lab Med* 1996; 16(2):319-25.
135. Meier-Ruge W, Scharli AF. The epidemiology and histochemical characterization of ultrashort-segment Hirschsprung's disease. *Pediatr Surg Int* 1986; 1:37-42.
136. Maerzheuser S, Bassir C, Rothe K. Hirschsprung disease in the older child: diagnostic strategies. *Clin Pediatr (Phila)*. 2012; 51(11):1087-90.
137. Stensrud KJ, Emblem R, Bjørnland. Late diagnosis of Hirschsprung disease – patient characteristics and results. *J Pediatr Surg* 2012; 47(10):1874-9.
138. Friedmacher F, Puri P. Hirschsprung's disease associated with Down syndrome: a meta-analysis of incidence, functional outcomes and mortality. *Pediatr Surg Int* 2013; 29(9):937-46.
139. Meier-Ruge WA, Bruder E, Kapur RP. Intestinal neuronal dysplasia type B: one giant ganglion is not good enough. *Pediatr Dev Pathol* 2006; 9(6):444–52.
140. Coerdts W, Michel JS, Ripplin G, Kletzki S, Gerein V, Müntefering H, Arnemann J. Quantitative morphometric analysis of the submucous plexus in age-related control groups. *Virchows Arch* 2004; 444(3):239-46.
141. Phillips MR, Samuel J, Woosley J, McLean SE. Eosinophilic myenteric ganglionitis with concomitant Hirschsprung's disease: Case presentation and review of the literature. *J Pediatr Surg Case Reports* 2013; 1(12):429-31.
142. Schäppi MG, Smith VV, Milla PJ, Lindley KJ. Eosinophilic myenteric ganglionitis is associated with functional intestinal obstruction. *Gut* 2003; 52(5):752-5.
143. Frykman PK, Short SS. Hirschsprung-associated enterocolitis: prevention and therapy. *Seminars Ped Surg* 2012; 21(4):328-35.
144. Kessmann J. Hirschsprung's disease: diagnosis and management. *Am Fam Physician* 2006; 74(8):1319-22.

145. Warren M, Kaul A, Bove KE. Calretinin-immunoreactive hypoinnervation in Down syndrome (DS): report of an infant with very short-segment Hirschsprung disease and comparison to biopsy findings in 20 normal infants and 11 infants with DS and chronic constipation. *Pediatr Dev Pathol* 2016; 19(2):87-93.
146. Mukhopadhyay B. Hirschsprung's disease in neonates with special reference to calretinin immunohistochemistry. *J Clin Diagn Res* 2015; 9(7):EC06-9.
147. Kapur R. Calretinin-immunoreactive mucosal innervation in very short-segment Hirschsprung disease: a potentially misleading observation. *Pediatr Dev Pathol* 2014; 17(1):28-35.
148. Maldyk J, Rybczynska J, Piotrowski D, Kozielski R. Evaluation of calretinin immunohistochemistry as an additional tool in confirming the diagnosis of Hirschsprung disease. *Pol J Pathol* 2014; 65(1):34-9.
149. Holland SK; Ramalingam P, Podolsky RH, Reid-Nicholson MD, Lee JR. Calretinin immunostaining as an adjunct in the diagnosis of Hirschsprung disease. *Ann Diagn Pathol* 2011; 15(5):323-8.
150. Lugli A, Forster Y, Haas P, Nocito A, Bucher C, Bissig H, Mirlacher M, Storz M, Mihatsch MJ, Sauter G. Calretinin expression in human normal and neoplastic tissues: a tissue microarray analysis on 5233 tissue samples. *Hum Pathol* 2003; 34(10):994-1000.
151. Beuscher N, Jabari S, Strehl J, Neuhuber W, Brexmer A. What neurons hide behind calretinin immunoreactivity in the human gut? *Histochem Cell Biol* 2014; 141(4):393-405.
152. Swaminathan M, Kapur R. Counting myenteric ganglion cells in histologic sections: an empirical approach. *Hum Pathol* 2010; 41(8):1097-108.
153. Burtelow MA, Longacre TA. Utility of microtubule associated protein-2 (MAP-2) immunohistochemistry for identification of ganglion cells in paraffin-embedded rectal suction biopsies. *Am J Surg Pathol* 2009; 33(7):1025-30.
154. Cirillo C, Sarnelli G, Esposito G, Turco F, Steardo L, Cuomo R. S100B protein in the gut: The evidence for enteroglia-sustained intestinal inflammation. *World J Gastroenterol* 2011; 17(10):1261-6.



155. Monforte-Muñoz H, Gonzalez-Gomez I, Rowland JM, Landing BH. Increased submucosal nerve trunk caliber in aganglionosis: a 'positive' and objective finding in suction biopsies and segmental resections in Hirschsprung's disease. *Arch Pathol Lab Med* 1998; 122(8):721-5.
156. Bettolli M, De Carli C, Cornejo-Palma D, Jolin-Dahel K, Wang XY, Huizinga J, Krantis A, Rubin S, Staines WA. Interstitial cell of Cajal loss correlates with the degree of inflammation in the human appendix and reverses after inflammation. *J Pediatr Surg* 2012; 47(10):1891-9.
157. Hermanowicz A, Debek W, Dzienis-Koronkiewicz E, Chyczewski L. Topography and morphometry of intestinal mast cells in children with Hirschsprung's disease. *Folia Histochem Cytobiol* 2008; 46(1):65-8.
158. Yadav AK, Mishra K, Mohta A, Agarwal S. Hirschsprung's disease: Is there a relationship between mast cells and nerve fibers? *World J Gastroenterol* 2009; 15(12):1493-8.
159. Breuer C. The role of interstitial cells of Cajal (ICC) in gastrointestinal motility disorders – what the gastroenterologist has to know. In: Constipation - causes, diagnosis and treatment. Dr. Anthony Catto-Smith (Ed.), ISBN: 978-953-51-0237-3, InTech; 2012:40-41.
160. Chen ZH, Zhang YC, Jiang WF, Yang C, Zou GM, Kong Y, Cai W. Characterisation of interstitial Cajal progenitors cells and their changes in Hirschsprung's disease. *PloS ONE* 2014; 9(1):e86100.
161. Bassotti G, Battaglia E, Bellone G, Dughera L, Fisogni S, Zambelli C, Morelli A, Mioli P, Emanuelli G, Villanacci V. Interstitial cells of Cajal, enteric nerves, and glial cells in colonic diverticular disease. *J Clin Pathol* 2005; 58(9):973-7.
162. Bassotti G, Villanacci V, Crețoiu D, Crețoiu SM, Becheanu G. Cellular and molecular basis of chronic constipation: taking the functional/idiopathic label out. *World J Gastroenterol* 2013; 19(26):4099-105.
163. Bassotti G, Villanacci V, Antonelli E, Morelli A, Salerni B. Enteric glial cells: new players in gastrointestinal motility? *Lab Invest* 2007; 87(7):628-32.

164. Berger S, Linke F, Tiling Sv, Kap-herr SH. The clinical relevance of non-classified dysganglionoses and implications for a new grading system. *Pediatr Surg Int* 2002; 18(5-6):361-7.

## SPISAK SKRAĆENICA

GIT – gastrointestinalni trakt

ENS – enterički nervni sistem

IKĆ - intersticijske Kahalove ćelije

CNS – centralni nervni sistem

E – embrionalni dan

PPĆ – proliferacija progenitorskih ćelija

IGĆ - indeks glija ćelija ili glija indeks

IKĆ-SM - intersticijske Kahalove ćelije u zoni dubokog submukoznog pleksusa

IKĆ-IM - intersticijske Kahalove ćelije u mišićnom omotaču

IKĆ-MP - intersticijske Kahalove ćelije u zoni mijenteričkog pleksusa

H&E – hematoksilin i eozin bojenje

NN – nije naznačeno

KP – kriostatski preseci

HB – Hiršprungova bolest

NID , IND - neuronalna intestinalna displazija

NFRPGĆ - neurotropni faktor rasta poreklom iz glijalne ćelijske linije

TAK - totalna agangliona kolona

UK-HB - ultrakratki segment Hiršprungove bolesti

AchE – acetilholinesteraza

LDH – laktat-dehidrogenaza

SDH - sukcinil dehidrogenaza

NOS - nitroksid sintaza

NSE - neuron specifična enolaza

NZ – normoganglijska zona u Hiršprungovoj bolesti

TZ – tranziciona zona u Hiršprungovoj bolesti

GFAP – *glial fibrilar acid protein*

MAP-2 - *microtubule associated protein-2*

tzv. – takozvani

RS-HB – rektosigmoidni oblik Hiršprungove bolesti

DS-HB – dugi segment Hiršprungove bolesti

INV – intrinzična nervna vlakna

HPF – *high power field*

SD – *standard deviation* (standardna devijacija)

N – broj

SP, s.p. – submukozni pleksus

MP, m.p. – mijenterički pleksus

CM, c.m. – cirkularni mišićni sloj

LM, l.m. – longitudinalni mišićni sloj

MĆ – mastociti

OMS – oskudna mekonijalna stolica

IMS – izostanak mekonijalne stolice

g.ć. – ganglijske ćelije

Eo – eozinofilni leukociti

LF – limfoidni folikuli;

TEPT – *transanal endorectal pull-through* (transanalno endorektalno provlačenje)

ROC - *receiver operating characteristic*

## BIOGRAFIJA

Dr Radmila Janković je rođena 1976. godine u Beogradu, gde je završila osnovnu školu i gimnaziju. Medicinski fakultet u Beogradu je upisala školske 1995/96. godine, a završila aprila 2002. Pripravnički lekarski staž je obavila u DZ Opovo i ZC „Južni Banat“ i aprila 2003. položila državni ispit. Radila je u DZ Pančevo do dolaska na Institut za patologiju Medicinskog fakulteta u Beogradu, novembra 2004. Magistarske studije iz Forenzičke patologije i ekspertizne dijagnostike upisala je školske 2002/03. godine. Magistarsku tezu pod nazivom „Sudsko-medicinski i klinički aspekti posttraumatskih gastroduodenalnih ulceracija“ odbranila je jula 2007. Mentor magistarske teze je bio prof. dr Slobodan Savić, a komentor prof. dr Zorica Stojšić. Specijalistički ispit iz patološke anatomije položila je januara 2011. Užu specijalizaciju iz Kliničke patologije je upisala školske 2014/15. Doktorska teza pod nazivom „Analiza glijia indeksa i Kahalovih ćelija u biopsijama debelog creva kod dece sa Hiršprungovom bolešću i srodnim oboljenjima“ odobrena je za izradu novembra 2015. Mentor teze je prof. dr Milica Skender-Gazibara, a komentor prof. dr Sanja Sinđić-Antunović.

Dr Janković je član Srpskog lekarskog društva, Evropskog udruženja patologa, Udruženja patologa i citologa Srbije. Autor je ili koautor više radova štampanih u časopisima sa SCI liste.

Prilog 1.

## Izjava o autorstvu

Potpisani-a \_\_\_\_\_ dr Radmila Janković

broj upisa \_\_\_\_\_

### Izjavljujem


da je doktorska disertacija pod naslovom

„Analiza glija indeksa i Kahalovih ćelija u biopsijama debelog creva kod dece sa Hiršprungovom bolešću i srodnim oboljenjima“

- rezultat sopstvenog istraživačkog rada,
- da predložena disertacija u celini ni u delovima nije bila predložena za dobijanje bilo koje diplome prema studijskim programima drugih visokoškolskih ustanova,
- da su rezultati korektno navedeni i
- da nisam kršio/la autorska prava i koristio intelektualnu svojinu drugih lica.

**Potpis doktoranda**

U Beogradu, 01.07.2016.

  
\_\_\_\_\_

Prilog 2.

## Izjava o istovetnosti štampane i elektronske verzije doktorskog rada

Ime i prezime autora dr Radmila Janković

Broj upisa \_\_\_\_\_

Studijski program \_\_\_\_\_

Naslov rada „Analiza glija indeksa i Kahalovih ćelija u biopsijama debelog creva kod dece sa Hiršprungovom bolešću i srodnim oboljenjima“

Mentor prof. dr Milica Skender-Gazibara

Komentor prof. dr Sanja Sindić-Antunović

Potpisani  \_\_\_\_\_


izjavljujem da je štampana verzija mog doktorskog rada istovetna elektronskoj verziji koju sam predao/la za objavljivanje na portalu **Digitalnog repozitorijuma Univerziteta u Beogradu**.

Dozvoljavam da se objave moji lični podaci vezani za dobijanje akademskog zvanja doktora nauka, kao što su ime i prezime, godina i mesto rođenja i datum odbrane rada.

Ovi lični podaci mogu se objaviti na mrežnim stranicama digitalne biblioteke, u elektronskom katalogu i u publikacijama Univerziteta u Beogradu.

**Potpis doktoranda**

U Beogradu, 01.07.2016.

 \_\_\_\_\_

**Prilog 3.**

## **Izjava o korišćenju**

Ovlašćujem Univerzitetsku biblioteku „Svetozar Marković“ da u Digitalni repozitorijum Univerziteta u Beogradu unese moju doktorsku disertaciju pod naslovom:

„Analiza glija indeksa i Kahalovih ćelija u biopsijama debelog creva kod dece sa Hiršprungovom bolešću i srodnim oboljenjima“

koja je moje autorsko delo.

Disertaciju sa svim priložima predao/la sam u elektronskom formatu pogodnom za trajno arhiviranje.

Moju doktorsku disertaciju pohranjenu u Digitalni repozitorijum Univerziteta u Beogradu mogu da koriste svi koji poštuju odredbe sadržane u odabranom tipu licence Kreativne zajednice (Creative Commons) za koju sam se odlučio/la.

1. Autorstvo
2. Autorstvo - nekomercijalno
3. Autorstvo – nekomercijalno – bez prerade
4. Autorstvo – nekomercijalno – deliti pod istim uslovima
5. Autorstvo – bez prerade
6. Autorstvo – deliti pod istim uslovima

(Molimo da zaokružite samo jednu od šest ponuđenih licenci, kratak opis licenci dat je na poleđini lista).

**Potpis doktoranda**

U Beogradu, 01.07.2016.

