



UNIVERZITET U BEOGRADU
MEDICINSKI FAKULTET



Vladimir Lj. Kojović

**SAVREMENI PRISTUP U HIRURŠKOM
LEČENJU STENOZE URETRE**

Doktorska disertacija

Beograd, 2016.



UNIVERSITY OF BELGRADE
SCHOOL OF MEDICINE



Vladimir Lj. Kojović

**CONTEMPORARY APPROACH IN
SURGICAL TREATMENT OF
URETHRAL STRICTURES**

Doctoral Dissertation

Belgrade, 2016

Mentor: Prof. dr Miroslav Đorđević

Vanredni profesor Medicinskog fakulteta Univerziteta u Beogradu

Komentor: Prof. dr Cane Tulić

Redovni profesor Medicinskog fakulteta Univerziteta u Beogradu

Komisija: Prof. dr Aleksandar Vuksanović, predsednik

Vanredni profesor Medicinskog fakulteta Univerziteta u Beogradu

Prof. dr Dejan Dragičević, član

Vanredni profesor Medicinskog fakulteta Univerziteta u Beogradu

Prof. dr Sava Mičić, član

Redovni profesor Medicinskog fakulteta Univerziteta u Beogradu, u penziji

SAVREMENI PRISTUP U HIRURŠKOM LEČENJU STENOZE URETRE

Uvod: Stenoza uretre predstavlja suženje lumena uretre različitog stepena. Kliničke karakteristike stenoze uslovljavaju izbor odgovarajuće hirurške procedure za njeno rešavanje. Na raspolaganju su nam sledeće terapijske opcije: dilatacija (bužiranje) uretre, endoskopska resekcija (uretrotomija interna), ugradnja uretralnih stentova i otvorene hirurške procedure („end-to-end“ anastomoza i augmentaciona uretroplastika). Pretpostavka je da su česti recidivi ove bolesti, koje srećemo u kliničkoj praksi, rezultat neadekvatnog terapijskog pristupa.

Ciljevi: Cilj ove studije je definisanje optimalne metode u lečenju stenoze uretre poređenjem ishoda tri različita načina lečenja: uretrotomija interna (UI), augmentacija uretre uz korišćenje vaskularizovanog kožnog reznja i augmentacija uretre korišćenjem transplantata bukalne mukoze (BMG). Osim procene efikasnosti lečenja, cilj rada bio je i utvrđivanje vrste i učestalosti komplikacija koje prate svaku od navedena tri modaliteta lečenja, kao i analiza kliničkih karakteristika stenoza uretre i njihovog uticaja na ishod lečenja.

Matrijal i metode: Tokom ove studije praćeno je 84 pacijenata koji su lećeni zbog stenoze uretre u periodu od februara 2007. do januara 2015. Posmatrani pacijenti su bili podvrgnuti sledećim operativnim zahvatima: kod dvadeset i šest (26) pacijenata urađena je uretrotomija interna (grupa 1), kod 17 pacijenata urađena je augmentacija uretre primenom reznja penilne kože (grupa 2), a kod 41 pacijenta urađena je operacija augmentacije uretre primenom grafta bukalne mukoze (grupa 3). Svi pacijenti su redovno praćeni tokom ranog postoperativnog perioda, a zatim 1, 6 i 12 meseci od operativnog zahvata, i kasnije po potrebi. Pacijenti su davali usmeni izveštaj o kvalitetu mokrenja i navodili subjektivni osećaj ispražnjenosti bešike i podatak o postojanju urinarnih infekcija. Tokom perioda praćenja pacijentima je rađena urofloumetrija i ultrazvućno im je merena kolićina rezidualnog urina. Ukoliko su postojale jasne subjektivne smetnje, ili nalazi urofloumetrije ili ultrazvuka nisu bili zadovoljavajući, rađene su dodatne procedure u vidu uretrografije ili uretroskopije. Uspeh operativne procedure definisan je kao mogućnost spontanog mokrenja, brzina mokrenja merena urofloumetrijom od najmanje 15 ml/s i odsustvo potrebe za nekom od dodatnih intervencija ukljućujući i bužiranje uretre.

Rezultati: Na osnovu anamnestićkih i klinićkih podataka utvrdili smo da je kod najvećeg broja pacijenata uzrok stenoze bila je hipospadija (21), zatim kateterizacija mokraćne bešike ili endoskopska intervencija (19), nepoznat uzrok (19), trauma (10), lichen sclerosus (8), infekcija

(7). Prema lokalizaciji stenozе uretre su se nalazile u glandijalnom delu kod 20 pacijenta, u penilnom kod 23, u bulbarnom tj. bulbomembranoznom kod 25 pacijenata, a panuretralne i multiple strikture postojale su kod 16 pacijenta. Period postoperativnog praćenja iznosio je 14 do 109 meseci (prosečna vrednost 41 mesec). Procenat uspešnosti lećenja u grupi 1, kod pacijenata kod kojih je rađena UI, bila je 26,9% (7/26). U navedenoj grupi, kod 19 pacijenta (73,1%) bila je potrebna neka od dodatnih hirurških procedura. Pacijenti iz grupe 2 su operisani korišćenjem kožnog reznja, što je bilo uspešno u 76,5% (13/17). Kod preostalih 23,5% pacijenata primenjen metod lećenja nije bio efikasan. Treća grupa pacijenata sa stenozom uretre lečena je primenom BMG, što je dalo dobre rezultate u 35 od 41 slučaja (85,4%), a kod 6 pacijenata (14,6%) lećenje nije bilo uspešno. Komplikacije su se češće dešavale kod pacijenata lečenih UI (73%) ili kožnim reznjem (76%), u odnosu na grupu pacijenata lečenih BMG (41%).

Zaključci: U ovoj studiji utvrdili smo da vrsta operativnog zahvata predstavlja jedini nezavisni prediktor za pojavu recidiva stenozе uretre. Uretrotomija interna, i pored svoje jednostavnosti i popularnosti, predstavlja neadekvatan način lećenja stenozе uretre zbog velikog stepena neuspeha. Najveći broj pacijenata kojima je urađena UI moraju kasnije da se podvrgnu otvorenoj hirurškoj intervenciji u cilju definitivnog izlećenja stenozе uretre. Korišćenje fasciokutanih reznjeva u rekonstrukciji uretre daje dobre rezultate, sa zadovoljavajućom stepenom uspeha. Nedostatak ovog modaliteta lećenja bio je veći broj pratećih komplikacija. Određen broj pacijenata sa stenozom uretre nisu kandidati za ovu vrstu intervencije zbog nedostatka zdrave kože penisa potrebne za formiranje upotrebljivog i kvalitetnog reznja. Operacija stenozе uretre korišćenjem grafta bukalne mukoze ima najviše šanse za definitivni uspeh, uz prihvatljivu stopu komplikacija i minimalan morbiditet donorske regije, pa, shodno tome, predstavlja „zlatni standard“ u lećenju stenozе uretre. Našim ispitivanjem smo utvrdili da raniji koncept lećenja stenozа uretre, tzv. »postepenim pristupom«, koji je baziran na principu da uvek treba pokušati jednostavnije procedure pre pomaka ka kompleksnijim zahvatima, treba u potpunosti odbaciti. Savremeni stav u lećenju stenozа uretre podrazumeva primenu adekvatne i efikasne, a ne najjednostavnije metode.

Ključne reči: uretra, stenozа uretre, uretropolitika, uretrotomija interna, fasciokutani reznjanj, graft bukalne mukoze

Naučna oblast: medicina.

Uža naučna oblast: hirurgija, urologija.

CONTEMPORARY APPROACH IN SURGICAL TREATMENT OF URETHRAL STRICTURES

Introduction: Urethral stenosis presents narrowing of the urethral channel. Clinical characteristics of every urethral stricture determine the choice of surgical treatment for its repair. Following surgical options are available: dilation, direct vision internal urethrotomy, urethral stents and open surgical repair (“end-to-end” anastomosis and augmentation urethroplasty). We suppose that recidivant urethral strictures, which can be noted frequently, are result of inadequate treatment.

Objective: Goal of this study is to define optimal method in the treatment of urethral strictures, by comparison of three different treatment options: internal urethrotomy, augmentation urethroplasty using fasciocutaneous skin flap and augmentation urethroplasty using buccal mucosa graft. Furthermore, we evaluated the types and rate of postoperative complications, as well as impact of clinical characteristics on outcome of the treatment.

Materials and methods: In the period from February 2007 to January 2015, 84 patients were treated because of urethral stricture disease. First group of patients (26) underwent internal urethrotomy, second group (17) underwent urethroplasty using faciocutaneous flap, and third group (41) underwent urethroplasty using buccal mucosa graft. All patients were followed during early postoperative period and 1, 6 and 12 months thereafter, and longer if needed. Patients reported voiding habits, feeling of emptying of the bladder and history of urinary tract infections. All patients underwent uroflowmetry and measurement of postvoiding residual urine. Additional evaluation, as urethrography or urethroscopy were conducted if patient reported symptoms of obstruction or unsatisfactory uroflow measurements were found. Success was defined as possibility for normal and complete voiding without need for additional procedures (including dilations) and Qmax at least 15ml/sec.

Results: According to history and clinical features we found that 21 patients had stricture due to failed hypospadias, 19 patients develop urethral stricture after catheterization or transurethral procedures, 19 had stricture of unknown origin, 10 had trauma, 8 had lichen sclerosus and 7 had an infection. Twenty patients had their stricture in glandial urethra, 23 in penile urethra, 25 in bulbar, and 16 had panurethral or multiple strictures. Follow up period was 14 to 109 months (mean 41 months). Success rate in first group (internal urethrotomy) was

26,9% (7/26), while in 19 patients (73,1%) additional procedures were necessary for definitive treatment of urethral stricture. Success rate in second group (fasciocutaenous flap) was 76,5% (13/17). Treatment failed in 23,5% patients. Patients with buccal mucosa graft urethroplasty (group 3) were successfully treated in 85,4% of cases (35/41), while the treatment was unsuccessful in 14,6% cases (6/41). Postoperative complications were more often in group 1 (73%) and group 2 (76%), than in group 3 (41%).

Conclusion: Our study revealed that type of the operative procedure presents independent predictor for recurrence of the urethral stricture. Internal urethrotomy is mostly unsuccessful treatment option, with high failure rate. The majority of these patients were referred to open urethroplasty procedure as final solution of their condition. Fasciocutaneous flap urethroplasty had acceptable success rate, but there were significant numbers of minor complications. Patients with scarred and deformed skin were not good candidate for this procedure. The most successful procedure in our study was urethroplasty using buccal mucosa graft with low overall complication rate, minimal donor site morbidity; and therefore presents a “gold standard” in the treatment of urethral strictures. Our study confirmed that “ladder approach”, that includes “less” invasive treatment as first option, should be completely abandoned. Contemporary management of urethral strictures is based on adequate and effective approach, not the simplest one.

Keywords: urethra, urethral stricture, urethroplasty, internal urethrotomy, fasciocutaneous flap, buccal mucosa graft.

Scientific field: medicine.

Specific scientific field: surgery, urology.

SADRŽAJ

1. UVOD	1
1.1. HIRURŠKA ANATOMIJA	3
1.1.1. Anatomija uretre	3
1.1.2. Anatomija penisa i skrotuma	5
1.1.3. Vaskularizacija genitalne regije	10
1.1.4. Vaskularizacija uretre	13
1.2. ETIOLOGIJA I PATOFIZIOLOGIJA STENOZE URETRE	17
1.2.1. Opšti pojmovi	17
1.2.2. Etiološka klasifikacija	17
1.2.3. Patofiziološki mehanizmi	22
1.3. DIJAGNOSTIKA STENOZE URETRE	24
1.3.1. Anamneza i klinički pregled	24
1.3.2. Kontrasne metode	24
1.3.3. Endoskopija	28
1.3.4. Ultrazvuk	29
1.3.5. Magnetna rezonanca i kompjuterizovana tomografska uretrografija	31
1.3.6. Urofloumetrija	32
1.3.7. Simptom skor sistem	33
1.4. LEČENJE STENOZE URETRE	35
1.4.1. Prikaz razvoja operativnih tehnika	35
1.4.2. Osnovni principi lečenja	44
1.4.3. Bužiranje	46
1.4.4. Uretrotomija interna	48
1.4.5. Uretralni stentovi	51
1.4.6. Otvoreno hirurško lečenje	52
1.4.6.1. Preoperativna priprema i pomoćne procedure	53
1.4.6.2. „End-to-end“ anastomoza (ekscizija i primarna anastomoza)	55
1.4.6.3. Supsticiona uretroplastika	61
1.4.6.3.1. Vaskularizovani režnjevi (flapovi)	61
1.4.6.3.2. Slobodni transplantati (graftovi)	67

2. CILJEVI RADA	75
3. MATERIJAL I METODE	76
3.1. Vreme i mesto ispitivanja.....	76
3.2. Ispitanici - jedinice posmatranja	76
3.3. Primenjeni hirurški zahvati	77
3.3.1. Uretrotomija interna	77
3.3.2. Augmentacija uretre kožnim režnjem	79
3.3.3. Augmentacija uretre graftom bukalne mukoze	82
3.4. Postoperativni praćenje i mere uspeha	88
3.5. Statistička metodologija	88
4. REZULTATI.....	90
4.1. Klinički profil pacijenata.....	90
4.1.1. Distribucija prema etiologiji stenozе	90
4.1.2. Distribucija prema lokalizaciji stenozе	91
4.1.3. Distribucija prema dužini stenozе	92
4.1.4. Trajanje zahvata.....	93
4.1.5. Uspeh lečenja po grupama.....	94
4.1.6. Komplikacije po grupama	95
4.2. Analiza rezultata.....	97
4.2.1. Starost	97
4.2.2. Etiologija	98
4.2.3. Lokalizacija strikture	99
4.2.4. Dužina stenozе.....	100
4.2.5. Trajanje operacije	101
4.2.6. Uroflow.....	102
4.2.7. Rezidualni urin	105
4.2.8. Ukupne komplikacije.....	108
4.2.9. Restenoza-recidiv	109
4.2.10. Ostale komplikacije.....	110
4.2.11. Analiza uticaja kliničkih parametara na pojavu recidiva	122

4.2.12. Analiza uticaja kliničkih parametara na ishod operacije kod pacijenata lečenih graftom bukalne mukoze.....	125
4.2.13. Analiza uticaja pozicije grafta bukalne mukoze na ishod operacije.....	127
5. DISKUSIJA	132
6. ZAKLJUČCI.....	153
7. LITERATURA	156

1. UVOD

Stenoza uretre predstavlja suženje lumena uretre različitog stepena, od minimalnog do potpunog prekida kontinuiteta uretre. Stenoze uretre mogu biti prouzrokovane raznim etiološkim faktorima pa se prema tome dele na: kongenitalne, infektivne, inflamatorne, ishemične, traumatske i idiopatske (Fenton i sar., 2005). Prema lokalizaciji stenoze uretre se dele na stenoze prednje uretre i stenoze zadnje uretre, a prema dužini na prstenaste, stenoze srednje dužine i pan-uretralne stenoze. Osnovni patofiziološki mehanizam predstavlja oštećenje uretralnog epitela i spongioznog tkiva do te mere da proces zarastanja dovodi da stvaranje ožiljka odnosno spongiofibroze, što za posledicu ima trajno suženje lumena uretre (Jordan i McCammon, 2011) Incidenca stenoze uretre u opštoj populaciji raste s godinama, i to od 1:10000 kod muškaraca starosti 25 godina, do 1:1000 kod muškaraca starijih od 65 godina (Mundy, 2006).

Preduslov za uspešan tretman uretralne stenoze je utvrđivanje njene etiologije, kao i precizno određivanje njene lokalizacije, dužine stenoze, stepena suženja lumena, kao i postojanja spongiofibroze. Kliničke karakteristike uretralne stenoze uslovljavaju izbor odgovarajuće hirurške procedure za njeno rešavanje. Mada tretman uretralnih stenoza datira od postanka urologije, tek poslednjih decenija ostvaren je značajan pomak u načinu lečenja.

Postoji ceo spektar procedura koji se primenjuje u lečenju stenoza uretre: dilatacija (bužiranje) uretre, endoskopska resekcija (uretrotomija interna), ugradnja uretralnih stentova i otvorene hirurške procedure.

Dilatacija i endoskopska resekcija (uretrotomija interna) su i dalje najčešće primenjivane metode lečenja stenoza zbog svoje tehničke jednostavnosti, ali pojedini autori navode da pomenute metode imaju limitiran terapijski značaj, a mogu i umanjiti efikasnost kasnijeg hirurškog lečenja (Heyns i sar. 1998; Naudé i Heyns, 2005; Bullock i Brandes, 2007; Santucci i Eisenberg, 2010). Inicijalni entuzijazam koji je pratio ideju implantacije stenta u cilju lečenja stenoza uretre vremenom je nestao, jer se sve više publikuju radovi sa dužim periodom praćenja koji ukazuju na nizak procenat uspešnosti pomenute metode, kao i visoku stopu komplikacija (De Vocht i sar. 2003; Shah i sar. 2003).

Otvorene hirurške metode u lečenju stenozе uretre se mogu podeliti u dve grupe:

(1) ekscizija suženog ili obliterisanog dela uretre sa termino-terminalnom anastomozom okrajaka; (2) supstitucionа uretroplastika, odnosno augmentacija uretre.

Više autora navodi da ekscizija suženog dela sa primarnom anastomozom krajeva uretre dovodi do izlečenja i do 95% slučajeva, a u isto vreme praćena je vrlo niskom stopom komplikacija, ali samo ukoliko se radi o kratkim stenozama u bulbarnom delu uretre (Jeziar i Schlossberg, 2002; Micheli i sar., 2002; Santucci i sar., 2002; Eltahawy i sar., 2007; Andrich i Mundy, 2008).

Princip supstitucione uretroplastike uključuje korišćenje pogodnih materijala (tkiva) u cilju odgovarajuće anatomske i funkcionalne nadoknade obolelog ili nedostajućeg segmenta uretre. Na taj način postiže se povećanje lumena stenotične uretre do zadovoljavajućeg dijametra. U tu svrhu koriste se vaskularizovani režnjevi i slobodni transplantati. Režnjevi se kreiraju od penilne ili skrotalne kože, a slobodni transplantati se dobijaju uzimanjem isečka bukalne mukoze, mukoze mokraćne bešike ili kože. Vaskularizovani lokalni kožni režnjevi koriste se za rešavanje stenozе uretre više od 40 godina i dugo je upravo primena kožnih režnjeva smatrana za metodu izbora u lečenju stenozа uretre (Blandy i sar., 1971; McAninch i Morey, 1998). Brojni autori sve češće iznose svoja iskustva sa primenom bukalne mukoze kao supstitucionog materijala u uretroplastici (Andrich i Mundy, 2001; Mehra i sar., 2007; Dubey i sar., 2005; Patterson i Chapple, 2008; Zimmerman i Santucci, 2011). Zbog relativno jednostavne procedure podizanja transplantata iz donorske regije i inicijalnih zadovoljavajućih rezultata graft bukalne mukoze poslednjih godina se sve više koristi u mnogim urološkim centrima u svetu.

Dinamičan razvoj hirurgije uretre poslednjih godina nameće pitanja da li uretrotomija interna opravdano zadržava primat u lečenju stenozе uretre nad savremenim metodama otvorene uretroplastike; dalje, koji je najbolji supstitucionі materijal za augmentaciju lumena uretre; odnosno koji pristup daje najveće šanse za uspešno lečenje stenozе uretre.

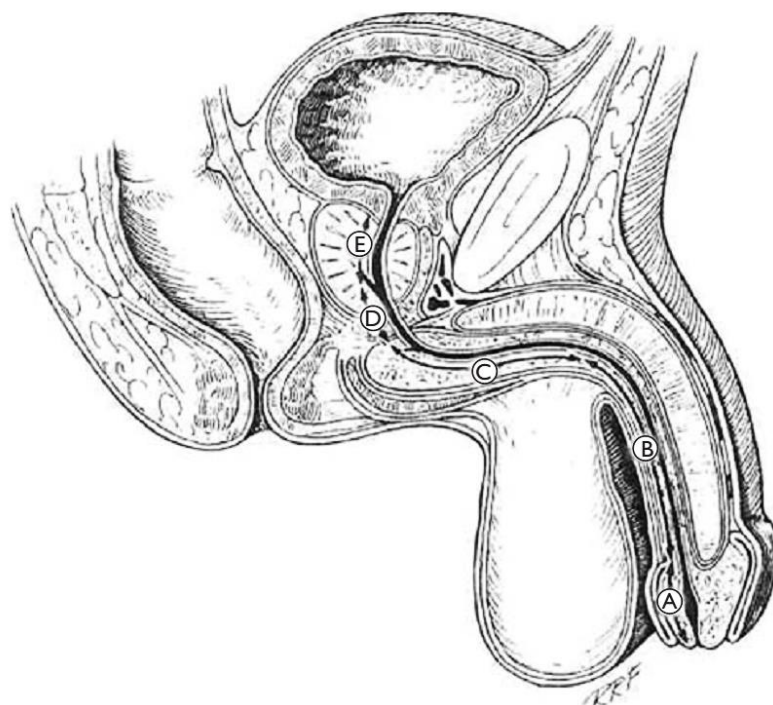
1.1. HIRURŠKA ANATOMIJA

Detaljno poznavanje anatomije uretre je osnovni preduslov za potpuno razumevanje i uspešno rešavanje stenoza uretre. Pravilna anatomska diskekcija tkiva i omotača penisa uz poznavanje i očuvanje vaskularizacije pojedinih struktura jedini su put za uspešan tretman kompleksnih stenoza i anomalija uretre.

1.1.1. Anatomija uretre

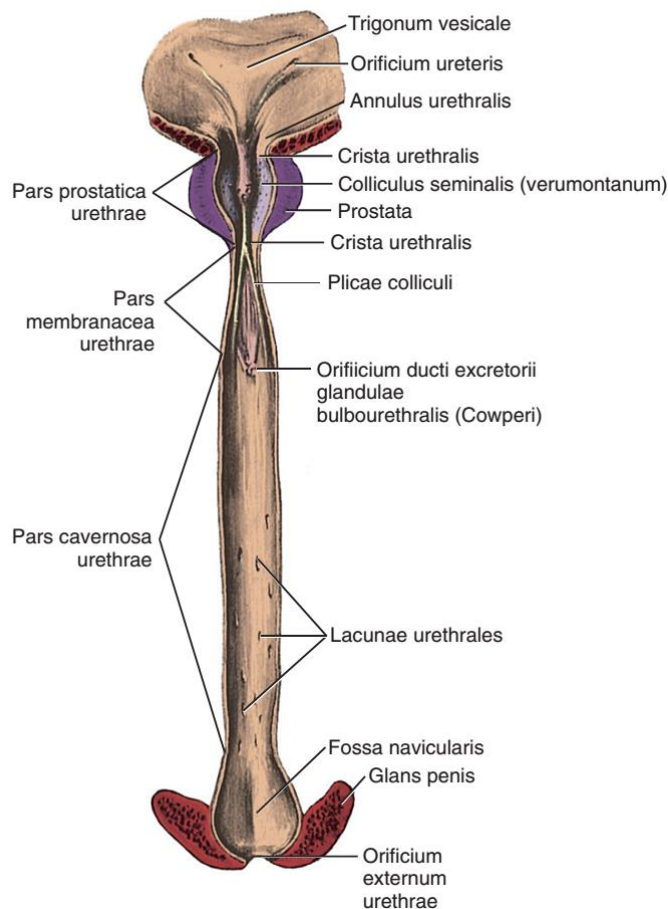
Ukupna dužina muške uretre od unutrašnjeg otvora na bešici (*orifitium urethrae internum*) do spoljašnjeg otvora na glansu (*orifitium urethrae externum*) iznosi od 16-20 cm (Carroll i Dixon, 1992; Brooks, 2007). Uretre u svom toku ima lumen koji varira od 7 do 12 mm. Anatomski, uretra se deli na prednju i zadnju uretru. Prednju (anteriornu, distalnu) uretru čini: fosa navikularis, penilna uretra i bulbarna uretra. Prednja uretra naziva se još i spongiozna uretra jer celim tokom sadrži spongiozno telo. Zadnja (posteriona, proksimalna) uretra podeljena je na membranozni i prostatični deo (Slika 1).

Prostatična uretra (*pars urethrae prostatica*) dugačka je oko 4 cm, i nastavlja na vrat mokraćne bešike sa kojim formira ugao (tzv. ugao uretre). Prostatična uretra završava se u nivou apeksa prostate, gde se dalje nadovezuje membranozna uretra. Prostatični kanalići (*ductuli prostatici*) otvaraju se na posterolateralnom zidu uretre, u nivou uretralnog ugla, formirajući, zajedno sa ejakulatornim kanalima (*ductuli ejaculatorii*), uzvišenje koje se zove verumontanum ili colliculus seminalis. Na vrhu verumontanum može se uočiti otvor slepog kanala koji se naziva prostatični utrikulus (*utriculus prostaticus*) i predstavlja manje ili više izražen embriološki zaostatak Mullerovih kanala. Membranozna uretra (*urethra membranacea*) je dugačka 2 cm i nalazi se distalno od apeksa prostate, u nivou urogenitalne dijafragme. Uokvirena je poprečnoprugastom muskulaturom spoljašnjeg sfinktera uretre (*sphincter urethrae externi*). Bulbarna uretra dugačka je oko 4 cm, i nastavlja se na membranoznu uretru. Bulbarna uretra nalazi se između urogenitalne dijafragme i baze penisa, i ima izuzetno obimno spongiozno telo u kom uretralna cev leži ekscentrično, više dorzalno. U lumenu bulbarne uretre otvaraju se kanali



Slika 1. Anatomija muške uretre: A-fossa navicularis, B-penilna uretra, C-bulbarna uretra, D-membranozna uretra, E-prostatična uretra. (Izvor: Droller M. *Surgical Management of Urologic Diseases*. St Louis, MO. Mosby, 1992. p394)

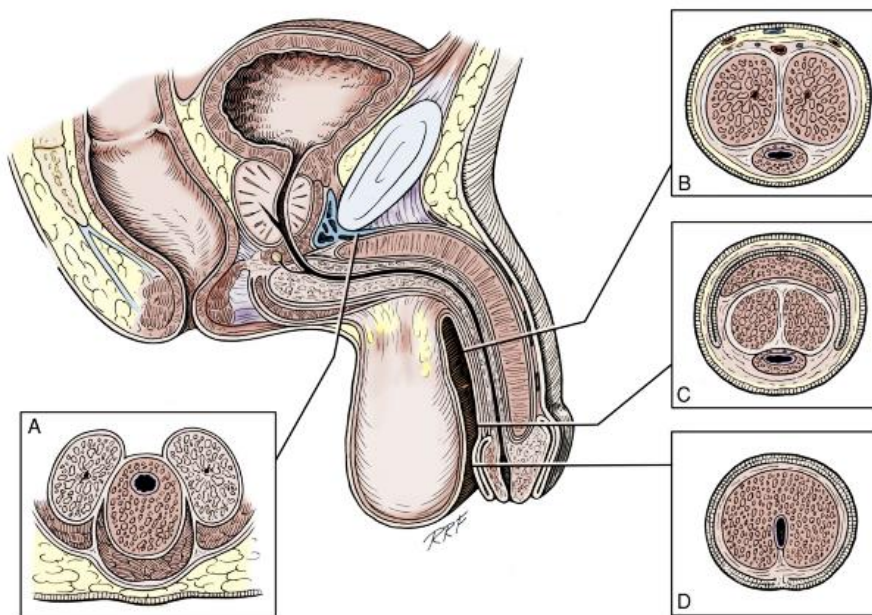
Cowperovih (bulbouretralnih) žlezda (Slika 2). Penilna uretra dugačka je 13-15 cm, fiksirana je za telo penisa, relativno je ujednačenog dijametra i pozicionirana centralno u spongioznom telu. U lumenu penilne uretre nalaze se udubljenja nazvana Morganjijeve lakune (*lacunae urethrales Morgagni*) i Litreove mucinozne žlezde (*glandulae paraurethrales Littrei*). Distalni deo penile uretre u dužini od oko 3 cm proširenog je lumena i naziva se čunasta jama (*fossa navicularis*). Uretra se normalno završava na vrhu glansa otvorom koji se zove spoljašnji meatus uretre (*meatus urethrae externi*). Prema poslednjem SIU/ICUD konsenzusu termin "meatus urethrae externi" potrebno je zameniti terminom "meatus uretre". Takođe, preporuka je da se nazivi "pendularna uretra" i "glanularna uretra" više ne primenjuju (Latini i sar. 2014).



Slika 2. Elementi posteriornog zida uretre. (Izvor: Anson BJ, McVay CB. *Surgical anatomy. 6th ed. Philadelphia: WB Saunders;1984. p. 833*)

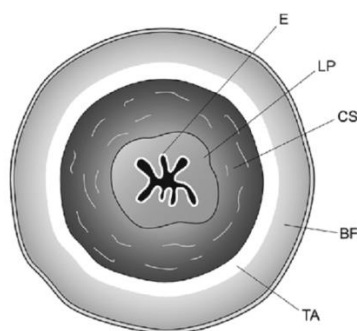
Fiziološka suženja uretre su: spoljašnji i unutrašnji orificijum i membranozni deo, a postoje i tri fiziološka proširenja: navikularni deo, bulbarni i prostatični. Pozicija lumena uretre u odnosu na kavernoza tela i okolno spongiozno telo se menja duž penisa, a i samo spongiozno telo nije iste debljine na različitim delovima. Ovi odnosi na različitim presecima su prikazani na slici 3.

Histološka građa uretre menja se u zavisnosti od udaljenosti od bešike. Tako u prostatičnom i membranoznom delu nalazimo epitel prelaznog tipa. U ostalom (bulbarnom i penilnom) delu uretre nalazi se cilindrični i pseudoslojeviti epitel, a u najdistalnim delu, u fosi navicularis, postoji pločastoslojeviti epitel bez orožavanja sličan epitelu koji prekriva glans penisa.



Slika 3. Anatomske odnose na različitim preseccima uretre: A- bulbarna uretra, B-penilna uretra, C-korona glans, D-glans. (Izvor: Jordan GH. *Complications of interventional techniques for urethral stricture*. In: Carson CC, editor. *Complications of interventional techniques*. New York: Igaku-Shoim; 1996. p 89)

Dobro poznavanje histološke građe uretre bitno je za razumevanje patoanatomskih procesa u njoj. Poprečni presek prednje uretre pokazuje sledeće slojeve idući od lumena ka periferiji: epitel, lamina propria, spongiozno telo, tunica albuginea, Buckova fascija (Slika 4) (Velasquez i sar., 2007) .



Slika 4. Presek penilne uretre. E-epitelijum, LP-lamina propria, CS-corpora spongiosa, TA-tunica albuginea, BF-Buck fascija. (Izvor: Brandes i Morey: *Advanced Male Urethral and Genital Reconstructive Surgery*, 2nd ed. 2011, Springer Science, New York)

Inervacija uretre ide preko dorzalnih penilnih nerava ili preko grana perinealnog nerva. Limfna drenaža prostatične, membranozne i bulbarne uretre odvija se preko obturatornih i spoljašnjih ilijačnih limfnih čvorova, a drenaža penilne uretre ide preko površnih ingvinalnih limfnih čvorova.

1.1.2. Anatomija penisa i skrotuma

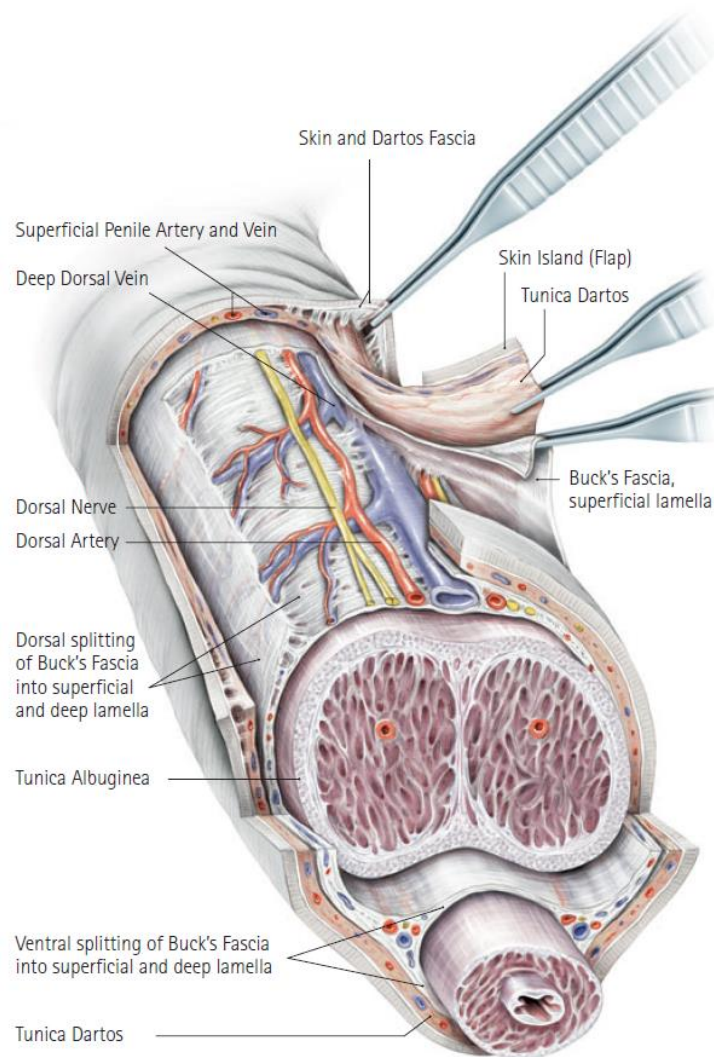
Penis se sastoji od dva kavernoza tela (*corpora cavernosa*) i jednog spongioznog tela (*corpus spongiosum*) u kom se nalazi lumen uretre. Na distalnom delu spongiozno telo se nastavlja na glans koji pokriva vrhove kavernoza tela. Penis ima slobodni deo (*pars libera s. pars pendula*) i nepokretni deo (*pars fixa*). Anatomski penis se može podeliti na tri dela: koren penisa, telo penisa i glans sa koronom i prepucijumom.

Omotači penisa imaju različite karakteristike u zavisnosti od dela penisa. Glans penisa pokriven je ustvari sluzokožom, jer u tom delu ne postoje adneksalne strukture kože. Ispod ovog sloja nalazi se tanka lamina proprija koja pokriva spongiozu glansa.

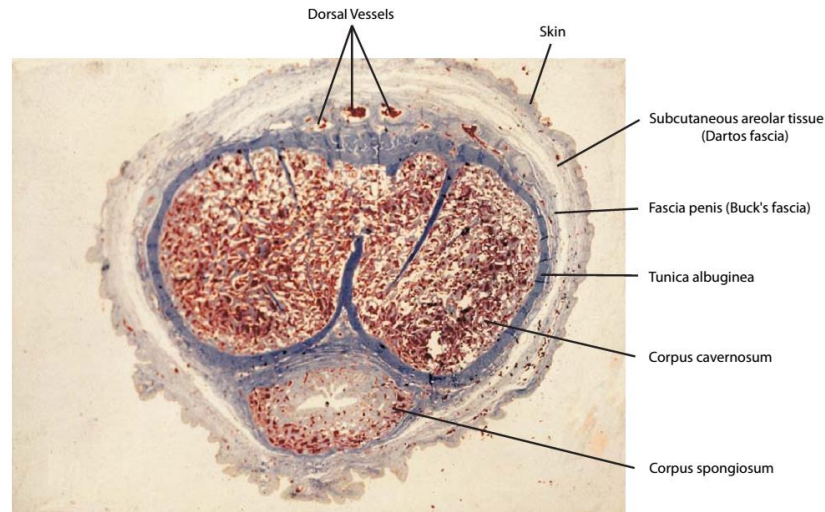
Prepucijum ima pet histoloških slojeva: epiderm, derm, dartos fascija, lamina propria, epitelijum. Spoljašnji list prepucijuma predstavlja nastavak kože penisa. Epitel ovog dela je pločasto slojeviti sa orožavanjem, sa vrlo malo adneksalnih struktura (folikuli dlaka, znojne i lojne žlezde), a dublje u dermisu se nalazi se vezivno tkivo, krvni sudovi, nervni završeci, korpuskule za dodir (Meissner), pritisak i vibraciju (Vater-Pacini) (Velasquez i sar., 2007). Dartos fascija poseduje glatka mišićna vlakna, elastična vlakna, krvne sudove i nervne završetke. Lamina proprija sadrži oskudno vezivno i fibrovaskularno tkivo. Poslednji peti sloj prepucijuma predstavlja njegov unutrašnji list koji se sačinjen od mukoznog epitela sličnog onom na glansu i koroni.

Telo penisa pokriva elastična koža, ispod koje leži dartos fascija, a još dublje Buckova fascija koja obmotava tuniku albugineu, kavernoza tela i spongiozno telo. Epiderm je tanak, pločastoslojeviti sa oskudnim orožavanjem. Folikuli dlaka su retki i više ih ima u proksimalnom delu tela penis, a mogu se naći i retke znojne i lojne žlezde. Dartos fascija penisa predstavlja ekvivalent abdominalne Scarpa fascije, ne sadrži adipozno tkivo, nego vezivo, nerve, krvne i limfne sudove. Ispod nje se nalazi Buckova fascija koja su u skrotumu nastavlja na fasciju

spermaticu externu. Hirurški klivaž prilikom pristupa elementima penisa ili formiranja flapova ide kroz relativno avaskularne slojeve između kože penisa i dartos fascije ili između dartos fascije i Buckove fascije (Slika 5 i 6).



Slika 5. Prikaz hirurške anatomije penisa. Vizuelizuju se slojevi fascija i njihova vaskularizacija, čije poznavanje je neophodno tokom hirurškog klivaža prilikom formiranja fasciokutanih režnjeva. (Izvor: Buckley J, McAninch J. *Distal penile circular fasciocutaneous flap for complex anterior urethral strictures. BJU Int.* 2007 Jul;100(1):221-31)



Slika 6. Poprečni presek penisa – histološki preparat. (Izvor: Devine Jr CJ, Angermeier KW. *Anatomy of the penis and mate perineum. AUA Update Series 1994;13:10–23*)

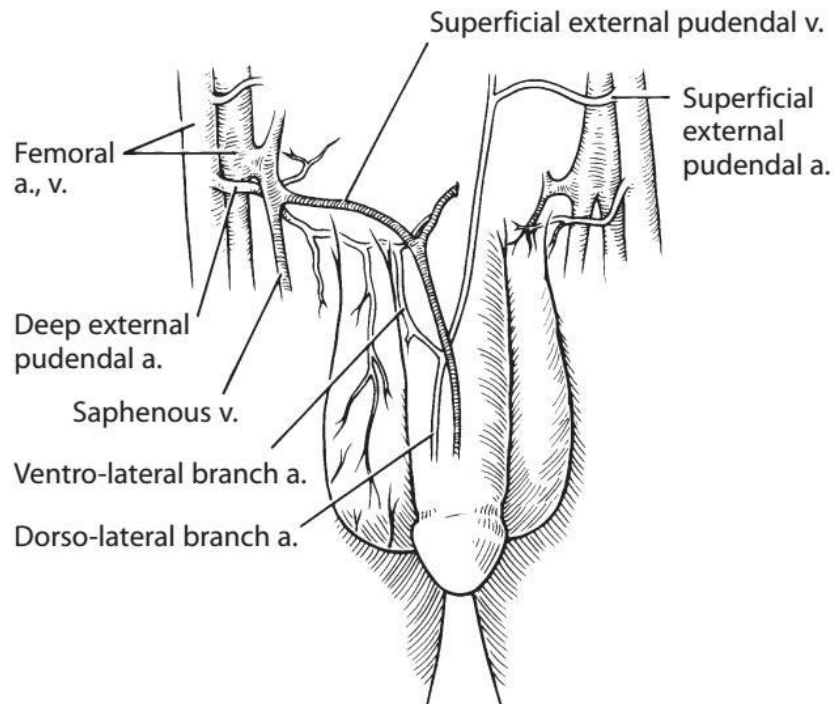
Limfni sudovi prepucijuma i kože penisa ulivaju se u površne ingvinalne žlezde, a limfni sudovi glansa i kavernoznog tela uglavnom u duboke ingvinalne žlezde.

Inervacija glansa i prepucijuma ostvaruje se preko završnih grančica dorzalnog penilnog nerva, a erektilna tela inervišu kavernozni nervi, kao grane pelvičnog (donjeg hipogastričnog pleksusa). Dodatna inervacija proksimalnih i ventralnih delova kože penisa ide preko grančica pudendalnog nerva.

Skrotum sačinjavaju sledeći slojevi: koža, dartos fascija, kremasterični mišić, omotači testisa. Koža skrotuma je bogata pigmentnim ćelijama, folikulima dlaka, znojnim i lojnim žlezdama. Epiderm je tanak, potkožno masno tkivo nedostaje, a dartos fascija sadrži glatka mišićna vlakna, ispod koje se nalazi fascia spermatica externa, nastavak spoljašnjeg kosog mišića abdomena (*m. obliquus abdominis externus*). Sledeći sloj čine vlakna poprečnoprugastog kremasteričnog mišića, koji predstavlja produžetak unutrašnjeg kosog mišića abdomena (*m. obliquus abdominis externus*). Dalje nalazimo fasciju spermaticu internu, nastavak transversalnog mišića abdomena, a ispod parijetalni list tunike vaginalis. Limfna drenaža skrotuma odvija se preko površnih ingvinalnih limfnih čvorova. Glavna inervacija skrotuma ide preko perinealnog i pudendalnog nerva, a dodatnu inervaciju čine završne grančice ilioingvinalnog, iliohipogastričnog, genitofemoralnog i kutanog femoralnog živca.

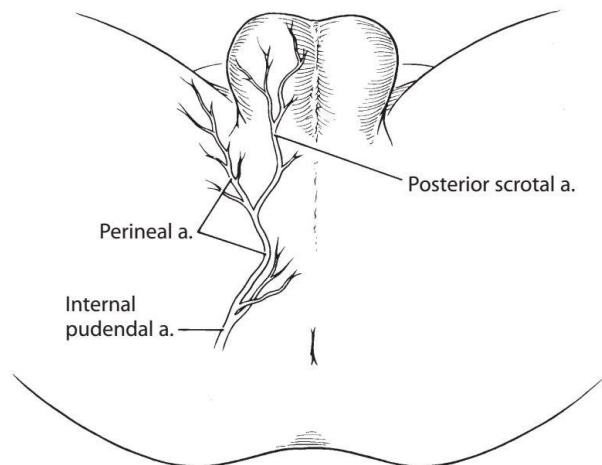
1.1.3. Vaskularizacija genitalne regije

Poznavanje vaskularizacije genitalne regije od ključnog je značaja za uspešno hirurško rešavanje stenoza uretre i drugih urođenih i stečenih patoloških stanja. Formiranje vaskularizovanih fasciokutanih reznjeva u cilju augmentacije uretre podrazumeva poštovanje nutritivnih sudova za svaki pojedinačni režanj. S druge strane, dvostruka vaskularizacija uretre omogućava opsežnu mobilizaciju cele uretre, uspešnu transekciju i end-to-end anastomozu.



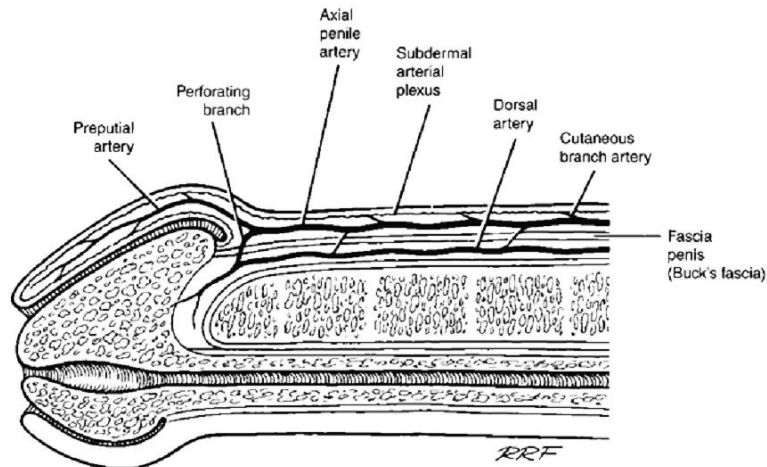
Slika 7. Vaskularizacija dorzalnog dela genitalne regije. A.pudenda superficialis externa je grana femoralne arterije i daje vaskularizaciju za dartos fasciju. (Izvor: *Quartey JKM. Microcirculation of penile and scrotal skin. In: Jordan GH, editor. Reconstruction for urethral stricture, Atlas of the urologic clinics of North America, vol. 5(1). Philadelphia: W.B. Saunders; 1997*)

Spoljašnje pudendalne arterije snabdevaju kožu penisa i prednji deo kože skrotuma (Slika 7). Zadnji deo kože skrotuma dobija vaskularizaciju od interne pudendalne arterije koja daje perinealne arterije i dalje posteriorne skrotalne arterije (Slika 8) (Quartey, 1997).



Slika 8. Vaskularizacija posteriornog dela genitalne regije. A.pudenda interna daje vaskularizaciju za Collesovu i dartos fasciju. (Izvor: *Quartey JKM. Microcirculation of penile and scrotal skin. In: Jordan GH, editor. Reconstruction for urethral stricture, Atlas of the urologic clinics of North America, vol. 5(1). Philadelphia: W.B. Saunders; 1997.*)

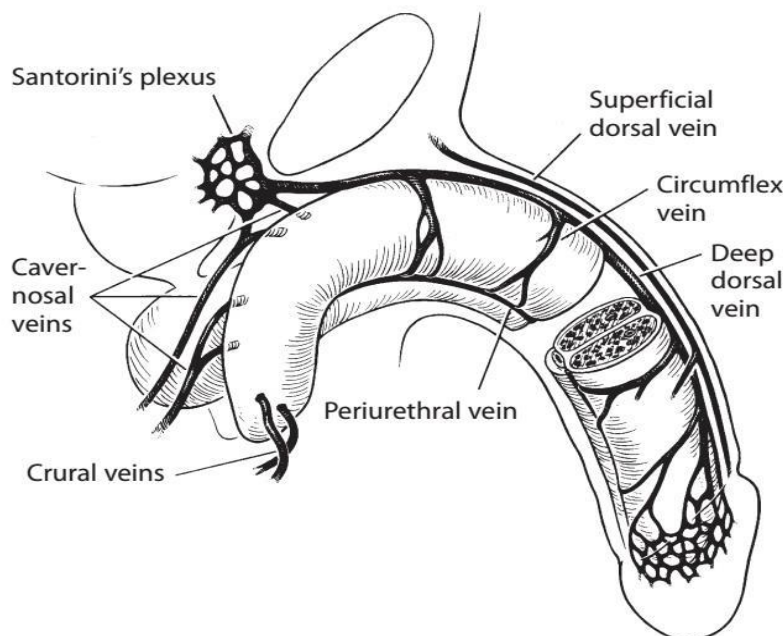
Nakon što da grane za prednji deo skrotuma a. externa pudenda ulazi kroz bazu penisa gde se deli na anterolateralne i posterolateralne grane, koje dalje formiraju arterijsku mrežu u nivou dartos fascije. Samu dartos fasciju možemo posmatrati kao rešetku oko koje se uvijaju pomenuti arterijski sudovi. Aksijalna arterija pri svom putu kroz dartos fasciju daje grane koje formiraju subdermalni pleksus, koji vaskularizuje distalnu kožu penisa i prepucijum. Perforantne grane između pleksusa u dartos fasciji i dorzalne arterije obično su slabe i malobrojne. Tako hirurški klivaž između dartos i Buckove fascije ide kroz relativno avaskularni prostor, pa će pri pažljivoj preparaciji biti sačuvani magistralni arterijski sudovi. Pošto fascijalni pleksus predstavlja pravu nutritivnu potporu za penilnu kožu, fasciokutani flapovi koji se ovako formiraju predstavljaju aksijalne flapove. Ovakvi režnjevi mogu se relativno lako formirati i slobodno mobilisati. Arborizacija a. pudende externe prilikom ulaska u kožu penisa od lateralno ka medijalno nalaže formiranje široke baze ovih flapova u cilju prezervacije nutritivnih krvnih sudova. Velika peteljka flapa omogućava njegovu slobodnu mobilizaciju i transpoziciju čak do perinealne regije i proksimalne uretre. Aksijalne penilne arterije daju perforantne grane u distalnom delu koje prolaze kroz Buckovu fasciju i anastomoziraju se sa dorzalnim penilnim arterijama (Slika 9) (Perović i Radojičić, 2003).



Slika 9. Presek prikazuje vaskularizaciju kože penisa. Aksijalna penilna arterija daje perforantne grane u distalnom delu koje prolaze kroz Buckovu fasciju i anastomoziraju se sa dorzalnom penilnom arterijom (*Izvor: Quartey JKM. Microcirculation of penile and scrotal skin. In: Jordan GH, editor. Reconstruction for urethral stricture, Atlas of the urologic clinics of North America, vol. 5(1). Philadelphia: W.B. Saunders; 1997*)

Koža skrotuma ima dvostruku vaskularizaciju. Prednja strana snabdeva se skrotalnim granama arterije pudende externe, a zadnja strana skrotuma dobija vaskularizaciju od perinealnih arterija koji su grane arterije pudende interne.

Venska drenaža kože penisa počinje sitnim i iregularnim prepucijalnim venama i dobro razvijenim retrokoronarnim pleksusom lociranim između glansa i vrhova kavernoznih tela. Ovaj pleksus daje dva venska sliva duboki i površni - v. dorsalis mediana profunda et superfitalis. Duboka dorzalna vena ide u nivou Buckove fascije, a površna dorzalna vena prolazi kroz dartos fasciju (Slika 10). Najčešće nema većih komunikantnih venskih sudova između ova dva venska spleta, mada postoje slučajevi gde površne dorzalne vene nastaju direkto iz dubokih, a ne od retrokoronarnog venskog spleta. Površne dorzalne vene imaju varijabilan tok, tako da mogu imati i dorzolateralnu, lateralnu ili ventrolateralnu lokalizaciju. Pri bazi penisa ove se vene, u različitim anatomskim varijacijama, ulivaju u v. externu pudendu i dalje preko v. saphene u v. femoralis (Quartey, 1997).



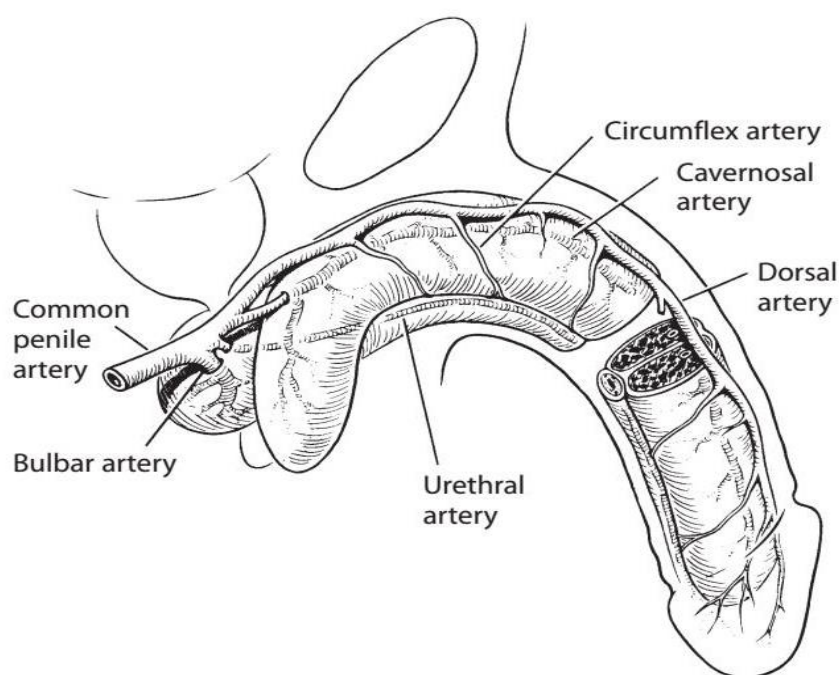
Slika 10. Venski drenažni sistem penisa (*Izvor: Quartey JKM. Microcirculation of penile and scrotal skin. In: Jordan GH, editor. Reconstruction for urethral stricture, Atlas of the urologic clinics of North America, vol. 5(1). Philadelphia: W.B. Saunders; 1997*)

Venski sudovi prednje strane skrotuma ulivaju se u v. pudendu externu, a vene zadnje strane skrotuma formiraju pleksus koji se prazni u v. perinelnis, koja se, nakon perforiranja perinealne membrane uliva u v. pudendu internu.

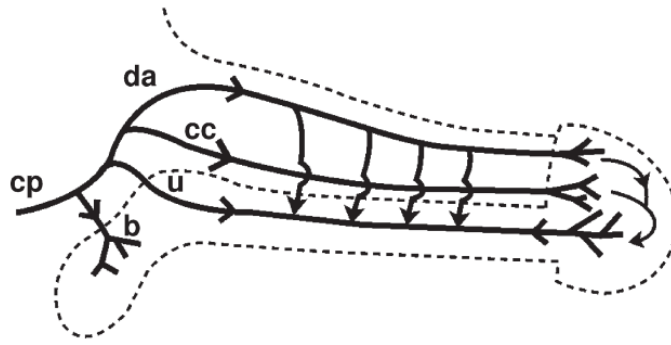
1.1.4. Vaskularizacija uretre

Uretra kao anatomski entitet poseduje dvostruku arterijsku vaskularizaciju što omogućava radikalnu mobilizaciju uretre, isecanje suženog dela i "end-to-end" anastomozu bez kompromitovanja vaskularizacije krajeva uretre. Arterija pudenda interna daje perinealnu arteriju i posteriornu skrotalnu arteriju. Perinealna arterija dalje postaje zajednička penilna arterija koja se grana na bulbarnu arteriju, uretralnu arteriju, dorzalnu arteriju penisa i kavernoenu arteriju. Zajednička arterija penisa i dorzalna arterija daju cirkumfleksne grane, a kavernoenu i spongiozno telo povezuju nestalni arterijski sudovi koji se nazivaju perforatori. Dorzalna arterija penisa daje grane za glans penisa, a nešto manje i kavernoenu arterija preko perforantnih sudova.

Odatle, retrogradnim tokom, krv ulazi u distalni deo spongioznog tela. Proksimalni deo spongioznog tela vaskularizovan je anterogradno preko bulbarne i uretralne arterije, a distalni deo retrogradno preko grana arterije dorzalis penis i, u manjoj meri, kavernozone arterije (Slika 11 i 12). Ovakva vaskularizacija omogućava uspešan ishod operacija nakon potpunog presecanja uretre. Uretralne arterije, kojih uglavnom ima dve, nemaju stalan tok, kako se ranije mislilo na "3 i 9 sati". Položaj ovih arterija varira celom cirkumferencom lumena uretre, a često mogu biti i locirane plitko ispod mukoze uretre (Chiou i sar.,1998). Zbog toga je važno da se procedure uretrotomije interne ne rade duboko, čime se izbegava opasnost povrede pomenutih arterija.



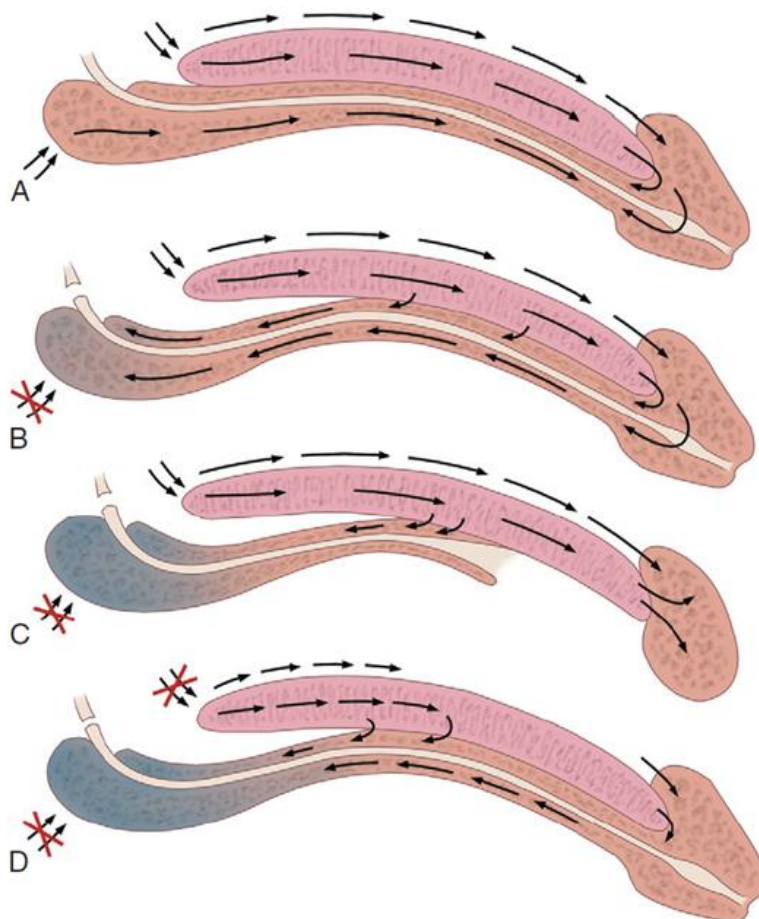
Slika 11. Grananje zajedničke penilne arterije. Dvostruka vaskularizacija uretre je očigledna: proksimalni deo snabdeven je preko a.bulbaris, a.urethrae i a.cirkumflexe, a distalni, retrogradno preko grana dorzalne arterije i perforatora kavernozone arterije (*Izvor: Quartey JKM. Microcirculation of penile and scrotal skin. In: Jordan GH, editor. Reconstruction for urethral stricture, Atlas of the urologic clinics of North America, vol. 5(1). Philadelphia: W.B. Saunders; 1997*)



Slika 12. Šematski prikaz dvostruke vaskularizacije uretre: cp-common penile; da-dorsalna arterija penisa; cc-centralna kavernoza arterija; u-uretralna arterija; b-bulbarna arterija. (Izvor: *Quartey JKM. Microcirculation of penile and scrotal skin. In: Jordan GH, editor. Reconstruction for urethral stricture, Atlas of the urologic clinics of North America, vol. 5(1). Philadelphia: W.B. Saunders; 1997*)

Pacijenti kod kojih je stenozе uretre udružena sa hipospadijom zahtevaju drugačiji pristup jer je kod njih uveliko kompromitovana vaskularizacija distalnog dela uretre zbog nedostatka adekvatnog spongioznog tela, a time i proksimalnog dela uretre zbog nedostatka retrogradnog toka krvi (Slika 13). Upravo zbog toga kod ovih pacijenata treba izbegavati potpuno presecanje uretre, odnosno treba težiti operacijama supstitucije uretre. Ukoliko postoji sumnja na povredu zajedničke penilne arterije treba sprovesti adekvatnu dijagnostičku proceduru (angiografiju), a zatim, ukoliko je potrebno, i hiruršku revaskularizaciju anastomozom sa donjom epigastričnom arterijom (Jordan, 2007).

Venska drenaža uretre istovetna je drenaži penisa, odnosno započinje bogatim retrokoronarnim pleksusom koji se nalazi u blizini pripoja vrhova kavernoza tela za glans, a zatim ide preko dorzalne vene, periuretralnih i cirkumfleksnih vena do bulbarnih vena i kavernoza vena, koje se zatim ulivaju u unutrašnje pudendalne vene, a odatle u unutrašnje ilijačne vene (Slika 10).



Slika 13. Principi anastomotske uretrorafije. A- u normalnoj anatomiji uretre i penisa postoji dvostruka vaskularizacija uretre: direktna preko bulbarnih arterija i retrogradna preko zajedničke penilne arterije i spongioznog tkiva glansa. B-Nakon resekcije uretre i presecanja bulbarne arterije, vaskularizacija bulbarne uretre počiva na retrogradnom toku krvi iz spongioznog tela. C-kod pacijenata sa hipospadijom nema spongioznog tela u distalnoj uretri, pa samom tim nepostoji ni retrogradni tok krvi, pa resekcija uretre rezultira nekrozom. D-ukoliko se izvede previše radikalna mobilizacija uretre, doćiće do oštećenja perforantnih grana i kao rezultat dolazi do nedovoljne retrogradne vaskularizacije uretre, što dovodi do nekroze. (Izvor: Yu G, Miller HC. *Critical operative maneuvers in urologic surgery*. Mosby, St. Louis 1996)

1.2. ETIOLOGIJA I PATOFIZIOLOGIJA STENOZE URETRE

1.2.1. Opšti pojmovi

Striktura uretre predstavlja suženje lumena uretre različitog stepena praćeno ožiljnim promenama u spongioznom tkivu (spongiofibroza). U anglosaksonskoj literaturi termin "stricture" odnosi se na pomenuti patološki entitet, a termin "stenosis" samo na suženje lumena uretre bez prateće spongiofibroze ili suženje onih delova uretre koji nemaju spongiozno telo (membranozna i prostatična uretra) (Latini i sar., 2014). S obzirom na etiološke i patofiziološke procese, konsenzusom je prihvaćeno je da se suženja prednje uretre nazivaju strikture (*engl. anterior urethral strictures*), a za promene u zadnjoj uretre koristi se termin disrupcija (*engl. posterior urethral disruption*) (Latini i sar., 2014).

Pravu incidencu stenoza uretre teško je odrediti. Prema nekim radovima incidenca stenoza uretre u SAD iznosi 0.9%, ali je pretpostavka da je incidenca znatno veća u nerazvijenim zemljama zbog češćih infekcija i traume (Anger i sar., 2010). Zapaženo je da poslednjih godina i u nerazvijenim zemljama dolazi do pada incidence stenoze uretre, najverovatnije zbog boljeg tretmana infekcija (Heyns i sar., 2012).

Prema lokalizaciji najčešće su stenoze bulbarne uretre (44-67%), zatim penilne (12-39%), kombinovano bulbarne i penilne (6-28%), meatalne (do 23%), membranozne (do 20%), pa prostatične (do 4%).

1.2.2. Etiološka klasifikacija

Stenoze uretre mogu biti stečene i, znatno ređe, urođene. Često se u posebnu grupu stenoza uretre ubrajaju one koje su nastale nakon operacija hipospadije.

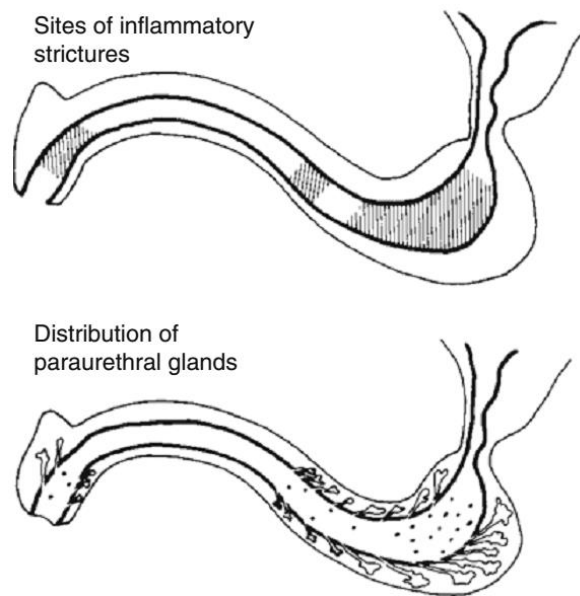
Etiološki, stečene stenoze uretre se dele na: idiopatske (34%), jatrogene (32%), inflamatorne (20%) i traumtske (14%) (Fenton i sar., 2005).

I - Idiopatske stenoze uretre su najčešće, jer se u više od jedne trećine svih slučajeva ne zna uzrok za nastanak stenoze. Pretpostavka je da pravi "okidač" može da bude previđena minorna trauma u dalekoj prošlosti kao npr. najahivanje na šipku ili sedište od bicikla (Baskin i McAninch, 1993; Park i McAninch 2004). Klinički nemanifestne infekcije takođe bi mogle da doprinesu oštećenju mukoze sa postepenim suženjem lumena uretre.

II - Inflamatorne stenoze nastaju prvenstveno kao posledica lichen sclerosus ili nakon infekcije izazvane gonokokom. *Lichen sclerosus* (LS) je predstavljen sklerozirajućim promenama koje se dešavaju na koži penisa i prepucijumu, zatim glansu, meatusu i mukozi prednje uretre. Pa prema tome, lichen sclerosus se može manifestovati kao fimozu, beličaste naslage na glansu, ali i kao stenoze meatusa uretre ili fosse navicularis. Ovaj etiološki faktor je najčešći inflamatorni uzrok stenoza meatusa i glanularne uretre, uz primetnu tendenciju porasta incidence poslednjih godina (Latini i sar., 2014). Prema zvaničnoj nomenklaturi termin lichen sclerosus treba da u potpunosti zameni prethodni - balanitis xerotica obliterans. Tačna etiologija ovog procesa ostaje nejasna, ali se smatra da su glavni etiološki faktori trauma, autoimuni poremećaj i infekcija (*Borrelia burgdorferi*) (Akpориaye i sar.,1997; Das i Tunuguntla, 2000). Proces formiranja specifičnih autoantitela na određene strukture kože (ekstracelularni matriks protein 1) može predstavljati patofiziološki mehanizam u nastanku promena karakterističnih za LS (Oyama i sar., 2003). Smatra se da je incidenca LS u zapadnim zemljama 1 na 300 do 1 na 1000 stanovnika, mada se predpostavlja da bi realna incidenca mogla biti znatno veća. (Wallace, 1971; Tasker i Wojnarowska, 2003).

Druge inflamatorne bolesti koje predstavljaju retke uzroke uretralnih stenoze su Reiterov sindrom (trijas: uretritis, konjuktivitis i artritis) i vitiligo.

Gonokokni uretritis kao uzroci stenoza uretre su najčešći u nerazvijenim zemljama, uz tuberkulozu i šistozomijazu koje se ne tako retko mogu sresti u endemskim područjima. Gonokokni uretritis dovodi do apscesa parauretralnih žlezda (Littreove žlezde) kojih najviše ima u bulbarnom delu, pa su u skladu s tim i postinflamatorne stenoze najčešće u tom delu (Slika 14) (Singh i Blandy, 1976).



Slika 14. Mesta karakteristična za postinflamatorne strikture odgovaraju mestima sa najvećim brojem parauretralnih (Littreovih) žlezdi (*Izvor: Brandes S, Morey AF. Advanced Male Urethral and Genital Reconstructive Surgery, Springer Science Business Media, New York, 2014*)

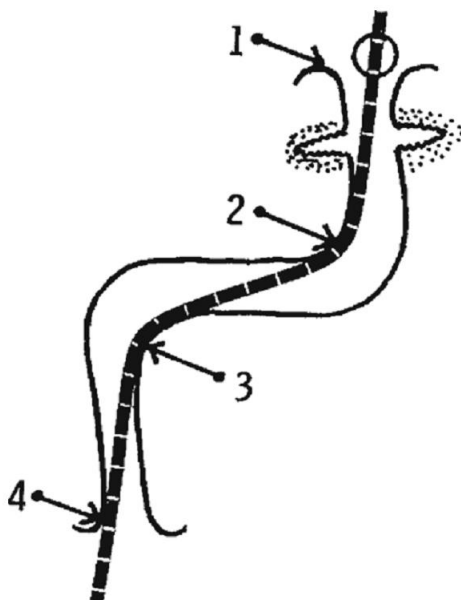
Do danas nije potpuno razjašnjena moguća povezanost stenoze uretre sa uretritisima izazvanih hlamidijom ili ureaplazmom. Određene studije su čak pokazale da infekcija navedenim mikroorganizmima ne dovodi do oštećenja urotela, a samim tim niti do potencijalnih stenoza uretre (Martinelli i sar., 1999).

III - Jatrogene procedure uzrok su svake treće stenoze uretre (32%). Kao najčešći jatrogeni faktori navode se: transuretralne resekcije (41%), produžene kateterizacije (37%), cistoskopije (13%), operacije hipospadije (6%), radikalne prostatektomije (3%) (Elliot i Brandes, 2013).

Striktore se mogu javiti nakon obične cistoskopije, a čak 3% pacijenata nakon transuretralne resekcije prostate (TURP) zbog benigne hiperplazije prostate (BPH) razviće stenozu uretre kao komplikaciju procedure (McConnell i sar., 1994).

Jatrogene stenoze uretre mogu nastati zbog direktne traume nanesene instrumentom ili kateterom, zbog kompresije na tkivo sa posledičnom ishemijom, ili zbog inflamacije uzrokovane kontakom uretere sa kateterom u toku produžene kateterizacije. Tipične lokalizacije za jatrogene povrede uretre su vrat bešike, membranozna uretra sa proksimalnim bulbusom, penoskrotalni ugao, meatus sa fossom navicularis (Slika 15). Ovo su mesta gde je uretra sužena, gde postoje

prirodne krivine ili gde je uretra fiksirana za okolne strukture (Edwards i sar., 1983). Zbog velike učestalosti nastanka oštećenja uretre tokom produžene kateterizacije izuzetno je važno savetovati korišćenje kvalitetnijih (silikonskih) katetera, kao i zamenu transuretralnog katetera sa suprapubičnom drenažom ukoliko je potrebna duža kateterizacija. Veliki i grubi endoskopski instrumenti treba da ustupe mesto savremenim optičkim instrumentima malog kalibra.



Slika 15. Šematski prikaz najčešćih lokalizacija jatrogenih striktura: 1-vrat bešike, 2-membranозна uretra, 3-penoskrotalni ugao, 4-meatus uretre. (Izvor: Edwards LE, Lock R, Jones P. Post catheterization urethral strictures. A clinical and experimental study. Br J Urol. 1983;55:53–6.)

IV - Traumatske stenozе uretre najčešće nastaju kao posledica direktne mehaničke traume u vidu najahivanja na čvrst predmet. Poseban entitet predstavljaju ruptуре posteriorne uretre koje nastaju kao posledica snažne traume praćene frakturom pelvičnih kostiju i kidanja uretre zbog čvrstih pripoja na pelvičnom prstenu. Osim mehaničke traume, uretra može da pretrpi i termičku, hemijsku i radijacionu povredu.

Mehanička trauma može da bude nepenetrantna, penetrantna, amputacija i avulzija (Schlossberg, 2006).

Nepenetrantne povrede u vidu tupe traume penisa, kontuzije ili frakture kavernoznih tela dovode do oštećenja uretre i tkiva penisa bez povrede kože. Ukoliko dođe do navedenih povreda

uvek treba ispitati mogućnost udružene povrede uretre. Fraktura penisa se dešava u toku seksualnog odnosa, a može da bude potpuna, sa rupturom oba sloja tunike albuginee i Buckove fascije, ili nepotpuna, sa rupturom samo jednog sloja tunike albuginee ili oba sloja tunike, ali bez oštećenja Buckova fascije. U zavisnosti od tipa frakture pacijent ima tipičnu simptomatologiju: kod potpune ruptore odmah dolazi do jakog bola, velikog otoka i deformiteta penisa, a često i uretroragije, a kod nepotpune ruptore pacijent ima samo minimalan otok, sa ekhimoza kože. Bez obzira na diskretne inicijalne simptome ovi pacijenti kasnije mogu razviti lateralnu kurvaturu, induraciju i oslabljenu erekciju. Kod svih pacijenta sa frakturom penisa treba misliti na mogućnost povrede uretre i sprovesti ciljano ispitivanje ili kliničko praćenje u cilju pravovremne dijagnostike povrede uretre ili posledične stenozе.

Penetrantne povrede podrazumevaju povredu elemenata penisa i uretre sa povredom kože. Manje povrede se odmah mogu tretirati debridmanom i rekonstrukcijom povređenih tkiva, a veće povrede i laceracije zahtevaju suprapubičnu derivaciju i odloženu reparaciju.

Amputacije i semiampucacije treba rešavati mikroskopskom replantacijom ukoliko je to moguće, međutim mnogo češće se zbog masivne traume pribegava parcijalnoj penektomiji i kasnijoj rekonstrukciji.

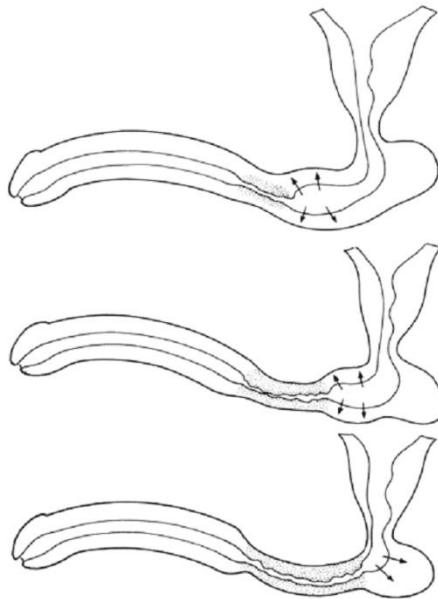
Avulzije nastaju karakterističnim mehanizmom povlačenja, najčešće u toku korišćenja industrijske ili poljoprivredne mašinerije. Tom prilikom povrede su često masivne, sa potpunom emaskulinizacijom (Schlossberg, 2006).

Učestalost pojedinih faktora u nastanku stenozа uretre zavisi i od starosti pacijenta, tako da kod pacijenata mlađih od 45 godina vodeći uzrok predstavljaju hipospadija i trauma, a kod starijih od 45 godina stenozе uretre najčešće nastaju kao posledica transuretralnih procedura (Lumen i sar., 2009). Pored starosne dobi, zapaženo je da stepen razvijenosti određene zemlje bitno određuje učestalost pojedinih etioloških faktora, tako da su u razvijenim zemljama najčešće idiopatske ili jatrogene stenozе, a u nerazvijenijim stenozе izazvane infekcijom ili traumom. (Essiet i sar., 2007; Hagos, 2008; Heyns i sar., 2012)

Prema navedenim podacima može se zaključiti da faktori rizika za nastanak stenozе uretre predstavljaju godine, preležane seksualno prenosive bolesti, niži socioekonomski status, postojanje karcinoma prostate, postojanje lichen sclerosus (Rourke, 2014).

1.2.3. Patofiziološki mehanizmi

Patofiziološki mehanizmi nastanka stenozе uretre podrazumevaju inflamatorno ili traumatsko oštećenje mukoze i spongioznog tela koje dovodi do spongiofibroze u afektiranom delu, nekomplijantnosti uretre, sa definitivnim suženjem lumena uretre. Daljom evolucijom dolazi do ekstravazacije inficiranog urina u parauretralne (Littreove) žlezde prestenotično, pod visokim pritiskom, zatim formiranje upale i apscesa pomenutih žlezda (tzv. litritis) koji se završava progresivnim fibroznim ožiljavanjem (spongiofibrozom) sa suženjem lumena uretre. Na ovaj način inicijalno kraće stenozе mogu dovesti do ožiljnog suženja uretre u mnogo dužem segmentu ("creep-up") (Slika 16) (Blandy i Fowler, 1996).



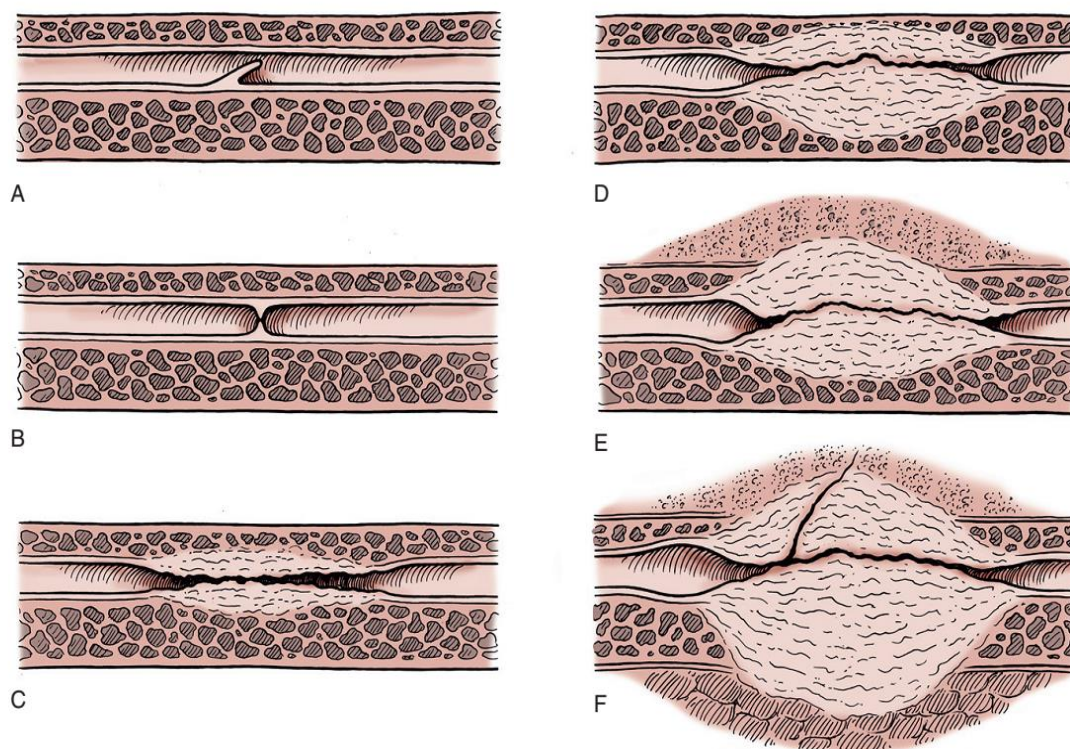
Slika 16. Patofiziološki mehanizam proširenja inicijalno kratke strikture. Prestenotično dolazi do ekstravazacije inficiranog urina u parauretralne žlezde, sa posledičnom inflamacijom i spongiofibrozom. (Izvor: Blandy JP, Fowler C. *Urethra and penis inflammation*. In: *Urology*. Oxford: Blackwell Science; 1996. 477)

U toku evolucije dolazi do burnih histoloških promena u mukozi i spongioznom telu uretre. Najveći deo mukoze uretre građen je od pseudoslojevitog cilindričnog epitela. Iza bazalne membrane nalazi se vezivno tkivo spongioznog tela koje je prožeto vaskularnim sinusoidima i

glatkom muskulaturom. Vezivno tkivo grade fibroblasti i ekstracelularni matriks sačinjen od kolagena, elastičnih vlakana, proteoglikana i glikoproteina (Elliot i Brandes, 2014).

Najznačajnije promene tokom razvoja strikture uretre dešavaju se upravo u vezivnom tkivu spongioznog tela uretre, gde dolazi do gubitka odnosa između glatke muskulature, ekstracelularnog matriksa i vaskularnih sinusoida. Menja se struktura kolagena, u smislu povećanja kolagena tipa III na račun kolagena tipa I, a osim toga povećava se ukupan broj kolagenih vlakana, a opada količina elastičnih vlakana, što sve rezultira smanjenim elasticitetom periuretralnog tkiva i manjom komplijantnošću uretre (Singh i Blandy, 1976; Baskin i sar., 1993; Bastos i sar., 2004; Calvacanti i sar., 2007) .

Gradacija stepena uretralne strikture predstavljena je i opisana na slici 17 (Schlossberg i Jordan, 2005).



Slika 17. Gradacija stepena uretralne strikture: A-nabor mukoze, B-„iris“ suženje, C- kompletno suženje sa početnom spongiofibrozom, D-spongiofibroza zahvata celo spongiozno telo, E-inflamacija i fibroze se širi van spongioznog tela, F-kompleksna striktura sa fistulom (Izvor: Schlossberg SM, Jordan GH. Urethral stricture. In: Rakel RE, Bope ET, editors. *Conn's current therapy*. Amsterdam: Elsevier; 2005)

1.3. DIJAGNOSTIKA

1.3.1. Anamneza i klinički pregled

U anamnezi treba utvrditi eventualno postojanje nekog od prethodno navedenih etioloških faktora. Nažalost, u velikom broju slučajeva, u više od jedne trećine, nije moguće utvrditi etiološki faktor. Tipična klinička prezentacija pacijenta sa stenozom uretre uključuje klasične simptome donjeg urinarnog trakta (LUTS – lower urinary tract symptoms): odloženo započinjanje mokrenja, napinjanje, tanak mlaz, nepotpuno pražnjenje, često mokrenje, noćno mokrenje i retencija urina. Takođe može postojati i postmikciono kapljanje, urinarne infekcije, hematurija, bol u maloj karlici i inkontinencija. U zapuštenim slučajevima mogu se javiti i periuretralni apscesi, krivljenje penisa i bubrežna insuficijencija.

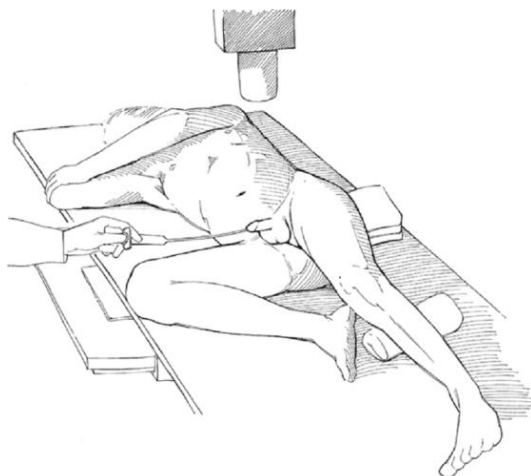
Diferencijalno u obzir dolaze opstruktivne i funkcionalne smetnje u praženju urina. U prvom redu može postojati benigna hiperplazija prostate, zatim kalkuloza uretre, tumori uretre, a od funkcionalnih razloga najčešće postoji disfunkcionalno mokrenje kod Hinmanovog sindroma ili slabost detruzora.

Inspekcija penisa može biti nesignifikantna, ali se nekad može verifikovati lichen sclerosus, ureterokutana fistula, ožiljak od hipospadije, dislokacija meatusa. Palpacijom se često utvrdi postojanje induracije uretre na mestu stenoze zbog prateće spongiofibroze. U težim slučajevima moguće je videti i ventralnu kurvaturu penisa zbog ožiljne izmenjenosti dužeg segmenta uretre. Takođe, suprapubični globus ukazuje na retenciju urina najčešće izazvanu infravezikalnom opstrukcijom. U zapuštenim slučajevima moguće je videti i palpirati periuretralne apscese i flegmone genitalne regije.

1.3.2. Kontrasne metode

Retrogradna uretrografija i mikciona cistouretrografija (antegradna uretrografija) predstavljaju zlatni standard u dijagnostici suženja uretre. Rendgen metode u vizulizaciji uretre poznate su više od sto godina (Cunningham, 1910). Navedenim metodama može se utvrditi

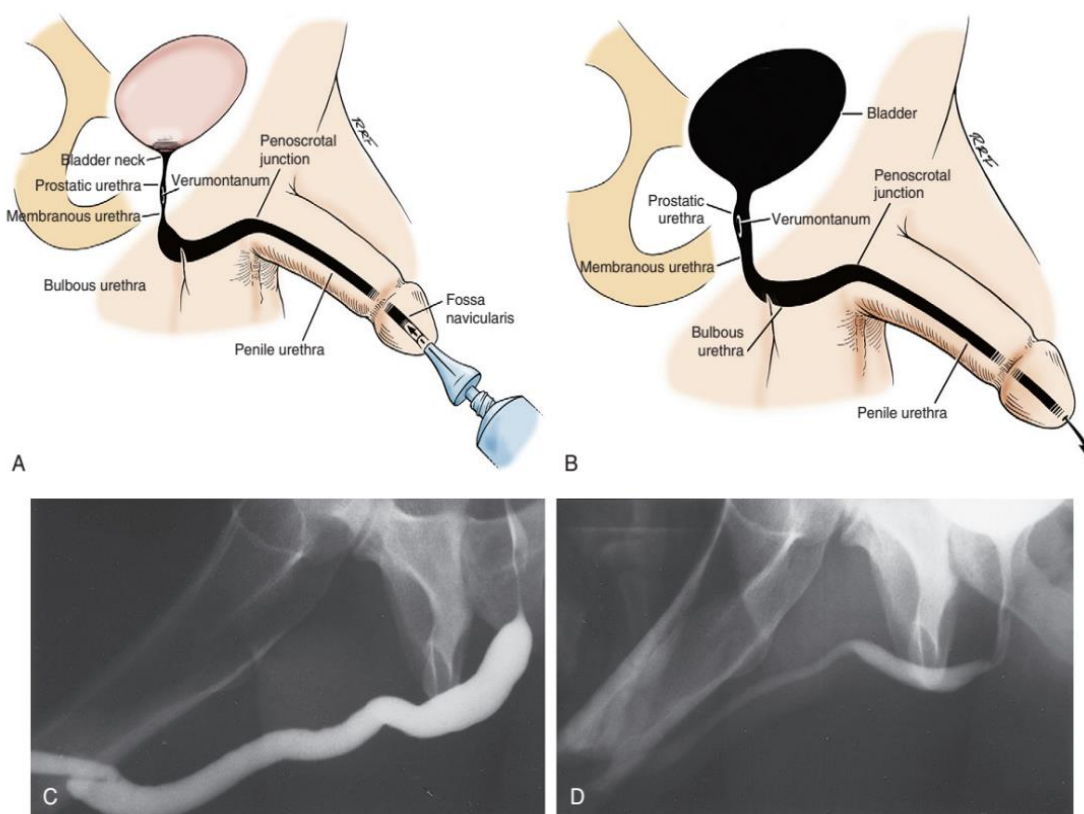
prisustvo stenoze, njena lokalizacija, broj, stepen i dužina stenoze. Osim toga može se utvrditi i prisustvo kalkulusa uretre, fistule, ili false route. Često su samo navedene kontrastne metode, uz anamnezu i klinički pregled, dovoljne za postavljanje prave dijagnoze i utvrđivanje plana lečenja. Retrogradna uretrografija se izvodi sa pacijentom u polukosom položaju, sa donjom nogom polusavijenom i penisom blago povučenim (Slika 18).



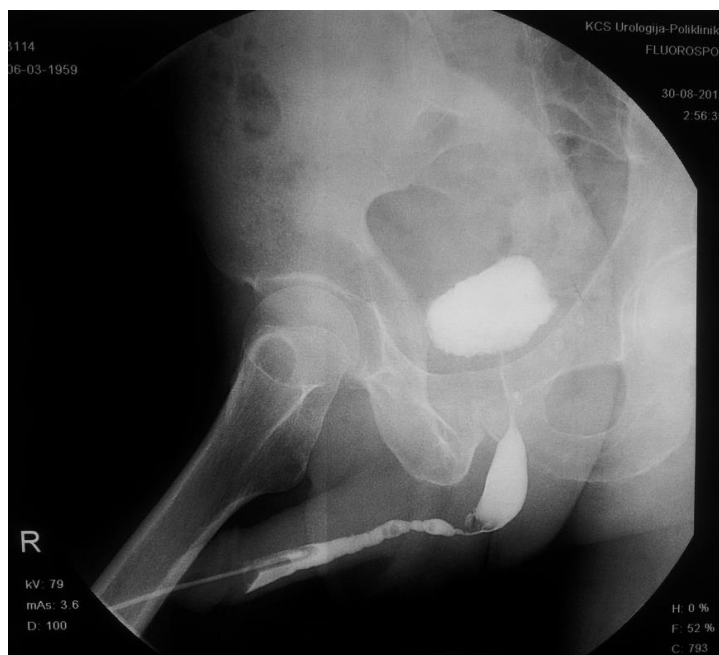Slika 18. Pravilno pozicioniranje pacijenta za retrogradnu uretrografiju od velikog je značaja za dobijanje validnog snimka. (Izvor: Armenakas NA, McAninch JW. *Acute anterior urethral injuries: diagnosis and initial management*. In: McAninch JW, editor. *Traumatic and reconstructive urology*. Philadelphia: Saunders; 1996; p547)

Pre ubrizgavanja kontrasta napravi se tzv. scout snimak da bi se utvrdila adekvatna pozicija pacijenta i eventualno prisustvo kalkuloze uretre. Nakon dezinfekcije sterilni kateter se uvodi u distalni deo uretre i pod umerenim pritiskom instilira se 10-20 ml kontrastnog sredstva uz istovremeno upotrebu RTG skopije. Lubrikantni gel ne treba upotrebljavati jer može dovesto do neadekvatne vizuelizacije uretre (Colapinto i McCallum, 1979). Na ovaj način vizuelizuje se cela penilna uretra, penoskrotalni ugao koji se može prikazati kao blaga krivina i predstavlja prelaz ka široj bulbarnoj uretri, zatim normalno suženi membranozni deo, i na kraju prostatični deo uretre (Slika 19, 20). Blagi defekt u punjenju kontrasta može normalno predstavljati verumontanum u prostatičnom delu uretre. Osim toga, musculus compressor nuda može dati vizuelno suženje proksimalnog dela bulbarne uretre, a ustvari predstavlja normalnu identaciju koju formira distalni deo bulbospongioznog mišića. Punjenje Cowperovih žlezda kontrastnim sredstvom

najčešće predstavlja znak distalne opstrukcije. Senzitivnost retrogradne uretrografije je 75-100%, a specifičnost 72-97% (Andersen i sar., 1987; Choudhary i sar., 2004; Peskar i Perovic, 2004; Mahmud i sar., 2008). Retrogradnom uretrografijom ne može se utvrditi postojanje i obim spongiofibroze. Komplikacije retrograde uretrografije su infekcije i reakcija na kontrastno sredstvo. Ukoliko postoji potpuni prekid kontinuiteta uretre, RU ne može prikazati dužinu obliterisanog segmenta uretre, ali se tada kombinuje sa anterogradnom uretrografijom.



Slika 19. Radiografsko prikazivanje lumena uretre. A-izvođenje retrogradne uretrografije, B-izvođenje mikcione (anterogradne uretrografije), C-normalan izgled uretre na retrogradnoj uretrografiji, D-normalan izgled uretre na antegradnoj uretrografiji. (Izvor: Jordan GH, McCammon. *Urethral Stricture Disease*. In: McDougal WS, Wein AJ, Kavoussi LR, Novick AC, Partin AW, Peters CA, Ramchandani P. *Campbell-Walsh Urology 10th ed*. Philadelphia: Saunders, 2011)



Slika 20. Retrogradna uretrografija prikazuje stenoze u penilnom i prebulbarnom delu uretre. Vizuelizuje se i prestenotična dilatacija uretre.

Mikciona cistouretrografija (MCUG), odnosno anterogradna uretrografija je odlična metoda za prikazivanje vrata bešike i posteriorne uretre. Prilikom MCUG, kontrast može biti instiliran u bešiku retrogradno, ukoliko postoji komunikacija, ili putem suprapubičnog katetera (cistofiks). Retko, kontrast može da bude aplikovan i intravenskim putem. Prilikom mokrenja kontrast ispunjava prostatičnu i membranoznu uretru koje se proširuju, tako da konus bulbarne uretre postaje manje uočljiv. Antegradna uretrografija je neizostavna procedura u toku dijagnostike obliterativnih striktura uretre, u cilju prikazivanja proksimalnog segmenta uretre. Vizuelizacija vrata bešike i posteriorne uretre izuzetno je važna kod procene distrakcionog defekta nakon rupture posteriorne uretre. Otvoren vrat mokraćne bešike na cistografiji ima dijagnostički i prognostički značaj, jer ukazuje na veliku mogućnost trajne inkontinencije (Iselin i Webster, 1999). Ukoliko se na uretrografiji prikažu i Littreove žlezde može se zaključiti da postoji uretritis i stenoza uretre, a takođe se ponekad može i uočiti fiziološko suženje od strane musculus compressor nuda, slično nalazu na retrogradnoj uretrografiji. Iregularna kontura mokraćne bešike, ponekad sa divertikulumima, kao i dilatirana prostatična uretra sa prikazanim duktusima ukazuju na postojanja dugotrajne i snažne stenoze uretre.

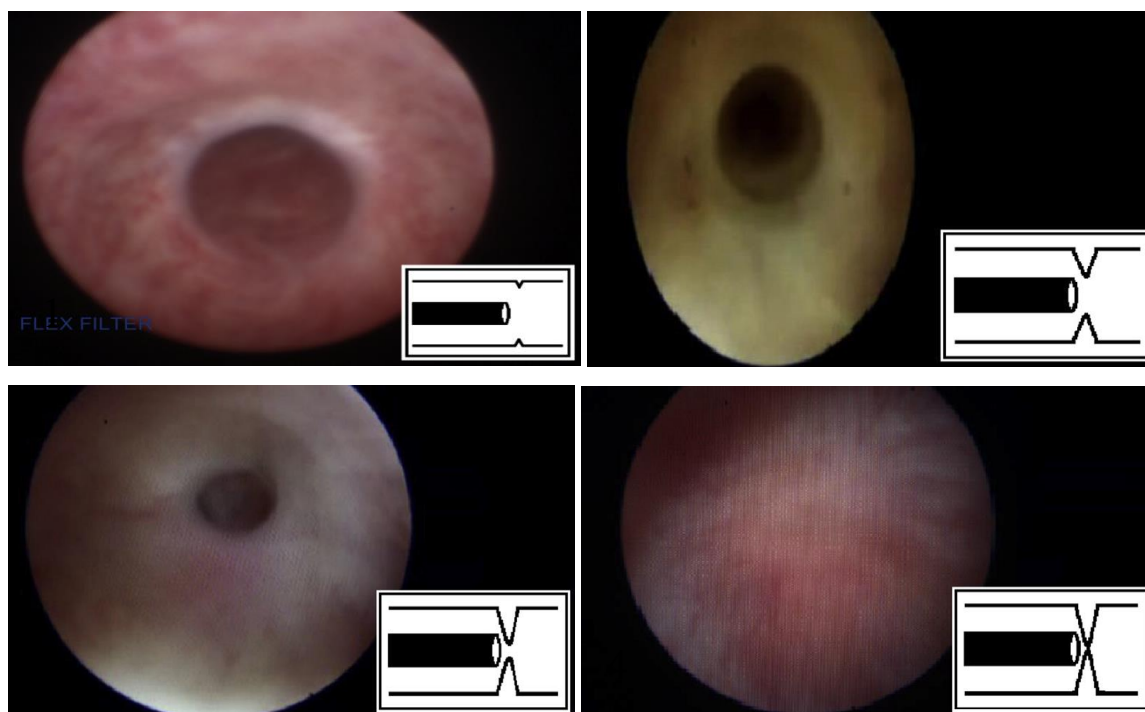
1.3.3. Endoskopija

Informacije dobijene uretrocistoskopskim pregledom mogu biti od velikog dijagnostičkog, terapijskog i prognostičkog značaja. Prema nekim autorima uretrocistoskopija predstavlja zlatni standard za potvrdu ili isključenje postojanja stenoze (Andersen i sar., 1987; Choudhary i sar., 2004; Mahmud i sar., 2008). Međutim, često nije moguće samo endoskopskim posmatranjem utvrditi tačnu dužinu i lokalizaciju strikture, posebno ukoliko su većeg stepena. Korišćenje fleksibilnih endoskopa olakšalo je ovu proceduru, a upotreba pedijatrijskih optičkih instrumenata omogućava prolazak kroz sužene delove uretre i smanjuje rizik od traume već oštećene uretre. Pojedini autori smatraju da je endoskopija senzitivnija u otkrivanju stenoza od drugih metoda kao što je urofloumetrija (Goonasinghe i sar., 2002). Cistoskopija kroz cistostomu može da se kombinuje sa retrogradnom uretrografijom, što može dati precizan podatak o distrakcionom defektu kod ruptуре posteriorne uretre. Naime, neki pacijenti nisu u mogućnosti da voljno relaksiraju vrat bešike prilikom MCUG, pa distrakcioni defekt izgleda nerealno veći (Angermeier i sar., 2014). Pored ostalog, cistoskopijom se mogu dobiti podaci o stanju vrata mokraćne bešike, postojanju defekta sfinktera ili ožiljnih promena, što direktno ukazuje na mogućnost postoperativne inkontinencije (Iselin i Webster 1999; Hosseini i sar. 2006).

U pokušaju da se kvantifikuje stepen suženja uretre prema endoskopskom nalazu Purohit i Blaivas su 2010 publikovali stejdžing sistem prema endoskopskom nalazu (Slika 21, Tabela 1) (Purohit i sar., 2014).

Tabela 1. Step en stenoze uretre prema endoskopskom nalazu (Purohit-Blaivas sistem)

Step en	Endoskopski nalaz
(Step en 0)	(Nema stenoze, normalan lumen uretre)
Step en 1	Postoji suženje, ali se lako prolazi cistoskopom 16Ch
Step en 2	Dilatacija zida je neophodna prilikom prolaska cistoskopa
Step en 3	Prolazak cistoskopa je nemoguć, ali se vizuelizuje lumen uretre
Step en 4	Ne vizuelizuje se lumen uretre

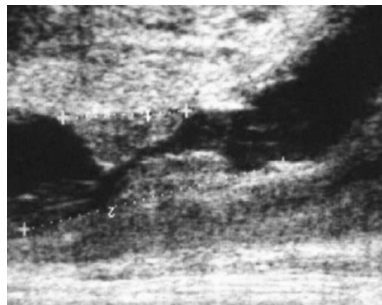


Slika 21. Sistem gradiranja stenozе uretre prema endoskopskom nalazu (*Izvor: Purohit RS, Blaiwas JG, Weinberger JM, Deibert CM. A new staging system for anterior urethral strictures, Urology Practice, 2014;1(1),35–39*)

1.3.4. Ultrazvuk

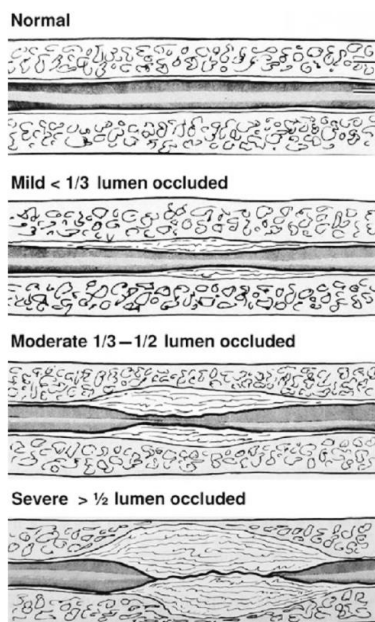
Ultrasonografski pregled uretre ne predstavlja rutinsku imidžing tehniku kod stenozе uretre. Međutim, određene studije pokazale su veliku senzitivnost (66-100%) i specifičnost (97-98%) ove metode u otkrivanju i proceni stenozе prednje uretre (McAninch i sar., 1988). U tu svrhu koristi se linearna sonda (7.5MHz), i uretra pregleda u longitudinalnoj i aksijalnoj ravni, a u toku pregleda se intrauretralno instilira fiziološki rastvor. Osim za procenu dužine strikturе locirane u prednjoj uretri, ultrazvuk je koristan u proceni stepena spongiofibroze, eventualnog postojanja „false route“ ili kalkulusa uretre (Slika 22). Procena obima i dužine spongiofibroze moguća je ultrasonografskim pregledom, a dobijeni podaci imaju veliki prognostički značaj. (Pushkarna i sar., 2000; Choudhary i sar., 2004; Eaton i Richenberg 2005). U studijama u kojima se poredi retrogradna uretrografija i ultrasonografija navodi se da su obe ove metode podjednako efikasne

u određivanju dužine stenoze i da je optimalno korišćenje obe ove komplementarne metode u cilju postavljanja preciznije dijagnoze (Peskar i Perovic, 2004).



Slika 22. Ultrazvučni prikaz strikture bulbarne uretre sa izraženom spongiofibrozom. (Izvor: Dahiya N, Menias CO, Siegel CL. *Imaging of the male urethra*, In: Brandes S, Morey AF. *Advanced Male Urethral and Genital Reconstructive Surgery*, Springer Science Business Media, New York, 2014;60)

Chiou je, rukovodeći se navodima McAnincha, formirao klasifikaciju striktura uretre prema ultrazvučnom nalazu. Blaga striktura ima okludirano manje od 1/3 lumena, umerena od 1/3 do 1/2 lumena, a teška više od 1/2 lumena (Slika 23).



Slika 23. Ultrazvučna klasifikacija stenoze uretre. (Izvor: Chioi RK, Anderson JC, Tran T, et al. *Evaluation of urethral strictures and associated abnormalities using high resolution and color Doppler ultrasound*. *Urology*. 1996;47:102-7.)

Veliki praktični značaj u brzom preoperativnoj evaluaciji i postoperativnom praćenju ima i ultrazvučno merenje rezidualnog urina nakon spontanog mokrenja.

Nedostatke ultrasonografije predstavljaju slaba mogućnost prikazivanja posteriorne uretre, kao i subjektivnost nalaza koji uveliko zavisi od iskustva sonografiste.

1.3.5. Magnetna rezonanca i kompjuterizovana tomografska uretrografija

Magnetna rezonanca (MR) se koristi u cilju prikazivanja periuretralnih mekih tkiva. Prednosti u odnosu na ultrazvuk je kvalitetniji prikaz anatomskih detalja i mogućnost vizuelizacije posteriorne uretre. Davanje kontrasta pomaže prikazivanju aktivne periuretralne inflamacije. Sagitalni presek se koristi za vizualizaciju prednje, a aksijalni i koronarni zadnje uretre. Dodatna prednost MR dijagnostike predstavlja prikazivanje stanja male karlice nakon masivnih povreda. Tada je moguće videti lokalizaciju prostate i veličinu pelvičnog hematoma. Mogućnost vizuelizacije i preciznog merenja distarkcionog defekta uretre nakon frakture karlice sa rupturom uretre, predstavlja najveću prednost MR dijagnostike. (Dixon i sar., 1992; Koraitim i Reda 2007; Oh i sar. 2010)

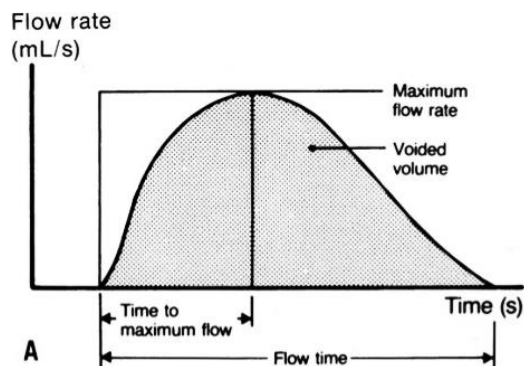
S druge strane činjenica je da se MR retko koristi u dijagnostici striktura uretre zbog toga što je skupa, često nije dostupna, i uglavnom ne obezbeđuje bitne podatke koje bi usmeravale način lečenja, u odnosu na konvencionalne metode prikazivanja uretre, posebno ukoliko je reč o stenozama prednje uretre.

Kompjuterizovana tomografska (CT) uretrografija se retko koristi u dijagnostici stenozе uretre. Prednosti ove metode ogledaju se u boljem prikazivanju anatomskih detalja, mogućnosti trodimenzionalnog prikaza defekta uretre, mogućnosti prikazivanja false route, fistula i divertikuluma. Osnovna indikacija bila bi procena anatomskih odnosa kod frakture karlice sa rupturom posteriorne uretre. (El-Kassaby i sar., 2003)

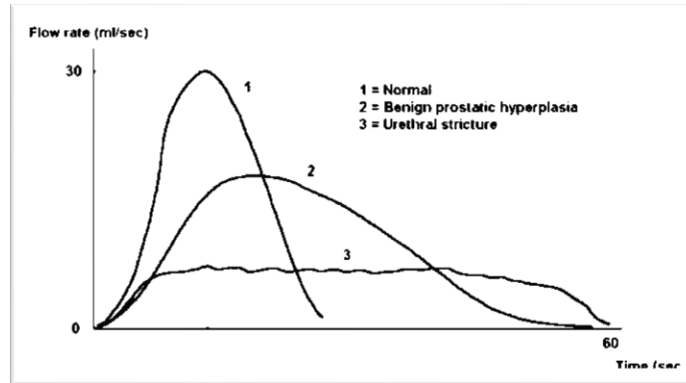
S druge strane, brojni su nedostaci CT uretrografija: ne dobijaju se informacije bitno drugačije od informacija dobijenih konvencionalnim metodama, postoji mogućnost nefrotoksičnosti i alergije na kontrast i višestruko se povećava doza zračenja.

1.3.6. Urofloumetrija

Urofloumetrija (uroflowmetry) predstavlja metod kojim se meri nekoliko parametra prilikom spontanog mokrenja u posudu povezanu sa kompjuterskim sistemom. Tom prilikom može se dobiti nekoliko značajnih parametara: brzina mokrenja, odnosno protekli volumen urina u jedinici vremena, ukupna količina izmokrenog urina, vreme za koje je izmokren (Slika 24). Najinformativniji pokazatelji su maksimalni protok (Q_{max}) i oblik krivulje mokrenja (Slika 25). Urofloumetrija nije pouzdana kao jedina metoda u dijagnostici stenozе uretre, jer su rezultati nespecifični (Erickson i sar., 2010). Patološke vrednosti urofloumetrije, osim kod stenozе uretre, mogu se videti i kod svih oblika infravezikalne opstrukcije, kao što je BPH, karcinom prostate, kalkulusi uretre, tumori uretre, zatim kod infekcija urotrakta, neurogenih poremećaja mokraćne bešike i sl. Bez obzira na navedeno, urofloumetrija predstavlja korisnu, jednostavnu i neinvazivnu metodu koja je posebno korisna u postoperativnom praćenju jer može ukazati na potrebu dopunske dijagnostike i pre pojave karakterističnih simptoma. Urofloumetrija je prihvaćena kao izuzetno korisna metoda tokom praćenja pacijanta operisanih zbog hipospadije (Garibay i sar., 1995). Konačno, urofloumetrija se koristi kao dopuna imidžing tehnikama, tokom dijagnostike stenozе uretre, ali nikako ne može biti jedina metoda za potvrdu ili isključenje dijagnoze strikture uretre (Angermeier i sar. 2014).



Slika 24. Urofloumetrijom dobijamo: maksimalnu brzinu mokrenja, prosečnu brzinu mokrenja, ukupno izmokreni volumen, volumen izmokren do maksimalne brzine i ukupno vreme mokrenja. (Izvor: <http://image.slidesharecdn.com/evaluationofthepatientwithbph-140527114809>)



Slika 25. Tipični oblici krivulje mokrenja dobijeni urofloumetrijom: 1. normalan oblik, 2. benigna hiperplazija prostate, 3. striktura uretre.

(Izvor: <http://image.slidesharecdn.com/evaluationofthepatientwithbph-140527114809>)

1.3.7. Simptom skor sistem

Simptom skor sistem predstavlja zvaničnu skalu simptoma određene bolesti ili poremećaja, kojim se na najlakši i najbrži način vrši skrining, postavlja dijagnoza, prati dinamika bolesti i predlaže adekvatna terapija. Zvanično u kliničkoj praksi primenjuju se dva simptom skor sistema: AUA-SI (American Urological Association Symptom Index i IPSS (International Prostate Symptom Score) (Tabela 2). Ovi skor sistemi su standardizovani, validni, međunarodno prihvaćeni i reproducibilni instrumenti u proceni simptoma donjeg urinarnog trakta (LUTS) (Barry i sar., 1992; Barry i sar., 1992). Ovi instrumenti pored svoje dobrih strana: neinvazivnosti, jednostavnosti, mogućnosti kvantifikacije i praćenja poremećaja i rezultata lečenja; imaju i nedostatke, u prvom redu nedovoljne specifičnosti. Brojni poremećaji u donjem urinarnom traktu, kao što su upale, kalkulusi, maligniteti, strikture, daju slične tegobe, pa njihovo diferenciranje jednostavno nije moguće korišćenjem pomenutih simptom skor sistema (Chancellor i sar., 1994; Yalla i sar., 1995; Ko i sar., 1995).

Slično urofloumetriji, simptom skor sistemi mogu biti upotrebljeni u toku dijagnostike samo ukoliko su praćeni adekvatnim imidžing tehnikama. Samo simptom skor sistemi nemaju mogućnost potvrde ili isključena dijagnoze strikture uretre. S druge strane, urofloumetrija i skor sistemi mogu jednostavno i efikasno da se koriste u praćenju pacijenta nakon operacije stenozе uretre (Angermeier i sar. 2014).

Tabela 2. Primer simptom skor sistema - IPSS*. Prikazani upitnik se koristi za kvantifikaciju opsturktivnih i iritativnih tegoba kod hiperplazije prostate, ali može biti upotrebljen i u proceni opstrukcije kod strikture uretre.

Pitanje:	Odgovor:					
	Nikad	Manje od 1 u 5 mokrenja	Manje od polovine slučajeva	Približno polovina slučajeva	Više od polovine slučajeva	Skoro uvijek
U toku prošlog mjeseca koliko puta ste imali:						
1.Osjećaj nepotpunog pražnjenja bešike	0	1	2	3	4	5
2.Mokrenje u intervalu manjem od 2h	0	1	2	3	4	5
3.Isprekidano mokrenje (prekid mlaza)	0	1	2	3	4	5
4.Nedovoljno mokrenje (napor da odložite mokrenje)	0	1	2	3	4	5
5.Slab mlaz mokraće	0	1	2	3	4	5
6.Naprezanje, napinjanje pri mokrenju	0	1	2	3	4	5
7. Potrebu da mokrite u toku noći	Nijednom	Jednom	2 puta	3 puta	4 puta	5 ili više puta
	0	1	2	3	4	5

Pitanje 8. Kvalitet života zbog urinarnih simptoma:

„Kako biste se osjećali kada bi vaši sadašnji problemi sa mokrenjem ostali isti do kraja života?“

Odgovori:

Odlično	Zadovoljno	Uglavnom zadovoljno	Djelimično zadovoljno	Uglavnom nezadovoljno	Nesretno	Užasno
0	1	2	3	4	5	6

Ukupni skor (IPSS*) ukazuje na težinu simptoma

IPSS	Težina simptoma	Opis simptoma
0-7	Blag	Male smetnje, prihvatljiv urinarni protok, slab rezidualni volumen
8-19	Umjeren	Smetnje, reduciran rezidualni volumen, bez dokaza komplikacija
> 20	Težak	Komplikacije, opstrukcija

*IPSS - International Prostate Symptom Score

1.4. LEČENJE STENOZE URETRE

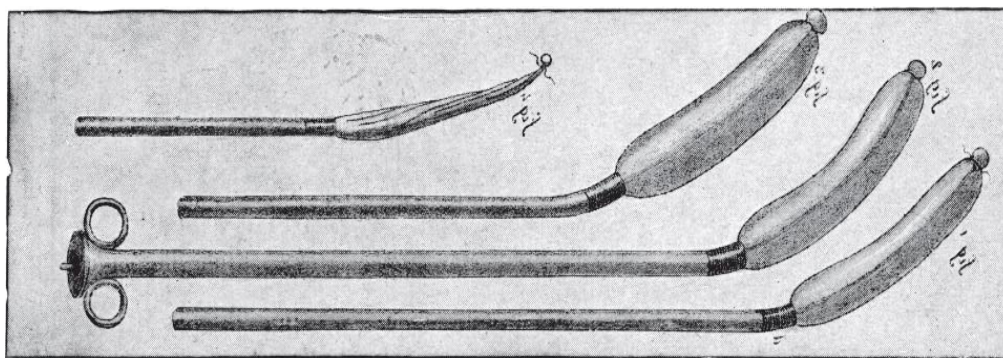
1.4.1. Prikaz razvoja operativnih tehnika

Tretman stenoza uretre datira vekovima unazad. Prvi podaci o tome kako se tretira striktura uretre pojavljuju se u indijskoj medicini šest vekova p.n.e. Susruta opisuje 200 instrumenata koji se koriste u tadašnjem tretmanu uroloških problema, između ostalog i katetere koje se koriste za derivaciju urina. Opisana je procedura sukcesivnog ubacivanja dilatatora od metala ili drveta u cilju rešavanja strikture uretre (Attwater, 1943). Hipokrat koji je živeo u petom i četvrtom veku p.n.e. opisuje genito-urinarne problem, a između ostalog i periuretralni apsces. Erasistratus je 200 godina p.n.e. koristio katetere u obliku slova S u cilju rešavanja suženja uretre. U poslednjem veku p.n.e. rimsko carstvo preuzima ulogu perjanice u medicinskom napretku. Tako se i danas, u arheološkom muzeju u Napulju može videti eksponat koji predstavlja uretralni dilatator, napravljen od bronzne izliven u obliku izduženog slova S, dužine oko 30cm, za koji se smatra da datira iz prvog veka p.n.e. Celzus, koji je živeo za vreme imperatora Tiberija, u prvom veku naše ere, takođe opisuje uretralne bužije, kao jedino sredstvo u lečenju striktura uretre. Zatim Galen opisuje klinički tok striktura uretre koje, ukoliko se ne mogu rešavati bužiranjem, dovode do smrti pacijenta ili, u najboljem slučaju, preživljavanja sa formiranom fistulom. Kasni rimski period, vizantijska, jevrejska i otomanska medicina nisu dali veliki doprinos lečenju strikture uretre. U desetom veku, Rhazes i Baghdad opisuju uretrotomiju i punkciju perineuma, kao terapijsku metodu. Zatim Albucasis savetuje primenu srebrnih instrumenata i fleksibilnih bužija u tretmanu stenoza uretre. Srednji vek nije doneo nikakav bitan napredak u tretmanu stenoza uretre, kao uostalom ni u drugim poljima urologije. Tek u 15. veku dolazi do prvih pisanih tragova o izolovanim pokušajima uretrotomije interne učinjenim od strane doktora de Vege i Diaza. Metoda brzo pada u zaborav, da bi tek u 19.veku ponovo zauzela svoje mesto radovima Civialea u Francuskoj. Godine 1520. dolazi do epidemije gonoreje sa konsekvativnom epidemijom stenoza uretre. Tada se smatralo da pacijenti otežano mokre zbog rasta granulacionog tkiva u uretri, a ne zbog suženja lumena. Bez obzira na to, jedina terapijska opcija bila je bužiranje sondama napravljenim od tvrdog voska ili slonovače. Ambrozije Pare, koji je

živeo u 16.veku, opisuje da „zabadanje srebrne zašiljene alatke u mesto opstrukcije i uporno uvlačenje i izvlačenje mogu dovesti do zaravnjivanja karunkula“. John Reade, 1588. primećuje da stenoze nastaju nakon infekcije gonokokom. On čak objavljuje rad pod nazivom “A treatise of the caruncle or carnosities crawing in the yarde or neck of the bladder“ gde opisuje karakteristike takve opstrukcije, otežano mokrenje, otežan koitus i formiranje fistule. Reade daje dva saveta za lečenje. Prvi, radikalniji sastojao se u uvlačenju tankog oštrog instrumenta u uretru i naglom povlačenju čime bi se „iz korena iščupale karunkule“. On upozorava da tada može da dodje do krvarenja i pojave delova tkiva. Drugi, omiljeniji, manje radikalna metoda, bio je uvlačenje „stabljike sleza ili peršuna“, ili štapića od čvrstog voska u cilju uspostavljanja prolaznosti uretre. Ukoliko se uspostavi prolaz, navedeni „instrument“ se ostavlja ceo dan u uretri. Autor navodi i daje moguća pojava jakog bola i groznice tokom ovih procedura, pa savetuje ispiranje uretre kozijim mlekom ili ekstaktom ružinih latica u kamforu. Richard Wiseman je dao detaljan opis procedure izvedene 1652. od strane hirurga Mr Edwarda Molina. On navodi da je Mr Molin napravio duboku inciziju u srednjoj liniji na uretri, blizu vrata mokraćne bešike, ostavljajući otvorenu ranu koja je rezultirala rascapljenim skrotumom, fistulizacijom i inkontencijom. Ovo je prvi zvanični opis uretrotomije eksterne u lečenju striktura uretre. La Boutonniere daje svoj doprinos zalažući se za tretman striktura otvaranjem dugmičastog otvora na dilatiranom delu uretre, proksimalno od mesta striktura. Nažalost, većina pokušaja otvorenog lečenja striktura uretre u sedamnaestom i osamnaestom veku završavala se tragično zbog fatalne sepse. Tek pojavom Syme u 1853. god uretrotomija eksterna se opisuje kao korisna metoda, prvenstveno zbog značajnog smanjenja mortaliteta. Pomenuta ideja la Boutonniera postaje široko prihvaćena od mnogih, posebno od Choparta, Dupuytrenia i John Huntera. Hunter savetuje otvaranje proksimalnog dela uretre i forsiranu retrogradnu i antrogradnu dilataciju, odnosno probijanje striktura troakrom. Osim toga savetuje se i korišćenje jakih kaustičnih sredstava koja se stavljaju na vrh bužija. U slučaju preteranog oštećenja uretre kaustičnom sredstvom, savetuje se ispiranje sirćetnom kiselinom. U 18.veku, od strane Desaulta pojavila se i ideja “gajda” kojim bi se vodio drugi instrument. 1795. godine pojavljuje se srebrni kateter koji na svom vrhu ima oštricu, i koji vrlo brzo stiče veliku popularnost čime se na velika vrata uvodi uretrotomija interna, kao metoda lečenja striktura (Attwater, 1943).

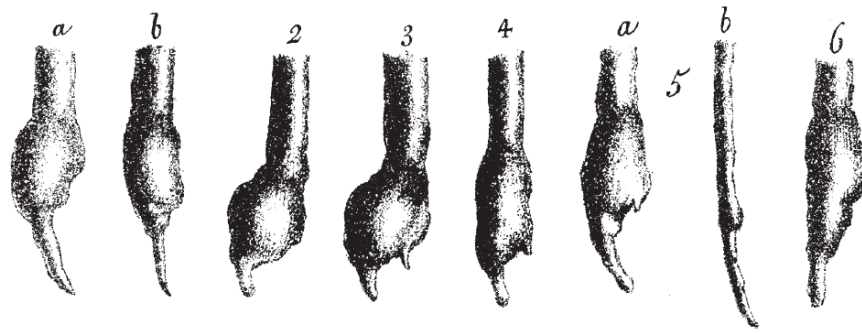
Devetnaesti vek predstavlja period zamaha tretmana uretralnih striktura. Dilatacije uretre postaju sve popularnije, bez obzira na jasan dugotrajan rezultat koji se opisivao rečima: „jednom

striktura, uvek striktura“. Generalno govoreći postojala su tri metoda dilatacije uretre: kontinuirani, gradacioni i forsirani. Lioult 1824. patentira bužije za olivastim vrhom, a zatim Leroy E'tiolles (1830.) i Guillon (1836.) uvode tzv. “bougie a boule”, vrlo slične današnjim bužijima (Brandes, 2008). Sam termin bužije dovodi se u vezu sa gradom Bujiyah u Alžiru, gde su se pravile najbolje francuske voštane sveće, a zatim i prve bužije od voska. Ducamp 1822. patentira balon dilatator načinjen od creva teleta (Slika 26). Maisonneuve 1848. zagovara ideju korišćenja malih, filiformnih vodiča preko kojih se navodi uretotom čime se smanjuje mogućnost „false route“. Amussat savetuje postepenu dilataciju tako što se svaki dan uvodi šira bužija u uretru. Vremenom ovaj pristup gubi na značaju, pa tako Paget govori da „gradualna dilatacija nije tretman kojim se leči striktura uretre jer dugotrajna, višemesečna dilatacija dovodi jedva do nekoliko nedelja normalnog mokrenja“. Forsiranu dilataciju zagovaraju Desault i Bozer, ali Perreve upozorava na mogućnost “false route” i rupture uretre.



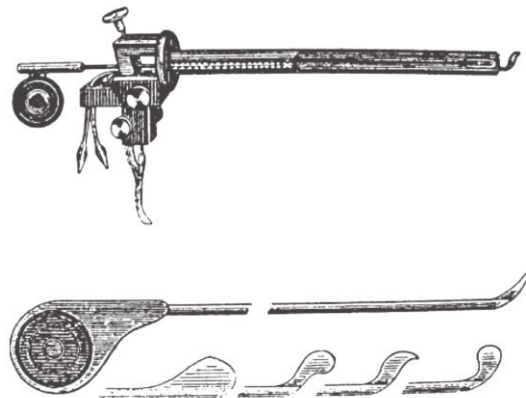
Slika 26. Ducamp 1822. patentira balon dilatator načinjen od creva teleta (Izvor: Murphy LJT. *The history of urology*. Springfield, IL, Charles C Thomas, 1972;156.)

Ducamp dalje populariše metodu pravljenja odlivka uretre svakog pacijenta pomoću voska. U vreme pre RTG dijagnostike, ovaj metod je davao korisne informacije o anatomskim detaljima i „false route“ kod svakog pacijenta (Slika 27). Fisher i Baltimore pokušavaju 1829. prvu uretroskopiju, ali bez mnogo uspeha zbog nemogućnosti adekvatne osvetljenosti uretre tokom pregleda. Tek 1910. Cunningham, odnosno 1933. Flocks uspevaju da vizuelizuju uretru pomoću retrogradne uretrografije.



Slika 27. Ducamp savetuje pravljenje odlivka uretre svakog pacijenta pomoću voska. U vreme pre RTG dijagnostike, ovaj metod je davao korisne informacije o anatomskim detaljima i „false route“ kod svakog pacijenta (Izvor: *Murphy LJT. The history of urology. Springfield, IL, Charles C Thomas, 1972;154.*)

Philip Syng Physick prvi opisuje uretrotomiju internu kao metod lečenja striktura, uz pomoć srebrnih katetera sa lancetama. Guillon 1823. predstavlja svoj „strikturotom“, a Pereve uvodi 1847. uretrotom koji kasnije razvijaju Bernard Holt i Sir Henry Thompson, ali zbog čestih krvarenja i infekcije, navedeni uređaj biva izbačen iz dalje upotrebe. Oberlander patentira uretrotom sa tri i četiri oštirce koji se rasklapaju (Slika 28).



Slika 28. Oberlander 1910. patentira uretrotom sa tri i četiri oštirce koji se rasklapaju. (Izvor: *Oberlander FM, Kollmann A, Die chronische gonorrhoe der mannlichen harnrohre. Leipzig, Georg Thieme, 1910. 73*)

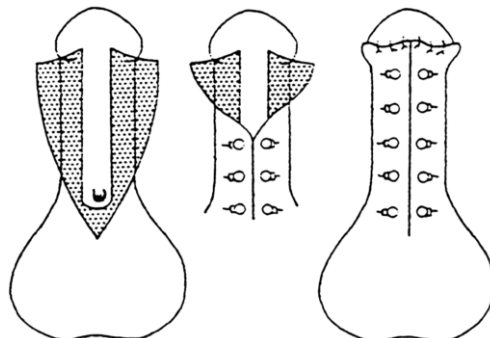
Polovinom 19.veka suprapubična punkcija dobija na popularnosti kao metod rešavanja retencije urina. Do tad povremeno se radila perinealna punkcija bešike, ali mnogo češće transanalna punkcija. Troakar se uvodio kroz anus, navodio prstom preko gornje ivice prostate, i zatim ubacivao u mokraćnu bešiku. U vreme popularnosti čvrstih i fleksibilnih bužija Weelhouse (1876.) populariše uretrotomiju eksternu kao metodu lečenja. Maisonneuve 1855. a zatim Otis 1870. patentiraju svoj uretrotom sa dvostrukim sečivom, koji postiže zavidne uspehe i stiče veliku popularnost. Ovi uretrotomi, sa manjim modifikacijama su u upotrebi i danas. Francuski hirurg Desormeaux 1853. prvi uspešno izvodi uretroskopiju, a 1865. uretrotomiju internu pod vizijom. Grunfeld 1881. objavljuje svojih 8 pacijentata kojim je uradio uretrotomiju internu pod direktnom vizijom. Oberlander 1892. patentira optički uretrotom kojim je moguće sprovesti svetlu unutar uretre. Sledeći veći korak u patentiranju internog uretrotoma dao je nemački hirurg Hans Sachse. On je 1974. prikazao da jednostavna „cold-knife“ uretrotomija ima dobre rezultate u lečenju striktura uretre (Sachse, 1974). Godine 1977. takodje nemački hirurg Hartwig Bulow uradio je prvu uretrotomiju internu koristeći laserski nož (Brandes i Heyns, 2008).

Moderan pristup hirurškom rešavanju stenoza uretre postaje moguć tek sa pojavom antibiotika, savremenog šavnog materijala i savremenih katetera kojim se omogućene mere privremene derivacije. Veliki značaj leži i u unapređenju znanja iz anatomije, shvatanju prisustva periuretralnih žlezda, prostate, funkcije kavernoznih tela i spongioznog tela. Urolozi počinju da uočavaju mogućnost mobilizacije uretre tokom operacije, kao i činjenicu da je penilna koža mobilna i elastična.

Prvu otvorenu end-to-end anastomozu uretre uz eksciziju objavio je 1883. godine Huesner, a zatim Robson 1884. i Guyon 1892. (Heusner, 1883; Robson i Mayo 1885; Guyon, 1892).

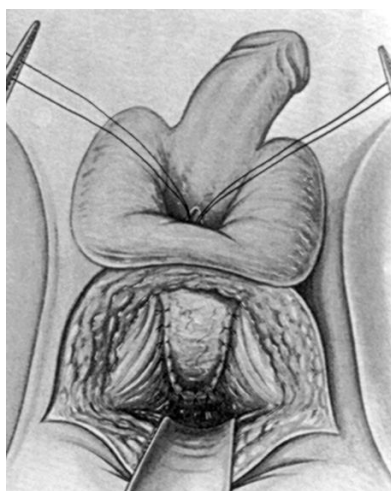
Nemački hirurg Thiersch 1869. koristi operativnu tehniku za rešavanje defekta uretre kod epispadije (Thiersch, 1869). On mobilise longitudinalne režnjeve sa obe strane uretralne ploče, jedan u cilju formiranja uretre, a suprotni kao drugi sloj oko neouretre (Bandhauer, 2008). Sličan princip koristi Anger za formiranje uretre kod hipospadija, a 1874. Duplay objavljuje pomenutu tehniku u Archives Générales de Médecine (Anger, 1875). Duplay nastavlja svoj rad promovišući tubularizovani režanj, formiran oko katetera u cilju nadoknade nedostajuće uretre. Kasnije tvrdi da čak nije neophodno da koža obuhvata celu cirkumferenciju katetera (Duplay, 1874; Duplay, 1880). Hamilton Russell 1915. publikuje tehniku etapnog lečenja korišćenjem potopljenog stripa kože. Denis Brown dalje objavljuje „buried skin“ tehniku, 1949.

godine, kojom promoviše mogućnost formiranja neouretre desetak dana nakon potapanja režnja penilne kože (Slika 29). Ovu metodu su široko prihvatili i modifikovali brojni hirurzi: Blandy, Tuner-Warwick, Hans Marberger (Bandhauer, 2008).



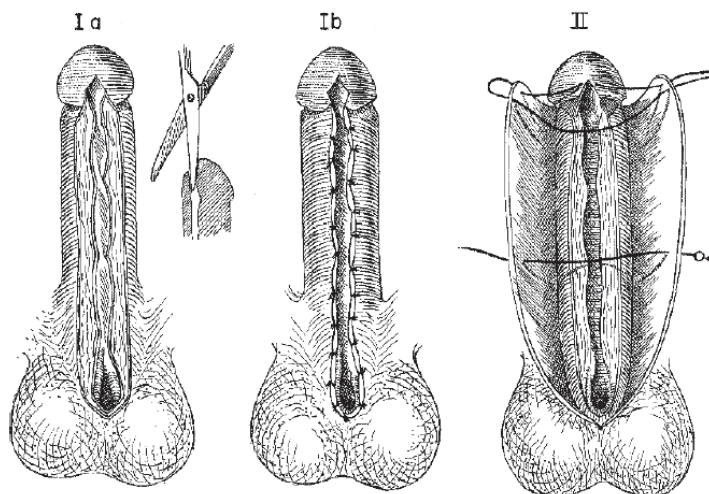
Slika 29. Denis-Brownova „buried skin“ tehnika: formiranje neouretre desetak dana nakon potapanja režnja penilne kože. (Izvor: Bandhauer K. *Historical highlights in the development of urethral surgery*. In: : Schreiter F. and Jordan GH, *Urethral Reconstructive Surgery*, Springer Medizin Verlag, Heidelberg, 2006.5-10)

U cilju rekonstrukcije defekta posteriorne uretre, metodu Denis Browna prihvata i modifikuje švedski plastični hirurg Johanson, (Slika 30), (Johanson, 1953). Ova genijalna modifikacija je omogućila rešavanje većina striktura i ruptura posteriorne uretre.



Slika 30. Johansonova modifikacija Denis-Brown tehnike u cilju rekonstrukcije defekta posteriorne uretre. (Izvor: Bandhauer K. *Historical highlights in the development of urethral surgery*. In: : Schreiter F. and Jordan GH, *Urethral Reconstructive Surgery*, Springer Medizin Verlag, Heidelberg, 2006.)

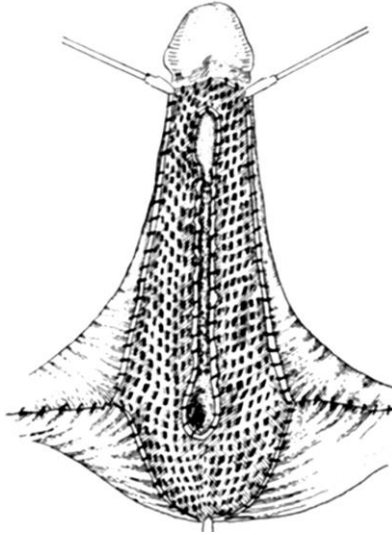
Nedostaci ove metode bili su formiranje dlaka u uretri koje kasnije dovode do kalkuloze i moguća nekroza vrha kožnog reznja. Johansonova etapna operacija postaje popularna i za rešavanje dugačkih striktura prednje uretre. Suština tehnike se sastoji u otvaranju stenotične uretre i ušivanju mukoze za ivice kože. U drugom aktu tubularizije se uretre zajedno sa delom okolne kože u cilju dobijanja adekvatnog lumena uretre (Slika 31).



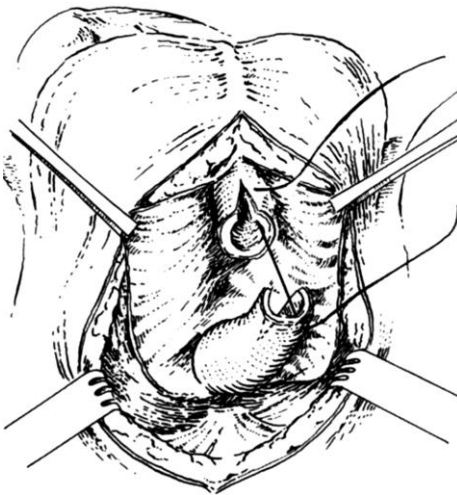
Slika 31. Johansonova tehnika etapnog rešavanja strikture uretre. (Izvor: Glenn JF, Boyce WH: *Urologic Surgery*, Harper & Row, Pub., New York, 1969)

U cilju prevazilaženja pomenutih komplikacija Schreiter 1987. publikuje mogućnost primene „mesh“ kožnog grafta u cilju formiranja široke uretralne ploče (Slika 32) (Schreiter i Noll, 1987).

Navedene tehnike zahtevaju dvoetapno hirurško lečenje. Nekoliko dotadašnjih pokušaja da se pomenute strikture reše u jednom aktu, ekscizijom i end-to-end anastomozom, nisu dale dobre rezultate tokom dužeg praćenja (Guyon, 1892). Roche 1895. uvodi novinu, savetuje obaveznu primenu suprapubične drenaže tokom i nakon operativnog lečenja strikture uretre. Turner-Warwick 1975. i 1977. publikuje odlične rezultate dobijene kosom end-to-end anastomozom reseciranih krajeva oštećene bulbarne uretre (Slika 33), a takođe i primenu reznja omentuma u cilju pokrivanja end-to-end anastomoze membranozne uretre (Turner-Warwick, 1975; Turner-Warwick, 1977) .



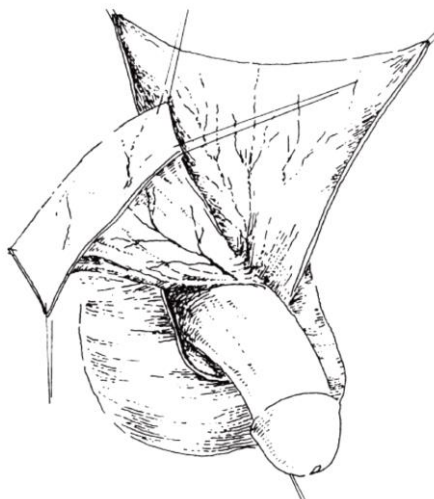
Slika 32. Schreiterov originalni metod kreiranja uretralne ploče korišćenjem kožnog mesh-grafta. (Izvor: Bandhauer K. *Historical highlights in the development of urethral surgery*. In: Schreiter F. and Jordan GH, *Urethral Reconstructive Surgery*, Springer Medizin Verlag, Heidelberg, 2006.)



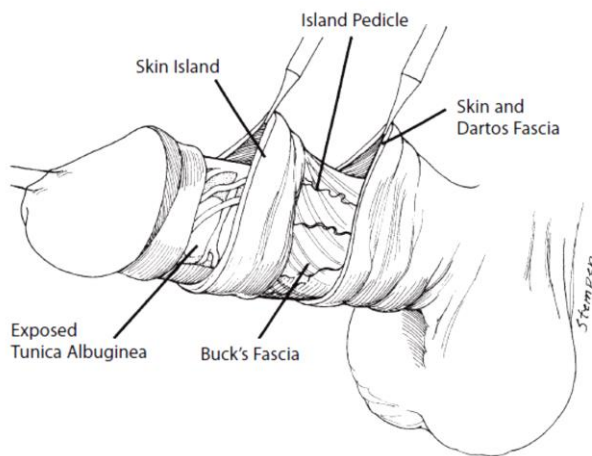
Slika 33. Kosa end-to-end anastomoza krajeva bulbarne uretre po Turner-Warwicku. (Izvor: Bandhauer K. *Historical highlights in the development of urethral surgery*. In: Schreiter F. and Jordan GH, *Urethral Reconstructive Surgery*, Springer Medizin Verlag, Heidelberg, 2006.)

Korišćenje vaskularizovanih režnjeva penilne kože postaje popularno, tako da Orandi 1968. objavljuje svoj ventralni longitudinalni flap (Orandi, 1968). Duckett 1981. godine objavljuje primenu transverznog prepucijalnog ostrvastog režnja u cilju nadoknade velikih defekata uretre.

(Slika 34), a McAninch 1993. publikuje svoj cirkularni subkoronarni fasciokutani režanj. (Duckett, 1981, McAninch, 1993) (Slika 35).



Slika 34. Duckett-ov originalni ostrvasti vaskularizovani transverzalni režanj dobijen preparacijom prepucijuma. (Izvor: Bandhauer K. *Historical highlights in the development of urethral surgery*. In: : Schreiter F. and Jordan GH, *Urethral Reconstructive Surgery*, Springer Medizin Verlag, Heidelberg, 2006.)



Slika 35. McAninch-ev cirkularni subkoronarni fasciokutani režanj. (Izvor: Carney KJ, McAninch JW. *Penile circular fasciocutaneous flaps for complex anterior urethral strictures*. In: Schreiter F. and Jordan GH, *Urethral Reconstructive Surgery*, Springer Medizin Verlag, Heidelberg, 2006)

Korišćenje slobodnih graftova u hirurgiji uretre u početku je bila odbačena zbog velike sklonosti graftova ka skupljanju tokom vremena. Prve operacije opisane su 1897. od strane Nove-Josseranda, a kasnije Devine i Hortona, ali sa razočaravajućim rezultatima (Nove-Josserand, 1897; Devine i Horton, 1961). Kasnije pojedini autori koriste vene ili uretere, kao slobodne graftova, ali bez većih uspeha (Tanton, 1909; Schmieden, 1909; Tuffier, 1910). Memmelaar, a zatim i Marshall i Spellman objavljuju dobre rezultate primenom grafta bešične mukoze, ali pomenuta procedura nikada nije postala široko primenjivana od strane urologa (Memmelaar, 1947; Marshall i Spellman, 1955). Humby je još 1941. publikovao svoje iskustvo sa primenom bukalne mukoze u rekonstrukciji hipospadija (Humby, 1941). Zbog visoke stope infekcija pomenuta metoda pada u zaborav narednih pedeset godina. Početkom devedesetih godina 20. veka dolazi do ponovnog interesa za korišćenje grafta oralne mukoze u cilju rekonstrukcije uretre (Burger i sar., 1992; Duckett i sar., 1995). Pojavljuju se publikacije sa dobrim rezultatima lečenja kako strikture uretre tako i hipospadija primenom ovog grafta (Fichtner i sar., 1998; Filipas i sar., 1999; Andrich i Mundy, 2001). Oralna mukoza može biti podignuta sa unutrašnje strane obraza (bukalna) mukoza, ali i usne (labijalna) i donje strane jezika (lingvalna). Graft bukalne mukoze postaje najšire primenjivan supstitucionim materijal prilikom rekonstrukcije uretre, u svim urološkim centrima u svetu.

1.4.2. Osnovni principi lečenja

U lečenju stenozе uretre koriste se nekoliko terapijskih modaliteta: dilatacija (bužiranje) uretre, endoskopska resekcija (uretrotomija interna), ugradnja uretralnih stentova i otvorene hirurške procedure.

Prema osnovna tri principa koja se koriste u hirurškom lečenju, operativne procedure se mogu podeliti u regenerativne, anastomotske i supstitucione.

1. Regenerativne procedure počivaju na činjenici da sveži defekti tkiva zarastaju epitelizacijom. Ovaj princip se koristi prilikom dilatacije, uretrotomije interne, kao i prilikom postavljanja stentova. Suština uretrotomije je kreiranje longitudinalnog defekta u tkivu, u delu uretre gde postoji suženje, u nadi da će tako nastali defekt zarasti epitelizacijom. Na žalost u velikom broju slučajeva regenerativni proces reepitelizacije biva nadjačan procesom grubog

ožiljavanja koji dovodi do još teže stenoze. Ovo je posebno čest slučaj kod pacijenata kod kojih postoji obimno ožiljavanje u vidu jake spongiofibroze. Zbog svega navedenog ovaj princip lečenja treba koristiti pažljivo, racionalno i samo kod pacijenata bez izražene spongiofibroze.

2. *Anastomotsko* rešavanje ima u osnovi proceduru isecanja afektiranog dela uretre, mobilizaciju krajeva uretre i njihovo spajanje suturama. Ovaj princip može se primeniti kod stenoza bulbarne uretre do 2cm dužine, kao i kod ruptura posteriorne uretre, prilikom fraktura karličnog prstena. Striktura penilne uretre predstavlja kontraindikaciju za ovu tehniku, jer u ovom delu uretra ne poseduje dovoljnu mobilnost, pa skraćivanje tih delova uretre lako dovodi do kurvature penisa. Osim poštovanja adekvatne indikacije, postoji još nekoliko hirurških principa koje treba ispoštovati da bi ova metoda bila uspešna: neophodno je ukoniti kompletno ožiljno tkivo u cilju dobijanja vitalnih krajeva uretre, mobilisati krajeve uretre u cilju dobijanja anastomoze bez tenzije, zatim napraviti spatulaciju u cilju dobijanja kose anastomoze. Samo kosa anastomoza vitalnih krajeva uretre, bez tenzije anastomoze pruža šansu za uspešno i trajno lečenje.

3. *Supstituciona* uretropolitika predstavlja princip lečenja striktura uretre koji podrazumeva korišćenje ekstrauretralnog tkiva u cilju nadoknade defekta uretre. U osnovi postoji dva osnovne grupe takvog tkiva: vaskularizovani režnjevi (flapovi) i slobodni transplantati (graftovi). Za razliku od anastomotskih operacije koje brzo daju recidiv ukoliko nisu ispoštovani principi procedure, supstitucione uretropolitike mogu dati komplikacije tokom dužeg vremena praćenja. Istorijski gledano prvo su se pojavili režnjevi, a zatim dolazi do primene različitih vrsta transplantata. Režnjevi koriste svoju vaskularnu peteljku, koja sadrži poznati (aksijalni flapovi) ili nepoznati (random flapovi) arterijski krvni sud. Flapovi se prvenstveno podižu sa penilne kože, prepucijuma i skrotuma. Pošto se najčešće uz kožu isprepariše i sloj dartos fascije, ovi flapovi se nazivaju fasciokutani. Prednost ovih režnjeva je visok stepen preživljavanja zbog postojanja vaskularizacije, a nedostaci su loša mobilnost, mogućnost formiranja divertikuluma zbog elastičnosti kože, mogućnost pojave dlaka u uretri sa posledičnom kalkulozom i loš estetski rezultat. Ukoliko se koristi veći režanj kože za nadokandu dužih defekata uretre, postoji opasnost od teže rekonstrukcije kože penisa. Pojedini pacijenti nisu kandidati za primenu fasciokutanih režnjeva. To su pacijenti koji imaju obimne ožiljke zbog prethodnih operacija, pacijenti koji su imali blast povredu, opekotine, infekciju ili nekrozu kože. Lichen sclerosus (balanitis xerotica obliterans) predstavlja inflamatornu bolest kože, koja isključuje kožu kao supstitucioni materijal

za rekonstrukciju uretre. Pojedini autori publikuju svoje varijante fasciokutanih kožnih režnjeva (Blandy, Orandi, McAninch). Skrotalna koža je rastegljiva, mobilna i može se primeniti u rekonstrukciji uretre, ali se pacijentima savetuje prethodna laserska epilacija u cilju prevencije pojave dlaka u uretri.

Graftovi predstavljaju tkivo koje je uzetog sa udaljenog mesta i primenjeno u cilju augmentacije lumena uretre. Graftovi, za razliku od flapova nemaju sopstvenu vaskularizaciju i njihovo preživljavanje zavisi od procesa imbibicije i neovaskularizacije. Tranplantati imaju nekoliko prednosti: uglavnom ima dovoljno materijala za nadoknadu, ali s druge strane uvek je moguća nekroza grafta ili pojedinog dela, i pokazuju tendenciju ka skvrčavanju. Tokom vremena brojni graftovi su se pojavljivali kao supstiticioni materijal: koža, sluzokoža mokraćne bešike, sluzokoža kolona, oralna mukoza (labijalna, bukalna, lingvalna). Bez obzira na nedostatke, supstitucija graftovima, prvenstveno graftom bukalne mukoze, postaje standardna tehnika za rekonstrukciju uretre.

1.4.3. Bužiranje

Bužiranje predstavlja sukcesivno uvođenje čvrstih (plastičnih ili metalnih) bužija u uretru, u cilju proširenja njenog lumena. Osim navedenih mogu se koristiti i tzv. Amplatz dilatatori i balon dilatatori. Cilj ove procedure je širenje lumena uretre bez izazivanja povrede. Ukoliko dođe do krvarenja, mnogo je verovatnije da će krajnji rezultati biti nova, još jača stenoza uretre. (Steenkamp i sar., 1997; Heyns, 2014) Pored rizika pravljenja dodatne laceracije uretre koja zarasta ožiljkom postoji opasnost i kreiranja „false route“, slepog kanala, koji predstavlja pliću ili dublju punktifornu ranu u spongioznom telu. Zbog toga je najbolje dilataciju započeti nežnim pokušajem uvođenja veće bužije kojom se izbegava formiranje „false route“, a zatim manje dok se ne prođe mesto stenozе, pa ponovo sukcesivno ubacivanje većih bužija u cilju dilatacije lumena. Prilikom ove procedure moguće je koristiti i endoskopski plasiran vodič, preko kog se plasiraju bužije, što umanjuje mogućnost povrede uretre. Prilikom bužiranja ne treba koristiti preteranu silu, odnosno, savetuje se da bužija praktično svojom težinom pronalazi put kroz uretru.

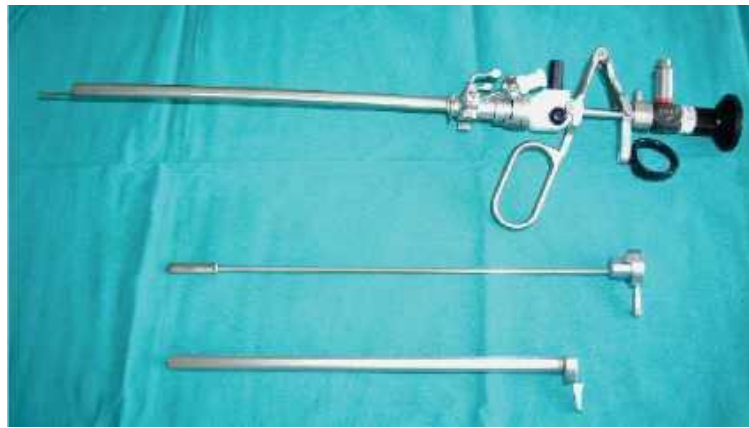Dilatacija uretre, odnosno bužiranje, kontraindikovano je kod pacijenata sa obliterativnim strikturama, kod postojanja „false route“, kalkulusa ili periuretralne flegmone. Samostalno bužiranje, kao i bužiranje dečije uretre, posebno bez anestezije, se ne preporučuje kao metod lečenja. Neretko se nakon bužiranja, kao komplikacija javljaju krvarenje i infekcija. Krvarenje može biti manjeg intenziteta, ali često može biti i obimno, posebno ukoliko je napravljen „false route“. Infekcija se javlja u lokalnom obliku, u vidu periuretralne flegmone ili apscesa, ali i u vidu sistemske bakterijemije. Bakterijemija nakon bužiranja nastaje zbog prodora bakterija iz urotakta kroz lediranu uretru. Pacijenta treba uvek upozoriti na ove komplikacije, jer se bužiranje uglavnom doživljava kao minimalno invazivna metoda lečenja, a u isto vreme može dati ozbiljne komplikacije.

Pojedni autori savetuju primenu balon dilatatora u cilju proširenja lumena uz smanjenje mogućnosti za jatrogenu povredu uretre (Mohammed i Wirima,1988; Daughtry i sar., 1988; Niesel i sar.,1997; Ravery i sar., 1998; Vyas i sar. 2013). Radikalne sile koje deluju u trenutku insuflacije balona, navodno, imaju manje šanse da oštete uretru, nego gruba mehanička sila čvrstih bužija. Pod radijskom kontrolom i uz pomoć kontrasta naduvava se balon u cilju kompresije suženog dela uretre, u trajanju 1 do 5 minuta. Autori navode uspeh kod kratkih stenoza uretre 40-69% tokom perioda praćenja. Interventni radiolozi pokušavaju sa primenom novijih generacija balona sa sečivom, koji se već našli primenu u vaskularnoj hirurgiji (Yildirim i sar., 2009). Bez obzira na relativno uspešne rezultate, balon dilatacija kao terapijska metoda nije postala standard u većini centara u svetu.

Nažalost, bužiranje, odnosno dilatacija uretre ostaje metoda koja se u svakodnevnoj urološkoj praksi primenjuje mnogo češće nego što je potrebno. Razlog ovakvoj praksi leži u činjenici da za nju nije potrebno ekspertsko poznavanje rekonstrukcije uretre, da nije tehnički zahtevna, nije potreban komplikovan hirurški instrumentarijum, brza je, sprovodi se kao ambulantna procedura u lokalnoj anesteziji i pacijent vrlo malo izostaje s posla. Međutim, ponavljanja bužiranja najčešće ne mogu dovesto do izlečenja, nego će vremenom rezultirati sa pogoršanim lokalnim nalazom, ozbiljnijom spongiofibrozom, težom i dužom strikturom, uz mogućnost nastanka „false route“. Svaka uretralna manipulacija može kompromitovati i otežati definitivno otvoreno hirurško lečenje (Culty i Boccon-Gibod, 2007).

1.4.4. Uretrotomija interna

Uretrotomija interna ili DVIU (direct vision internal urethrotomy) predstavlja endoskopski kontrolisanu inciziju uretre u delu gde postoji suženje lumena. Suština je da se napravi incizija kojom se proširi lumen uretre, u nadi da će epitelizacija tako nastale rane biti brža od fibroze i kontrakture (Tonkin i Jordan, 2009). Ranije izvođenje ove procedure bez kontrole endoskopa je potpuno napušteno, od kada je Sachse prezentovao optičko navodjenje uretrotoma (Sachse, 1974) (Slika 36).



Slika 36. Uretrotom po Sachsu namenjen za optički vođenu internu uretrotomiju (*DVIU - direct vision internal urethrotomy*).

Incizija stenotičnog dela uretre može biti izvedena na „12 sati“, zatim na „11 i 1 sat“, mogu se praviti i multiple radijalne incizije. U predelu penilne uretre postoji velika opasnost povrede kavenoznih tela zbog tanjeg spongioznog tela, pa neki autori savetuju inciziju na „3 i 9 sati“. U ovom delu je velika verovatnoća povrede okolnih struktura sa posledničnim komplikacijama u vidu grubog ožiljavanja spongioznog i kavernoznog tela, koje može dovesti do erektilne disfunkcije ili kurvature penisa. Ukoliko se ne može adekvatno pronaći pravi lumen savetuje se primena vodiča koji bi trebao da spreči veću traumu tkiva i eventualno formiranje „false route“. Posebno treba biti obazriv prilikom rešavanja striktura u predelu bulbo-membranozne uretre. Potencijalna povreda eksternog sfinktera uretrotomom, svakako će kompromitovati kontinentni mehanizam, posebno ukoliko postoji inkompetencija vrata mokraćne bešike, što je čest slučaj kod povreda posteriorne uretere praćenih frakturom karlice, kao i stenoza uretre nastalih nakon operacije prostatektomije. Nakon izvedene uretrotomije interne, Foley kateter 18Ch obično

ostaje u uretri 5-7 dana, mada kod dužih i čvršćih stenoza neki savetuju i dužu primenu uretralnog katetera. Nakon uklanjanja katetera neophodno je redovno praćenje, a od koristi mogu biti i periodične dilatacije. U početku dilatacije se izvode (jednom nedeljno) da bi se tokom perioda praćenja proredile na jednom mesečno, odnosno jednom u 3 ili 6 meseci. (Tunc i sar., 2002) Pojedini urolozi praktikuju intraluminalnu primenu kortikosteroida u postoperativnom tretmanu u cilju prevencije restrikture. Najčešće primenjivani agens je triamcinolon koji se ubrizgava intraleziono (Hebert, 1972; Mundy, 2007; Mazdak i sar., 2010). Pored kortikosteroida pojedini autori objavili su dobre rezultate sa mitomicinom C u cilju redukcije incidence recidiva nakon uretrotomije interne (Mazdak i sar., 2007).

Posebnu vrstu uretrotomije interne u slučaju obliteracije membranozne uretre nakon traume popularizovano je Gonzalez (Gonzalez i sar., 1983). Takav pristup se naziva „cut to light“ ili „Core through uretrotomy“ i prihvaćen je od brojnih autora kao metod rešavanja kratkih obliterativnih striktura (Gupta i Gill, 1986; Quint i Stanisic, 1993). Suština ovog pristupa je u uvođenju svetlosnog izvora (fleksibilnog cistoskopa) suprapubično, anterogradno, do mesta obliteracije uretre, a zatim se uretrotomom transuretralno „iskopava“ ožiljak u pravcu svetlosti koja se nazire tokom optičke kontrole. Pojedini autori savetuju i pomoć transrektalnog ultrazvuka u navođenju uretrotoma u cilju uspostavljanja kontinuiteta lumena uretre (Chuang i sar., 1994).

Pored „cold knife“ uretrotoma u praksi se može primeniti i laserski uretrotom. Laserski zrak vrši evaporizaciju tkiva, sa minimalnim termičkim oštećenjem dubljih tkiva. Inicijalno je korišćen argonski i diodni laser, zatim KTP (kalijum-titanijum-fosfat), kao i Nd:YAG (neodimijum:yttrium-aluminijum-garnet), a poslednjih godina postaju popularni holmium i thulium laseri. Laserska uretrotomija se može koristiti za klasičnu, kao i za „core-trough“ uretrotomiju (Dogra i sar., 2004). Nekoliko pojedinačnih studija, sa kraćim praćenjem pokazuju da je, zbog manjeg termičkog oštećenja dubljih tkiva, moguće da striktura uretre nakon laserske uretrotomije interne ima manje šanse za recidiviranje (Turek i sar., 1992; Jabłonowski i sar., 2010; Wang i sar., 2010; Jain i sar., 2014). S druge strane neki autori daju prednost klasičnoj „cold knife“ uretrotomiji obzirom na uspešnije rezultate lečenja tokom perioda praćenja (Jain i sar., 2014). Prema zvaničnim preporukama laserska uretrotomija nema prednosti u odnosu na „cold knife“ i treba je izbegavati s obzirom da podiže cenu lečenja pacijenata (Buckley i sar., 2014).

Najčešće komplikacija uretrotomije interne je krvarenje, često sa pojavom hematoma (20%) (Naude i Heyns, 2005). U cilju sprečavanja obimnijeg krvarenja i povrede uretralnih arterija neki autoru preporučuju preoperativnu primenu kolor Dopplera u cilju detekcije pozicije uretralnih arterija, kao i obima spongiofibroze (Chiou i sar., 1998). Druge komplikacije nakon uretrotomije interne objavljene u različitim studijama uključuju: edem skrotuma (13%), „false route“ (10%), perforaciju rektuma (10%), epididimo-orhitis (9%), stenozu meatus (9%) i inkontinenciju (9%), febrilnost (3,6%), ekstravazaciju (3,4%), bakterijemiju (2,7%), urinarnu sepsu (2,1%) i apsces skrotuma (1,4%). Eretilna disfunkcija se navodi u 2% do 10 % slučajeva. (Graversen i sar., 1991; Naude i Heyns, 2005; Buckley i sar., 2014). Neke od ovih komplikacija su objavljene u pojedinačnim studijama, tako da imaju mali statistički značaj.

Međunarodni konsenzus i opšte prihvaćena preporuka je da uretrotomija interna predstavlja prvu liniju lečenja kod pacijenata čija se striktura nalazi u bulbarnom delu uretre i kraća je od 2cm (Buckley i sar., 2014). Kod striktura u penilnom delu uretre koje su duže ova metoda može biti samo opcionalna. Kod dugačkih, multiplih i rekurentnih striktura uretrotomiju internu ne bi trebalo pokušavati (Buckley i sar., 2014; Al Taweel i Seyam, 2015). Problem se javlja jer je uretrotomija interna jednostavnija procedura od otvorene uretroplastike, tako da se izvodi češće nego što bi trebalo. Često su rezultati zasnovani na kratkom periodu postintervencijskog praćenju i nejasnoj definiciji uspešnog lečenja (Wong i sar., 2010).

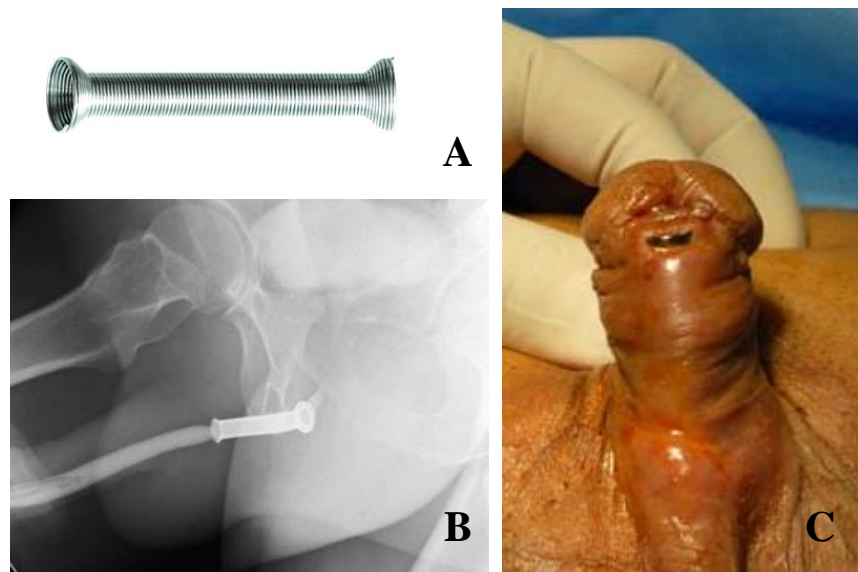
Uretrotomija interna u kombinaciji sa intermitentnim dilatacijama ili samodilatacijama predstavlja opciju lečenja za pacijente koji ne žele uretroplastiku, ili nisu u stanju da podnesu veći operativni zahvat (Buckley i sar., 2014).

Pojedini autori navode da bužiranje i uretrotomija interna imaju limitiran terapijski značaj, a mogu znatno umanjiti efikasnost kasnijeg hirurškog lečenja (Greenwell, 2004; Santucci i Eisenberg, 2010). U pojedinim studijama utvrđeno je čak da se udvostručuje mogućnost neuspešne otvorene uretroplastike kod pacijenata koji su bili podvrgnuti DVIU (28% vs.14%), u odnosu na pacijente kod kojih nije rađena uretrotomija interna (Roehrborn i McConnell, 1994).

S druge strane Barbagli i sar. nisu utvrdili da prethodna uretrotomija interna umanjuje efikasnost otvorenog lečenja strikture uretre (Barbagli i sar., 2001).

1.4.5. Uretralni stentovi

Ideja ugradnje stenta u cilju postizanja i održavanja lumena uretre nije nova (Fabian, 1980). Nekoliko vrsta stentova je danas u upotrebi: stalni (UroLume, Memocath), privremeni (UROcoil) i biorazgradivi (Yachia i Beyar, 1991; Milroy i Allen, 1996; Isotalo i sar., 1998) (Slika 37, 38). Stent se, nakon uretrotomije interne ili dilatacije, plasira endoskopski u suženi predeo bulbarne uretre gde se na telesnoj temperaturi ekspandira čime se proširi lumen uretre. Međutim, moguće su brojne komplikacije: dislokacija stenta, hiperplazija tkiva, inkrustacija, infekcija, inkontinencija, postmikciono kapljanje. Inicijalni entuzijazam koji je pratio ideju implantacije stenta u cilju lečenja stenozu uretre vremenom se smanjivao jer se sve više publikuju radovi sa dužim periodom praćenja koji ukazuju na nizak procenat uspešnosti pomenute metode, kao i visoku stopu komplikacija (Shah i sar., 2003). U pojedinim studijama učestalost komplikacija se kreće od 17% do 58% (Hussain i sar., 2004). Takođe, zadovoljstvo pacijenta ovom metodom je izuzetno malo, prvenstveno zbog brojnih komplikacija koje značajno utiču na kvalitet života (De Vocht i sar., 2003).



Slika 37. Uretralni stent. A - „Double ended Memocath“ stent pre implantacije, B- uretrografija koja pokazuje poziciju stenta i privremenu prohodnost bulbarne uretre, C- dislokacija Memocath stenta sa perforacijom uretre (Izvor: Jung HS, Kim JW, Lee JN, Kim HT, Yoo ES, Kim BS. Early experience with a thermo-expandable stent (memocath) for the management of recurrent urethral stricture. *Korean J Urol.* 2013 Dec;54(12):851-7)

Inicijalni uspeh od čak 100% vremenom drastično opada, tako da većina pacijenata postaju kandidati za obimnu rekonstruktivnu intervenciju, koja je nakon primene stenta još zahtevnija i ekstenzivnija (Chapple i Bhargava, 2008; Palminteri 2008; Palminteri i sar., 2010). Privremeni, termoeksandabilni stentovi (Memokath) mogu imati korisnu ulogu u cilju održavanja lumena uretre nakon dilatacije ili uretrotomije interne. Nakon navedenih procedure privremeni stent se plasira na mesto stenozе i uklanja nakon 12 meseci (Jordan i sar., 2013; Wong i sar., 2014). Kod novijih generacijs stentova (Allium) metalne žice je upakovana u polipropilenski omotač koji ima ulogu u sprečavanju hiperplazije mukoze i prorastanja ožiljnog tkiva (Culha i sar. 2014).



Slika 38. Allium stent za stenozе bulbarne uretre (*Izvor: Culha M, Ozkuvanci U, Ciftci S, Saribacak A, Ustuner M, Yavuz U, Yilmaz H, Ozkan L. Management of recurrent bulbar urethral stricture-a 54 patients study with Allium bulbar urethral stent (BUS). Int J Clin Exp Med. 2014 Oct 15;7(10):3415-9*)

U svakom slučaju, primena stenta u rešavanju stenozе uretre sada je preporučena samo kod manjeg broja pacijenata, koji imaju recidivantne bulbarne strikture, a nemaju mogućnosti za ponavljane dilatacije, odnosno nisu u stanju da podnesu otvorenu operaciju (Buckley i sar., 2014).

1.4.6. Otvoreno hirurško lečenje

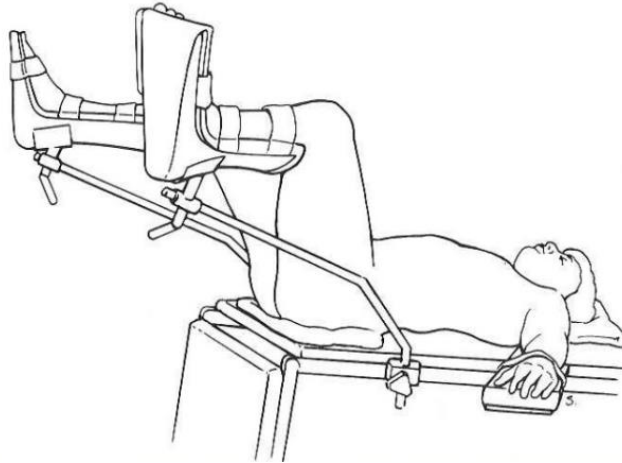
Otvorene hirurške metode u lečenju stenozе uretre se mogu podeliti u dve grupe: (1) ekscizija suženog ili obliterisanog dela uretre sa termino-terminalnom anastomozom okrajaka; (2) supstitucionna uretroplastika, odnosno augmentacija lumena uretre. Ukoliko se kombinuju navedena dva hirurška modela, zahvat se naziva augmenitrujuća anastomotska uretroplastika.

Pre svake otvorene operacije neophodno je sprovesti adekvatnu preoperativnu pripremu, kao i neposrednu pripremu pacijenta za zahvat.

1.4.6.1. Preoperativna priprema i pomoćne procedure

Nakon što su sprovedene sve potrebne dijagnostičke procedure treba isplanirati hirurško lečenje. Tokom planiranja treba utvrditi da li je pacijent imao skoriju instrumentaciju uretre. Ukoliko je rađena dilatacija ili uretrotomija interna generalno se savetuje 3 meseca pauze pre definitivnog hirurškog lečenja (Brandes, 2014). Ako je pacijent već bio podvrgnut neuspešnoj uretroplastici neophodno je napraviti pauzu i do 6 meseci da bi maturirali ožiljci, a sa ciljem lakše mobilizacije tkiva i uspešnijeg rezultata lečenja. Ukoliko postoje znaci inflamacije, a pacijent izuzetno otežano mokri mudro je plasirati kateter za suprapubičnu derivaciju urina. Tim postupkom omogućava se sanacija inflamacionog procesa u uretri, odnosno sprečava se prestenotična dilatacija i ekstravazacija inficiranog urina. Na taj način će se nakon proksimalne derivacije prikazati svoje pravo stanje i suženja lumena. Ukoliko se planira lečenje duže strikture i postoji potencijalna mogućnost primene kožnih režnjeva savetuje se lečenje eventualne bakterijske ili gljivične infekcije kože penisa i skrotuma. Preoperativno proverava se postojanje pozitivne urinokulture, i u skladu s tim, ordiniraju antibiotici, do dobijanja sterilnog nalaza.

Ukoliko se radi rekonstrukcija najdistalnijeg dela uretre, meatuse ili fose navikularis, moguće je da pacijent leži na leđima, eventualno sa blago razmaknutim nogama. U svim drugim slučajevima pacijent leži u litotomskom položaju. Prilikom operacije bulbarne uretre dovoljan je normalan litotomski položaj, a ukoliko se želi pristup posteriornoj uretri često je neophodan naglašeni („exaggerated“) litotomski položaj. U svakom slučaju potrebno je obratiti pažnju na mogućnost lezije sakralnih nerava zbog ekstremnog položaja i kompresije, kao i perinealnih nerava zbog moguće kompresije prilikom fiksacije potkolenica. U cilju prevencije lezije n.peroneusa primenjuju se posebni držači za noge („yellofin stirrup“) u kojima potkolenice leže rasterećeno, a moguće je laka promena položaja nogu tokom operacije (Brandes, 2014) (Slika 39).



Slika 39. Litotomijski položaj. Prikazani držači nogu („yellofin stirups“) smanjuju mogućnost lezije peronealnih nerava, i omogućuju laku promenu položaja nogu tokom operativnog zahvata. (Izvor: <http://www.slideshare.net/shylu/patient-positioning>)

Prilikom svake uretroplastike neophodno je pripremiti cistoskop manjeg dijametra (pedijatrijski) u cilju procene stanja uretre, transiluminacije, rešavanja potencijalnih dilema oko dužine strikture, eventualnog postojanja multiplih striktura, false route, kalkulusa, divertikuluma. Često se savetuje i primena čeonog svetla i uveličavajućih lupa u cilju boljeg prikazivanja anatomskih detalja tokom operacije. Pojedini autori savetuju da se pre otvarnja uretre endoskopski plasira vodič u lumen uretre u cilju lakšeg pronalaženja adekvatnog plana prilikom uretotomije (Brandes, 2014). Preoperativno, može se instilirati metilansko plavo retrogradno u uretru, u cilju prebojavanja uretralne mukoze. Zdrava mukoza se uvek bolje prebojava od ožiljno izmenjene mukoze. Adekvatni retraktori kao što je „lone star“ olakšava prikazivanje uretre, kao i aspirator (Slika 40). Vrlo je korisno pripremiti vaskularne kleme („buldog“ i Satinski) koje mogu biti primenjene ukoliko se radi transekcija uretre u cilju zaustavljanja ekscesivnog krvarenja. Šavni materijal mora da bude kvalitetan, sa odgovarajućom tenizonom snagom. U tu svrhu se najčešće koristi monofilamentne suture 4-0 i 5-0, (Monocryl® - poliglecaprone 25, PDS® - polydioxanone). Ukoliko nije ranije plasiran, suprapubični kateter treba plasirati tokom, ili neposredno pre pristupanja operativnom zahvatu. Transuretralni kateter koji se ostavlja nakon reparacije uretre može biti plasiran u mokraćnu bešiku, a prilikom rekonstrukcije penilne uretre može stajati samo kao stent, bez propagacije u mokraćnu bešiku. Ukoliko se koristi bukalna

mukoza, na pomenutom stentu mogu se napraviti fenestracije u cilju postoperativnog kvašenja mukoze fiziološkim rastvorom.

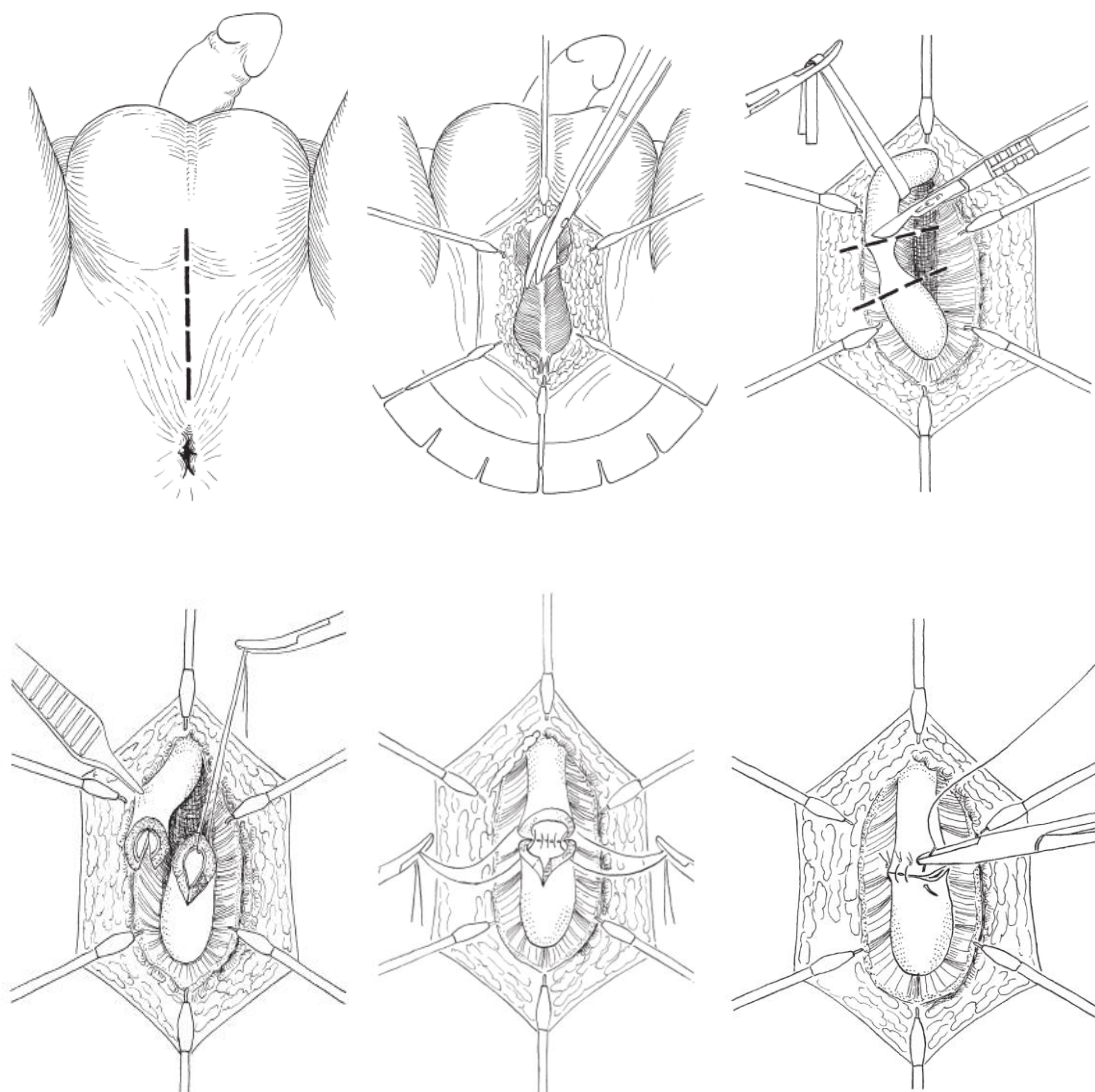


Slika 40. „Lone star“ retraktor.

Anestezija prilikom izvođenja otvorene hirurške reparacije uretre može biti opšta i spinalna. U zavisnosti od opšteg stanja pacijenta, komorbiditeta i preferencije, donosi se odluka o tipu anestezije. U pojedinim slučajevima rekonstrukcije fosse navikularis ili meatusa, može se primeniti i lokalna anestezija u vidu penilnog bloka.

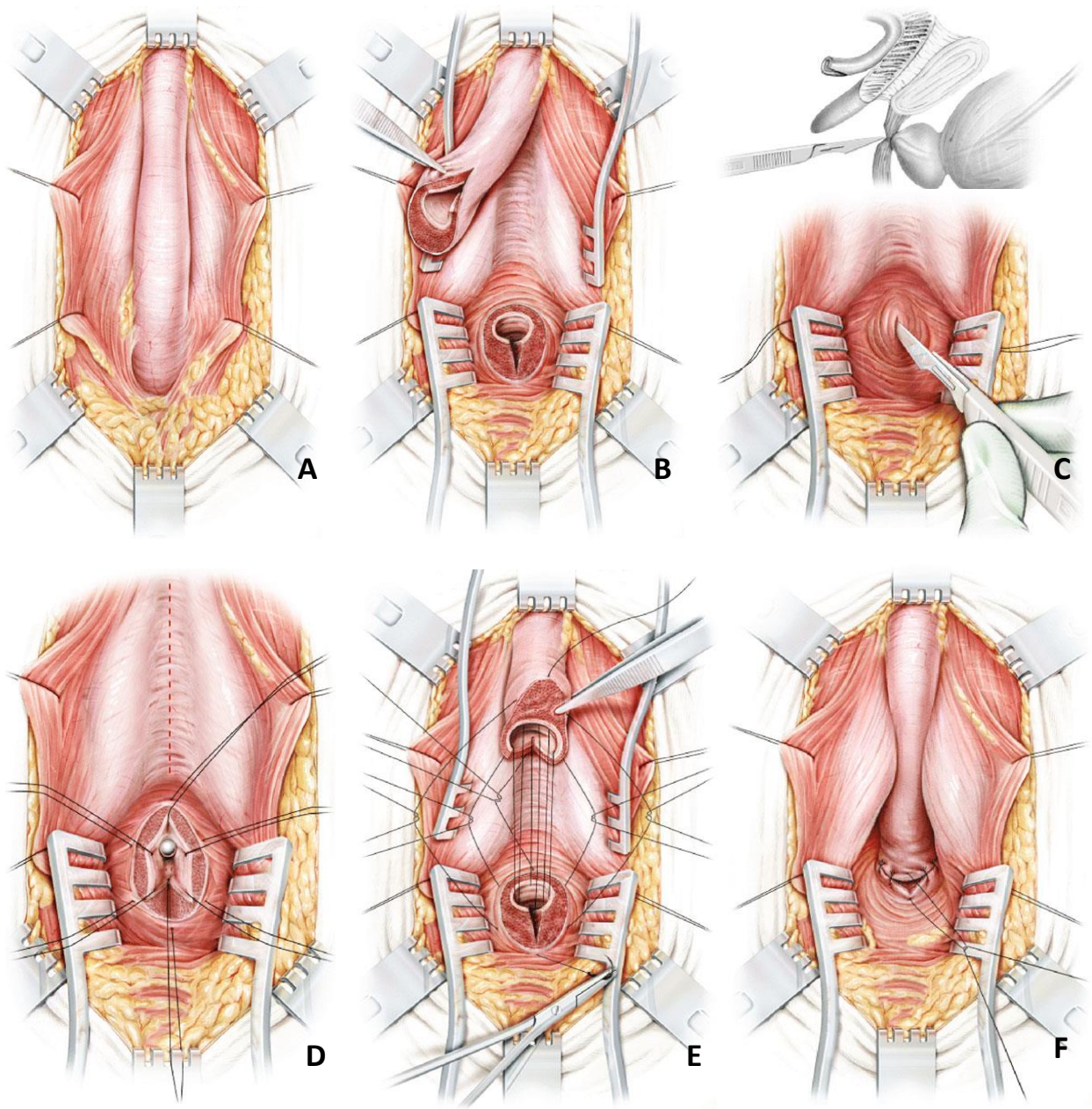
1.4.6.2. „End-to-end“ anastomoza (ekscizija oštećenog dela uretre i primarna anastomoza - EPA)

Kratke stenoze bulbarne uretre najefikasnije je leče ekscizijom stenotičnog dela i direktnom anastomozom krajeva uretre. Neophodno je potpuno uklanjanje stenotičnog dela sa spongiofibrozom, osvežavanje ivica uretre, spatulacija njenih krajeva i anastomoza bez tenzije preko uretralnog katetera. Hirurški koraci su prikazani na slici 41.

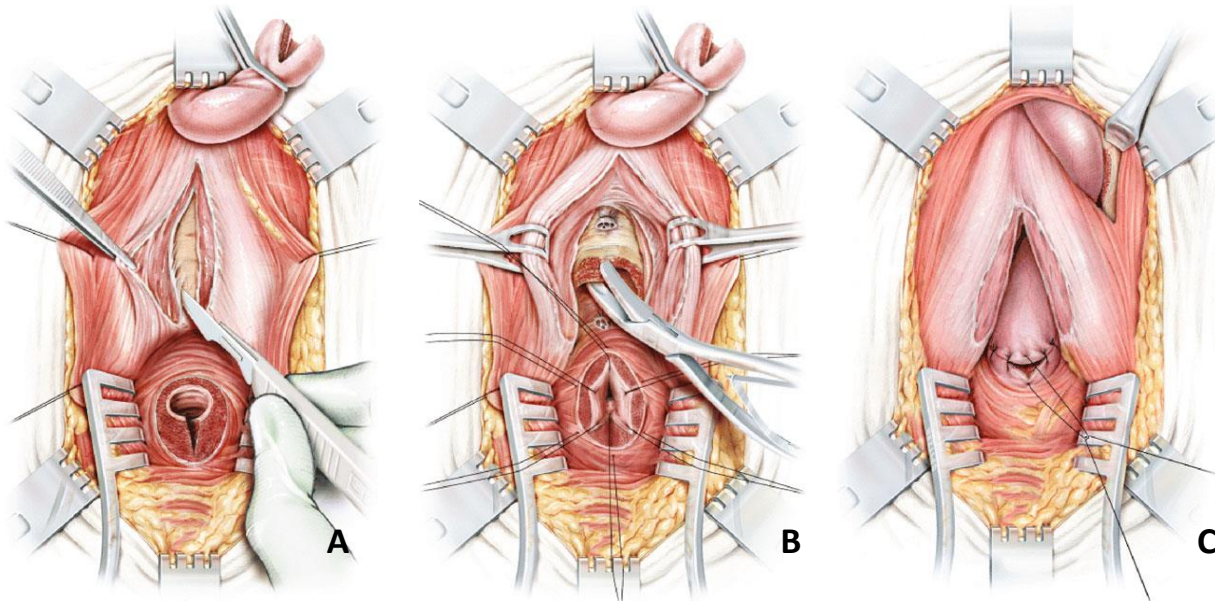


Slika 41. Rešavanje kratke strikture bulbarne uretre ekscizijom i primarnom anastomozom.

A – perinealna incizija, B – incizija bulbospongioznog mišića, C – mobilizacija uretre i ekscizija suženog dela, D – spatulacija ivica zdrave uretre. E – anastomoza zadnjeg zida uretre, čvorovi ostaju van lumena, F- anastomoza predneg zida uretre, nakon čega se radi rekonstrukcija bulbospongioznog mišića. (Izvor: Schreiter F, Schönberger B, Olianias R. *Reconstruction of the bulbar and membranous urethra*. In: Schreiter F. and Jordan GH, *Urethral Reconstructive Surgery*, Springer Medizin Verlag, Heidelberg, 2006.111-113)



Slika 42. Direktna anastomoza posteriorne uretre. A – disekcija bulbospongioznog mišića od bulbarne uretre. B – uretra presečena na delu gde je obliterisana, špatulacija i dalja mobilizacija uretre. C – u slučaju da se ne može naći lumen na proksimalnom obliterisanom delu uretre koristi se sonda koja se stavi antegradno kroz mokraćnu bešiku. D – špatulacija proksimalnog dela i plasiranje šavova. E – plasiranje sutura na prokisamlni kraj i vezivanje. F – završetak anastomoze (*Izvor: Mundy AR and Andrich DE Posterior urethral stricture, In: Brandes S, Morey AF. Advanced Male Urethral and Genital Reconstructive Surgery, Springer Science Business Media, New York, 2014; 277-279*)



Slika 43. Različite tehnike koje imaju za cilj smanjanje tenzije na mestu anastomoze. A – razdvajanje kavernoznih tela. B – klinasta resekcija donje ivice ramusa pubične kosti. C – zaobilazanje krusa kavernoznog tela - „rerouting“ (Izvor: *Mundy AR and Andrich DE Posterior urethral stricture, In: Brandes S, Morey AF. Advanced Male Urethral and Genital Reconstructive Surgery, Springer Science Business Media, New York, 2014; 281-283*)

Prilikom povreda zadnje uretre praćenjih frakturom karlice (PFUI), termino-terminalna anastomoza predstavlja najčešće jedinu moguću metodu lečenja. Povrede zadnje uretre, zbog posebnog mehanizma nastanka, načina lečenja i mogućih komplikacija, predstavljaju poseban entitet koji se znatno razlikuje od stenoza ostalih delova uretre. Ovde se ustvari i ne radi o stenozu lumena uretre nego o ožiljnoj obliteraciji posteriornog segmenta. Osnovni princip lečenja ovih povreda je ekscizija obliterisanog dela 3-6 meseci nakon povrede i spajanje spatuliranih delova vitalne uretre. Navedeni vremenski period je potreban da bi došlo do rezolucije pelvičnog hematoma i da se na taj način smanji distrakcioni defekt, a samim tim i omogući lakša reaproksimacija i reparacija. Ovaj pristup ustvari predstavlja korišćenje „uretralnog flapa“, koji se mobilise u cilju nadoknade nedostajućeg dela uretre. Preduslov za uspeh je očuvana bipedalna vaskularizacija uretre. Resecirana uretra u svom distalnom segmentu dobija krv samo preko retrogradne vaskularizacije. Ukoliko je ta retrogradna vaskularizacija oštećena zbog traume,

vaskularne impotencije, urodjene anomalije (hipospadije) ili ekscesivne mobilizacije, postoje velike šanse za neuspeh procedure, odnosno za ishemijsku nekrozu i restrikturu (Slika 13). Vrlo je verovatno da ovo ishemijsko oštećenje predstavlja najveći uzrok neuspeha operacije, pa se kod rizičnih pacijenata savetuje preoperativno arteriografija u cilju preciznog uvida u vaskularizaciju oštećene uretre (Jordan i Secret, 1992). Intraoperativno savetuje se primena cistoscopa u cilju lakšeg pronalaženja vrata bešike, odnosno proksimalnog dela uretretralnog patrljka. Tako se izbegavaju moguće komplikacije, kao što je oštećenje vrata bešike slepim manipulacijama, kao i eventualno formiranje anastomoze na pogrešnom mestu, mimo sfinkternog mehanizma. Tokom operacije neophodno je ukloniti svo devitalizovano tkivo, ali ovaj manevar nosi sa sobom mogućnost oštećenja lateralno pozicioniranih kavernozičnih nerava i dorzalne penilne arterije. Da bi procedura bile uspešna neophodno je učiniti adekvatnu mobilizaciju uretre čime se omogućava anastomoza bez tenzije (Slika 42).

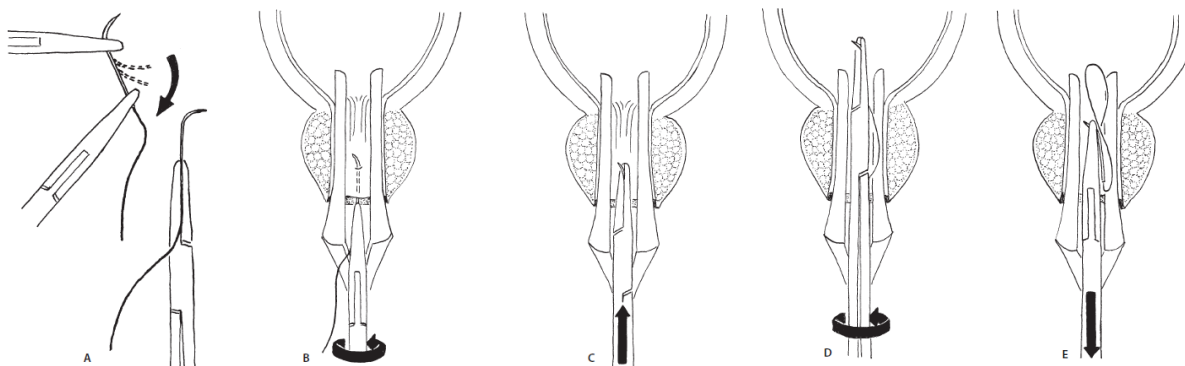
Ukoliko nije moguće napraviti anastomozu bez tenzije pristupa se nekom od procedura za smanjenje tenzije, a to su: delimično razdvajanje kavernozičnih tela, klinasta resekcija donje ivice pubične kosti i zaobilazanje ramusa pubične kosti („re-routing“) (Webster i Ramon, 1991; Brandes, 2014) (Slika 43). Nakon mobilizacije uretre, ekscidiranja ožiljnog tkiva, neophodna je spatulacija u cilju postizanja ovalnog oblika anastomoze, i samim tim smanjenja mogućnosti za restrikturu. Savetuje se primena 4-0 monofilamente resorptivne suture (PDS- polidioksanon, Monocryl-polyglecapron ili Maxon-polyglyconate) i plasiranje najmanje osam šavova na mukozu u cilju bolje adaptacije ivica i smanjenja tenzije.

Stavljanje šavova olakšano je primenom nosnog (Killian) spekuluma ili naopako plasirane pincete. Igle se adaptiraju tako da dobiju oblik slova „J“, pa se uz pomoć dva iglodržača naizmeničnim plasiranjem i hvatanjem igle stavljaju suture na proksimalni deo uretre (Mundy, 1997) (Slika 44). Po stavljanju sutura, transuretralno uvodi se silikonski kateter Foley Ch 16 ili 18, a zatim vezuju suture. Tokom ove procedure peani markirani brojevima mogu biti od velike pomoći u cilju bolje orijentacije hirurga. Pacijent postoperativno ima transuretralni kateter koji je uglavnom zatvoren, pa služi kao stent, i suprapubični kateter koji služi za derivaciju urina. Postoperativno ordiniraju se antibiotici i antiholinergici. Tri nedelje postoperativno radi se kontrolni uretrogram, a zatim ukoliko nema curenja kontrasta uklanja se transuretralni, a zatim i suprapubični kateter. Procena hirurga je da li će transuretralni kateter prilikom uklanjanja

zameniti drugim, tanjim, još nekoliko dana u cilju održavanja lumena. To se savetuje u slučajevima težeg vadjenja katetera, prilikom reintervencija ili težih oblika PFUDa.

Ekscizija obliterisanih delova uretera sa anastomozom krajeva ima veliku popularnost u svetu zbog visokog procenta uspeha i prihvatljive stope komplikacija. Ukoliko postoji sumnja na postojanje oštećenja kontinentnog mehanizma, neophodno je preoperativno upozoriti pacijenta na mogućnost navedene komplikacije. Pored restenoze i inkontinencije, moguće komplikacije su i impotencija, kurvatura penisa, formiranje fistule, kao i paraliza sakralog ili peronealnog nerva zbog položaja pacijenta tokom operacije.

Primarna indikacija za primenu pomenute metode su slučajevi stenozе ili obliteracije posteriorne i bulbarne uretre. Ukoliko se radi o kratkim stenozama bulbarne uretre, ekscizija suženog dela sa primarnom anastomozom krajeva uretre daje uspeh izlečenja i do 95%, a u isto vreme praćena je vrlo niskom stopom komplikacija (Eltahawy i sar., 2007).



Slika 44. Plasiranje šavova u proksimalni deo uretre uz pomoć ispravljene igle i Killianovog nosnog spekuluma. (Izvor: Schreiter F, Schönberger B, Olianias R. *Reconstruction of the bulbar and membranous urethra*. In: Schreiter F. and Jordan GH, *Urethral Reconstructive Surgery*, Springer Medizin Verlag, Heidelberg, 2006.p116)

1.4.6.3. Supstitucionna uretroplastika

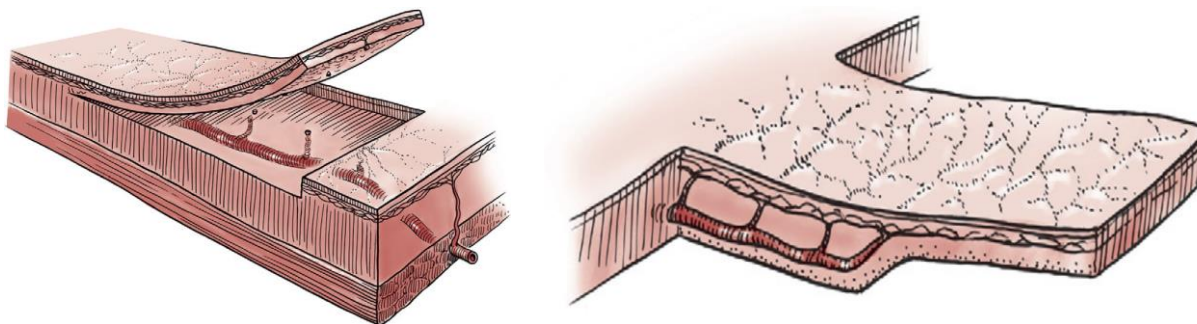
Ukoliko defekt uretre zbog svoje dužine ili lokalizacije onemogućava primarnu anastomozu, terapijski pristup je transfer tkiva. Nedostajući segment uretre mora da se nadoknadi pa se ova grupa intervencija naziva substitucionna uretroplastika. U upotrebi su vaskularizovani režnjevi (flapovi) i slobodni transplantati (graftovi). Režnjevi se kreiraju od penilne ili skrotalne kože, a slobodni transplantati se dobijaju uzimanjem isečka bukalne mukoze, mukoze mokraćne bešike ili kože.

1.4.6.3.1. Vaskularizovani režnjevi (flapovi)

Vaskularizovani lokalni kožni režnjevi koriste se za rešavanje stenozе uretre više od 40 godina i dugo je upravo primena kožnih režnjeva smatrana za metodu izbora u lečenju stenozа uretre. (Blandy i sar., 1971; McAninch i Morey, 1998). Preduslov za pravilnu primenu ove metode je poznavanje vaskularizacije penisa, uretre i genitalne regije u celini. Vaskularizacija genitalne regije je dvostruka, porekla a. pudende superficialis externe, koja uglavno ishranjuje dorzalni deo genitalija, i a. pudende interne, koja daje a.perinealis i a. scrotalis posterior, koje ishranjuju skrotalni i ventralni deo genitalija (Slika 7, 8) (Jordan i Rourke, 2006). Ova dvostruka vaskularizacija i mnoštvo perforantnih arterija omogućavaju pouzdanu manipulaciju sa fasciokutanim genitalnim flapovima.

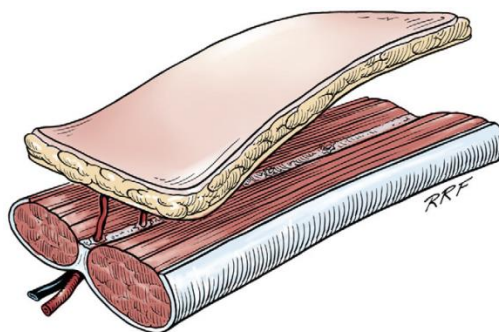
Vaskularizacija flapa može biti aksijalna i random. Aksijalna vaskularizacija je superiornija i podrazumeva da je poznat krvni sud koji snabdeva određeni režanj. Ukoliko to nije slučaj, nego je tačna vaskularizacija nepoznata reč je o random flapu. Vaskularizacija random režnja zavisi od intradermalnog i subdermalnog vaskularnog plexusa (Slika 45). Fasciokutani genitalni režnjevi su uglavnom aksijalni režnjevi, što im daje veću pouzdanost prilikom primene.

Dodatnu sigurnost pruža činjenica da se radi o tzv. fascijalnom obliku vaskularizacije, što podrazumeva da glavni sudovi prolaze kroz fascije i kožu hrane perforantnim granama (Slika 46).



Slika 45. Vaskularizovani reznjevi: A- random reznanj - nije poznat tačan arterijski krvni sud koji vaskularizuje reznanja, perforatori su presečeni i vaskularizacija počiva na subdermalnom pleksusu. B- aksijalni poluostrvasti reznanj – identifikuje se nutritivni arterijski krvni sud koji ulazi u bazu reznja. (Izvor: Jordan GH, McCammon. *Urethral Stricture Disease*. In: McDougal WS, Wein AJ, Kavoussi LR, Novick AC, Partin AW, Peters CA, Ramchandani P. *Campbell-Walsh Urology 10th ed*. Philadelphia: Saunders, 2011)

Oblik flapova i debljina zavisi od njihov primene, tako da se za rekonstrukciju uretre uglavnom koriste reznjevi bez dlaka, koji se formiraju u pravouganom obliku. Takvi reznjevi ne smeju biti preterano široki i debeli, jer je cilj da se izbegne formiranje divertikuluma uretre. Ukoliko je potrebno podizanje reznja koji ima dlake, neophodna je preoperativna laserska epilacija u nekoliko sesija.

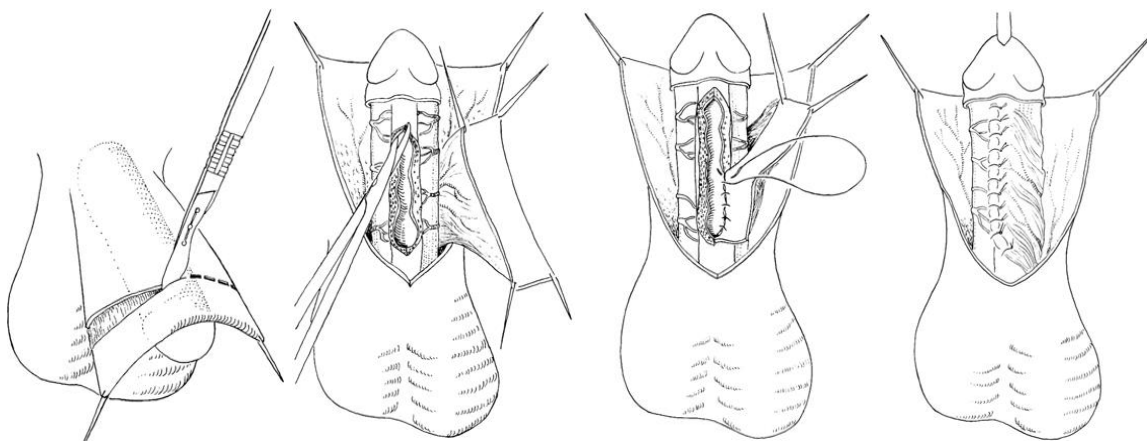


Slika 46. Fasciokutani reznanj: nutritivni sudovi prolaze kroz fascije i kožu hrane perforantnim granama (Izvor: Jordan GH, McCammon. *Urethral Stricture Disease*. In: McDougal WS, Wein AJ, Kavoussi LR, Novick AC, Partin AW, Peters CA, Ramchandani P. *Campbell-Walsh Urology 10th ed*. Philadelphia: Saunders, 2011)

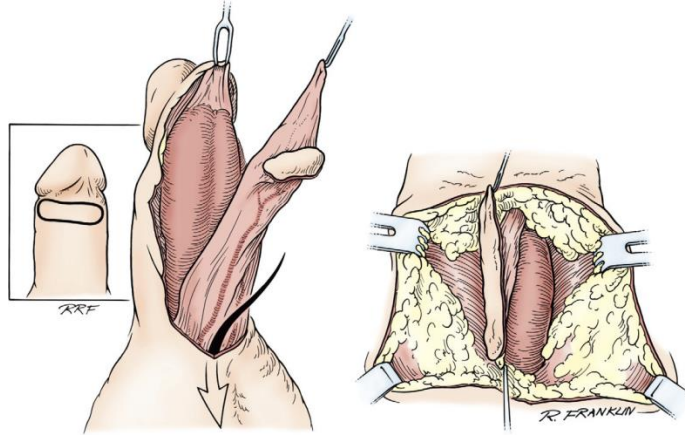
Kontraindikacija za primenu fasciokutanih penilnih reznjeva je postojanje lichen sclerosus ili znatno ožiljno izmenjena koža kod pacijenata koji su imali mutilantne povrede, opekotine ili

brojne reintervencije. Fasciokutani režnjevi se podižu na dartos fasciji koja je dobro vaskularizovana, tako da je moguća dobra mobilizacija režnja do željene pozicije. Prema nekim autorima potporu takvim režnjevima daju i površna lamela Bukove fascije (Slika 5). Pre svakog podizanja flapa treba imati na umu sledeće činjenice: kakva je vaskularizacija planiranog režnja, kakve su dimenzije i karakteristike flapa, kakav je mogućnost transfera u recipijentnu regiju i kakva je mogućnost zatvaranja donorske regije (Jordan i Stack, 1997).

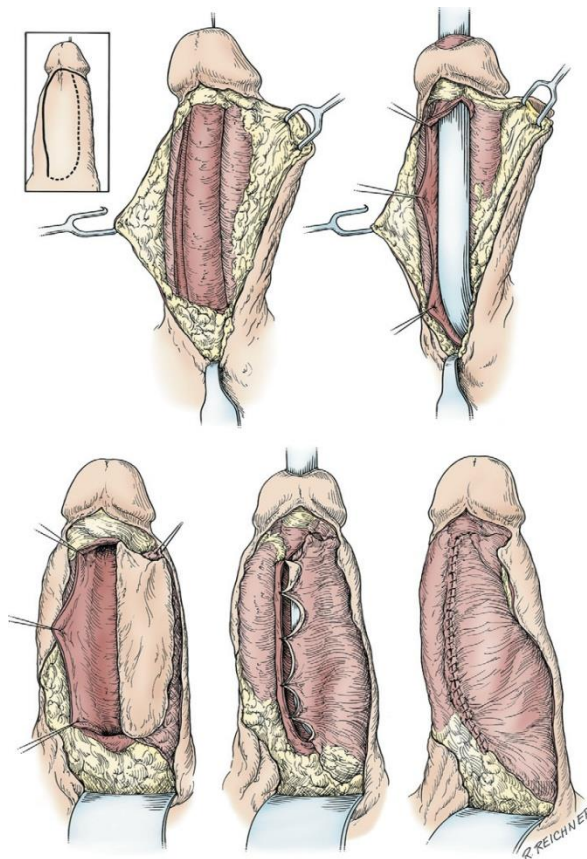
Orijentacija režnja može biti longitudinalna, transverzalna ili cirkularna, a mesto podizanja dorzalno ili ventralno (Slika 47-53) (Jordan 1987; McAninch, 1993; Perovic i Vukadinovic 1994; Schreiter i Schönberger, 2006). U zavisnosti od lokalizacije i dužine strikture dizajnira se i režanj. Nakon preparacije i mobilizacije režnja, prikazuje se stenotični deo, uz eksciziju devitalizovanog i fibrotičnog tkiva. Režanj se suturira na zdravu mukozu uretre čime se augmentira njen lumen do potrebne širine, preko katetera. Koriste se 4-0 ili 5-0 monofilamente resorptivne suture (PDS- polidioksanon, Monocryl-polyglecapron ili Maxon-polyglyconate), sa plasiranjem čvorova izvan lumena uretre. Prvo se suturira strana odakle polazi režanj, a zatim, preko katetera kontralateralna strana, uz pažljivo kreiranje proksimalne i distalne anastomoze. Peteljka režnja se rasporedi, eventualno lako fiksira, ali uz posebnu pažnju da se ne ugrozi snabdevanje fasciokutanog ostrvastog režnja.



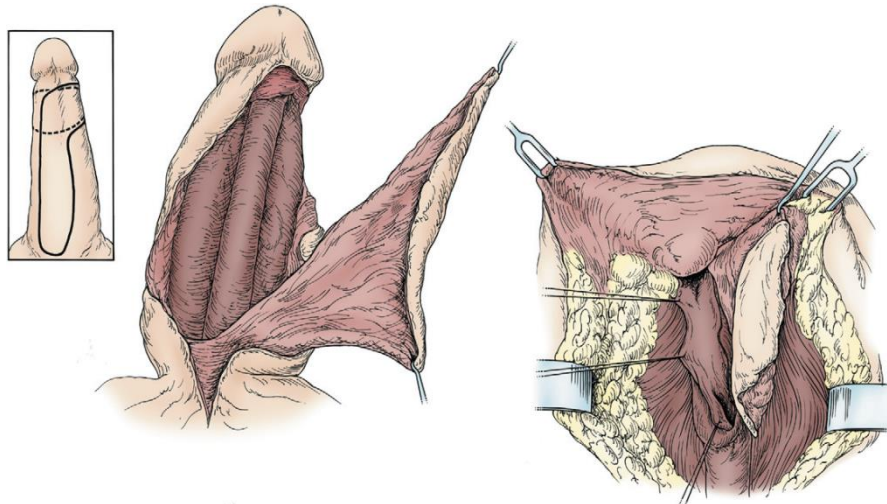
Slika 47. Dorzalni transverzalni (Duckett) režanj. Prikazana je preparacija, mobilizacija i transpozicija režnja na ventralnu stranu, a zatim suturiranje za ivice stenotičnog dela uretre. (Izvor: Schreiter F, Schönberger B, *Anterior urethral stricture repair and reconstruction in hypospadias cripples*. In: Schreiter F. and Jordan GH, *Urethral Reconstructive Surgery*, Springer Medizin Verlag, Heidelberg, 2006;166)



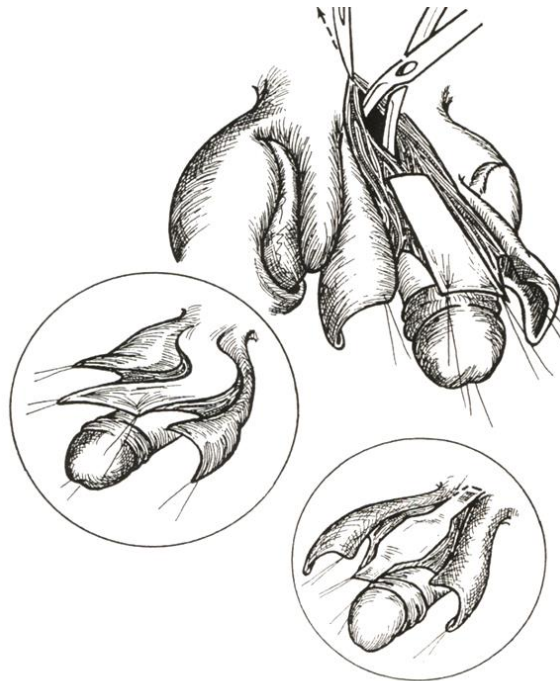
Slika 48. Ventralni transverzalni režanj (Izvor: Jordan GH. *Management of anterior urethral stricture disease*. In: Webster GD, editor. *Problems in urology*. Philadelphia: JB Lippincott; 1987)



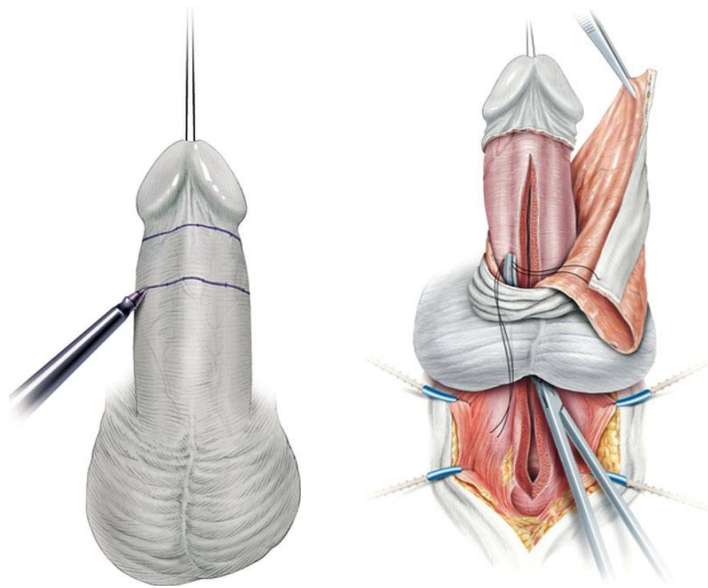
Slika 49. Ventralni longitudinalni ostrvasti (Orandi) režanj (Izvor: Jordan GH. *Management of anterior urethral stricture disease*. In: Webster GD, editor. *Problems in urology*. Philadelphia: JB Lippincott; 1987)



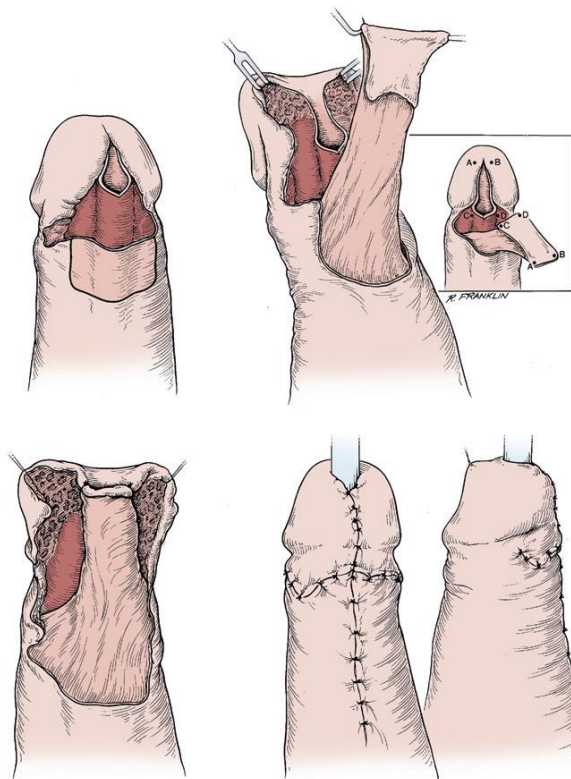
Slika 50. Ventralni longitudinalni “hockey-stick” režanj se koristi za duže striktуре. (Izvor: Jordan GH. *Management of anterior urethral stricture disease*. In: Webster GD, editor. *Problems in urology*. Philadelphia: JB Lippincott; 1987)



Slika 51. Dorzalni longitudinalni (Perović) režanj. (Izvor: Perovic S, Vukadinovic V. *Onlay island flap urethroplasty for severe hypospadias. A variant of the technique*. *J Urol* 1994;151:711–4)



Slika 52. Cirukularni fasciokutani (McAninch) režanj. (Izvor: Breyer BN, McAninch JW. *Penile skin flaps for urethral reconstruction*, In: Schreiter F. and Jordan GH, *Urethral Reconstructive Surgery*, Springer Medizin Verlag, Heidelberg, 2006; 226-227)



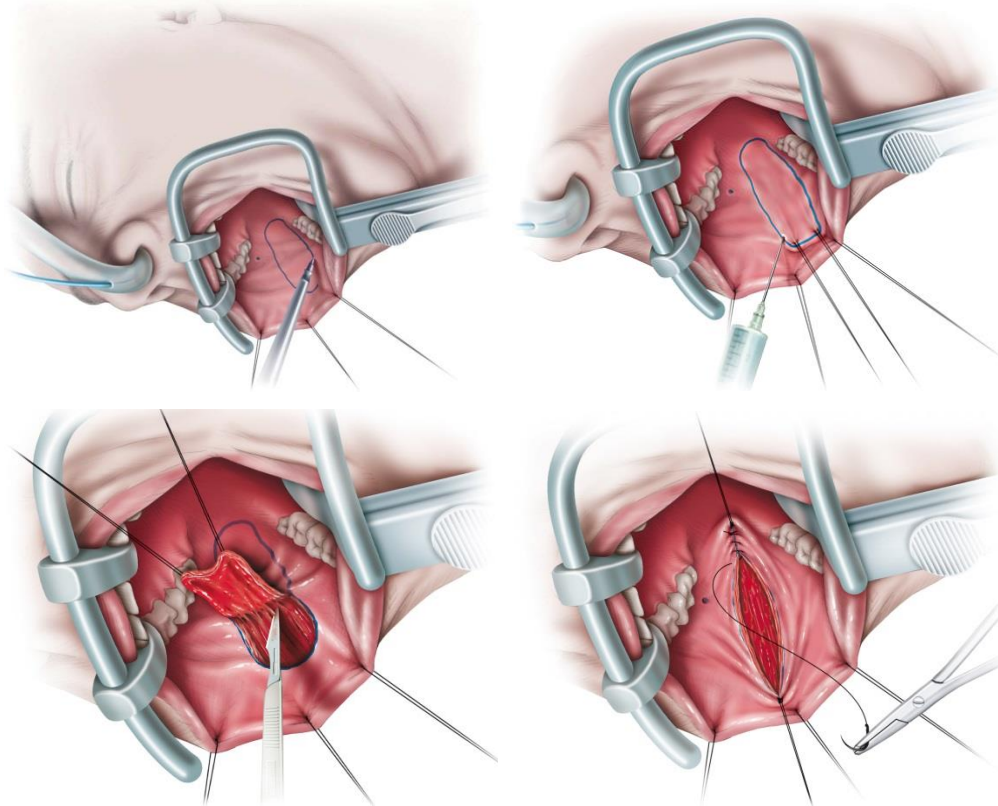
Slika 53. Jordan transverzalni režanj za rekonstrukciju fose navikularis (Izvor: Jordan GH. *Reconstruction of the fossa navicularis*. *J Urol* 1987;138:102-4)

1.4.6.3.2. Slobodni transplantati (graftovi)

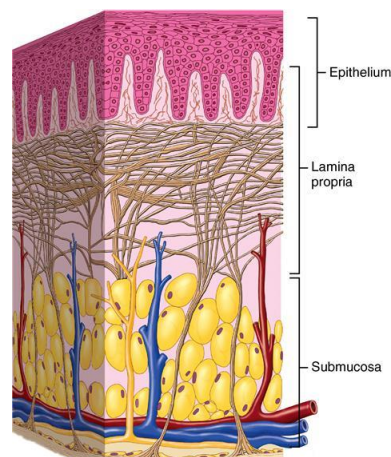
Deo tkiva koji ne zadržava sopstvenu vaskularizaciju, a koristi se u rekonstrukciji nekog udaljenog defekta, naziva se transplantat ili graft. Korišćenje ekstra-genitalnog tkiva u rekonstrukciji defekata uretre nije nov metod (Turner-Warwick, 1960; Devine i Horton, 1961; Blandy, 1980). Ideja je u osnovi ista, samo se vremenom menjala vrsta tkiva koja se koristila kao supstituent za augmentaciju uretre. Prvobitno je široko primenjivan graft genitalne ili ekstragenitalne kože, a zatim se pojavljuju radovi gde hiruruzi prikazuju primenu grafta sluzokože, u prvom redu sluzokože mokraćne bešike, ali i ileuma i kolona (Kinthead i sar., 1994; Xu i sar., 2004; Mundy i Andrich, 2010). I pored dobrih rezultata navedni sluzokožni graftovi nisu dobili veću popularnost zbog kompleksne procedure podizanja grafta i mogućih komplikacija donorske regije.

Humby je još 1941. publikovao svoje iskustvo sa primenom bukalne mukoze u rekonstrukciji hipospadija (Humby, 1941). Zbog visoke stope infekcija pomenuta metoda pada u zaborav narednih pedeset godina. Početkom devedesetih godina 20.veka dolazi do ponovnog interesa za korišćenje grafta oralne mukoze u cilju rekonstrukcije uretre (Burger i sar., 1992; Duckett i sar., 1995). Poslednjih godina sve više autora iznosi pozitivna iskustva u kojima se prikazuje bukalna mukoza kao kvalitetan supstitucionni materijal u uretroplastici (Andrich i Mundy, 2001; Patterson i Chapple, 2008). Zbog relativno jednostavne procedure podizanja transplantata iz donorske regije i inicijalnih zadovoljavajućih rezultata augmentacija uretre graftom bukalne mukoze brzo postaje popularna u mnogim urološkim centrima u svetu (Slika 54). Navedeni graft je superioran u odnosu na kožu, posebno u slučajevima lichen sclerosus, gde je primena kožnog transplantata kontraindikovana (Dubeyi sar., 2005; Palminteri i sar., 2012). Pored grafta oralne mukoze skinutog sa unutrašnje strane obraza, jednako efikasan je i graft podignut sa donje strane jezika (Simonato i sar., 2006; Simonato i sar., 2008; Barbagli i sar., 2008). Superiornost oralne mukoze se ogleda u njenim karakteristikama: ona ima debeo epitel, tanku laminu propriju, bogato je vaskularizovana, ima dobar elasticitet (Djordjevic, 2014) (Slika 55). Osim toga, nalazi se u vlažnoj sredini, otporna je na kožne bolesti (npr. lichen scl.) i ima dobar lokalni imunitet. Na kraju, podizanje grafta bukalne mukoze je jednostavno i ima vrlo mali morbiditet donorske regije. Moguće komplikacije donorske regije su: bol, utrnulost, otežano otvaranje usta, promene u lučenju salive (Dublin i Stewart, 2004; Markiewicz i sar., 2008;

Rourke i sar., 2012). U svakom slučaju, morbiditet je vrlo mali, i pacijenti su zadovoljni navedenom procedurom (Barbagli i sar., 2014).



Slika 54. Tehnika podizanja grafta bukalne mukoze (*Izvor: <http://webon.eu/harvesting-oral-mucosa-from-the-cheek/>*)

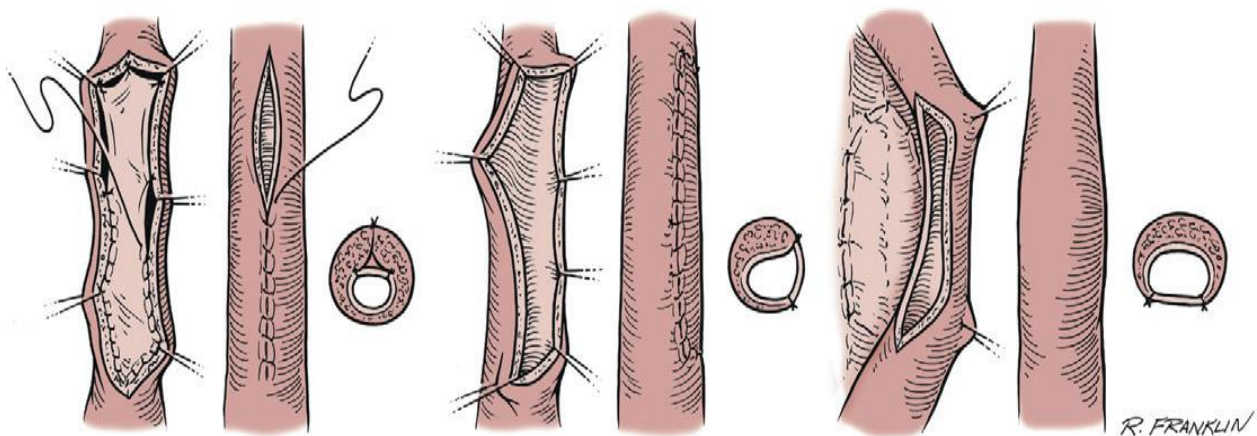


Slika 55. Histološka gradnja oralne mukoze (*Izvor: <http://pocketdentistry.com/14-oral-mucosa>*)

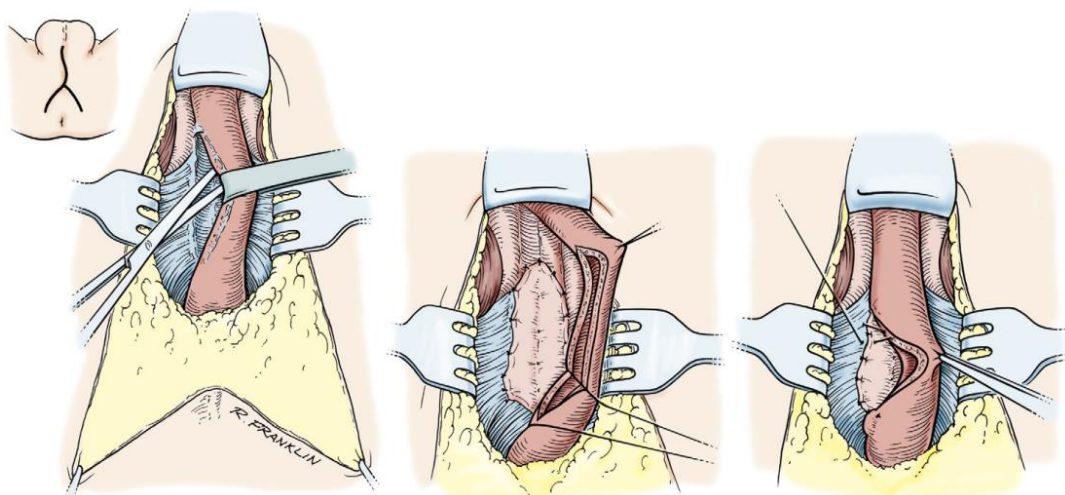
Poslednjih godina dolazi do porasta interesovanja za laboratorijski dobijenom mukozom korišćenjem metode tkivnog inženjeringa. Tako dobijen graft je posebno koristan za dugačke strikture gde postoji potreba za velikim dimenzijama supsticionog tkiva (Mangera i Chapple, 2013; Osman i sar., 2015).

Uspeh graft procedure umnogome zavisi od toga da li će graft preživeti ili nekrotizirati. Proces „primanja“ grafta teče u dve faze, od kojih svaka traje po dva dana (Andrich i Mundy, 2006). Prva faza je imbibicija u kojoj graft preživljava preuzimanjem nutrienata apsorpcijom iz podloge. Druga faza se zove inoskulacija i podrazumeva neovaskularizaciju grafta, odnosno uspostavljanje mikrovaskularizacije između grafta i njegove podloge. Petog dana graft je ili preživeo ili podlegao nekrozi. Do tada od ključnog je značaja obezbediti prislan kontakt grafta sa podlogom, primenom adekvatnog pritiska i izbegavanjem formiranja hematoma. Osim toga proces preživljavanja može biti i ugrožen pojavom infekcije. Zbog svega navedenog, jasno je da su neophodna dva preduslova za preživljavanje grafta: graft mora biti dovoljno tanak da bi se lakše odigrali procesi imbibicije i inoskulacije, i s druge strane, podloga grafta mora biti dobro prokrvljena da bi ceo proces uspeo. Graftovi pune debljine („full thickness“) teže preživljavaju, ali zato imaju manju kontrakciju zbog očuvanih subdermalnog kolagenih vlakana. Graft bukalne mukoze ima tu prednost da ima minimalnu kontrakciju, a u isto vreme je vrlo bogat subdermalnim vaskularnim pleksusom što ga čini odličnim graftom u supsticionoj uretrotoplastici (Andrich i Mundy, 2006).

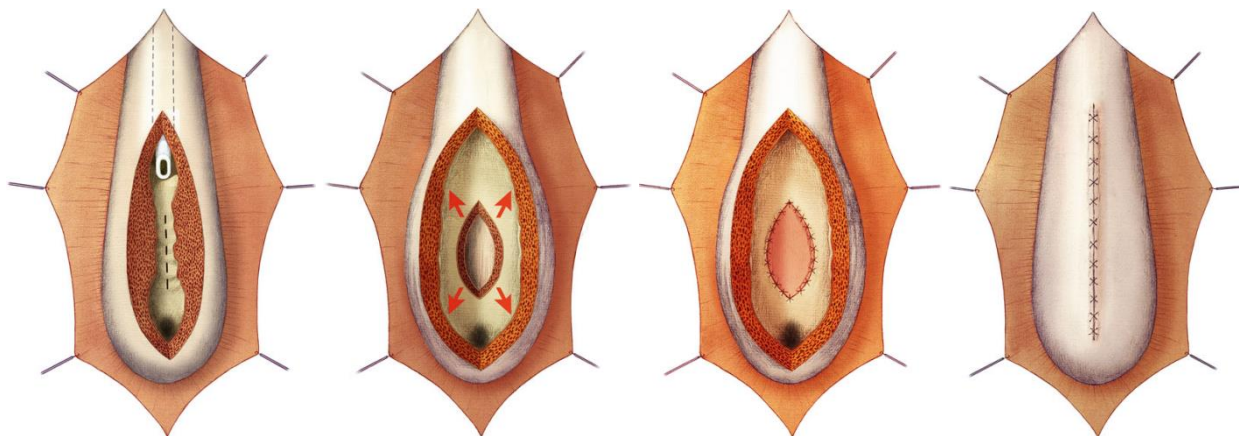
Nakon identifikacije mesta strikture graft bukalne mukoze može biti položen ventralno, dorzalno i lateralno (Slika 56). Dorzalno polaganje grafta na kavernoza tela može uslediti nakon mobilizacije uretre (Barbagli) ili bez mobilizacije, kroz ventralnu i dorzalnu inciziju (Asopa) (Barbagli i Lazzeri 2006; Asopa i sar., 2001). Barbagli tehnika podrazumeva mobilizaciju uretre, rotiranje i inciziju na stenotičnom delu. Zatim se fiksira graft za kavernoza tela, pa se ivice uretre ušiju, preko katetera, za prethodno fiksiranu bukalnu mukozu (Slika 57). Asopa tehnika podrazumeva inciziju uretre ventralno, zatim iniciziju i širenje uretre dorzalno, fiskiranje grafta bukalne mukoze na kavernoza tela, pa ušivanje ventralne incizije preko katetera (Slika 58).



Slika 56. Ventralno, lateralno i dorzalno pozicioniranje grafta. (Izvor: Jordan GH, McCammon. *Urethral Stricture Disease*. In: McDougal WS, Wein AJ, Kavoussi LR, Novick AC, Partin AW, Peters CA, Ramchandani P. *Campbell-Walsh Urology 10th ed*. Philadelphia: Saunders, 2011; 976)

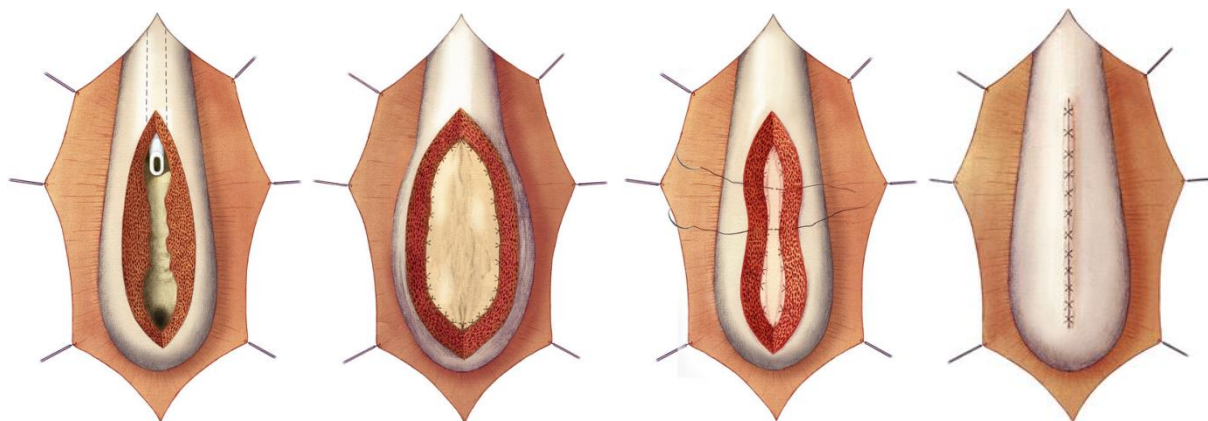


Slika 57. Dorzalno pozicioniranje grafta uz mobilizaciju uretre (Barbagli). (Izvor: Jordan GH, McCammon. *Urethral Stricture Disease*. In: McDougal WS, Wein AJ, Kavoussi LR, Novick AC, Partin AW, Peters CA, Ramchandani P. *Campbell-Walsh Urology 10th ed*. Philadelphia: Saunders, 2011; 976)



Slika 58. Dorzalno pozicioniranje grafta uz ventralni sagitalni pristup (Asopa). (Izvor: Brandes S, Morey AF. *Advanced male urethral and genital reconstructive surgery*, Springer Science Business Media, New York, 2014)

Ventralni pristupom se napravi incizija na uretri, ušije graft bukalne mukoze za ivice, a preko grafta ušije spongiozno telo koje pruža potporu graftu (Slika 59). U cilju boljeg preživljavanja grafta i sprečavanja retrakcije savetuje se „kačenje“ grafta za spongiozno tkivo (Djordjevic i sar., 2011).

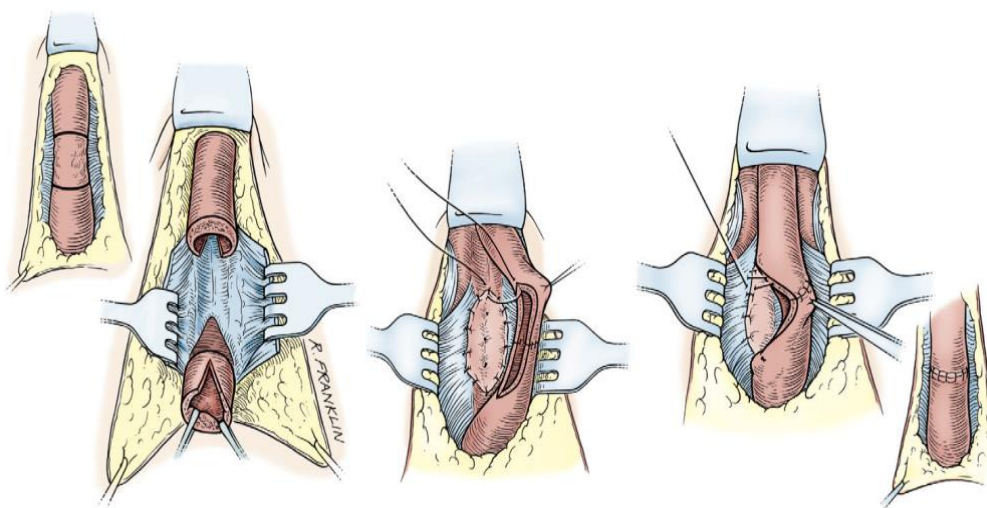


Slika 59. Ventralno pozicioniranje grafta. (Izvor: Brandes S, Morey AF. *Advanced male urethral and genital reconstructive surgery*, Springer Science Business Media, New York, 2014)

Kulkarni 2009. publikuje tehniku dorzalnog pozicioniranja grafta, ali uz podizanja samo jedne strane uretre u cilju prezervacije vaskularizacije uretre (Kulkarni i sar., 2009).

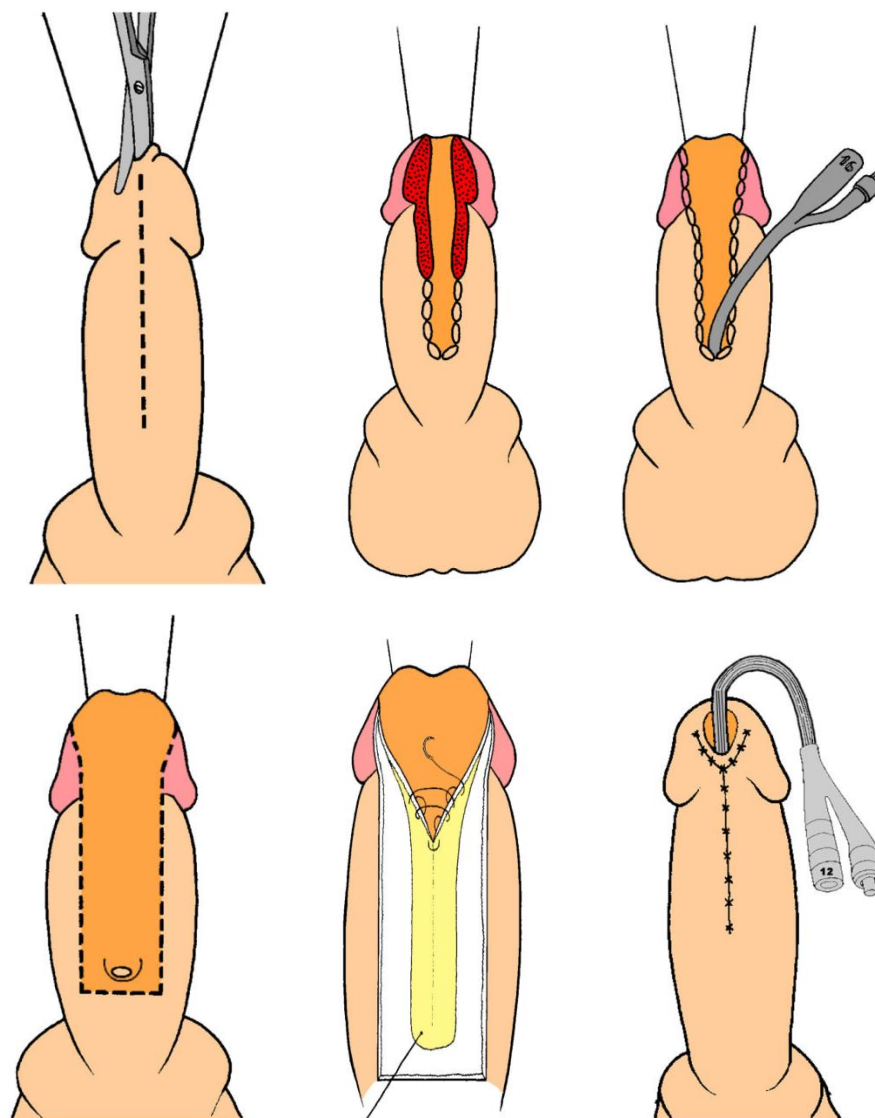
Korišćenje grafta bukalne mukoze za rekonstrukciju celog segmenta uretre, u jednom aktu, u vidu tubularnog grafta, je odbačeno, obzirom na loše rezultate takvog pristupa (Venn i Mundy 1998). Slaba vaskularizacija na suturnoj liniji tubusa, kao i nemogućnost adekvatne cirkularne potpore slobodnog grafta razlog su neuspeha ove metode.

Prilikom postojanja obliterisanog segmenta uretre isti se može nadoknaditi kombinacijom resekcije uretre sa anastomozom i istovremenom augmentacijom uretre graftom ili flapom. Pomenuta tehnika se naziva anastomotska augmentirajuća uretroplastika (Slika 60)



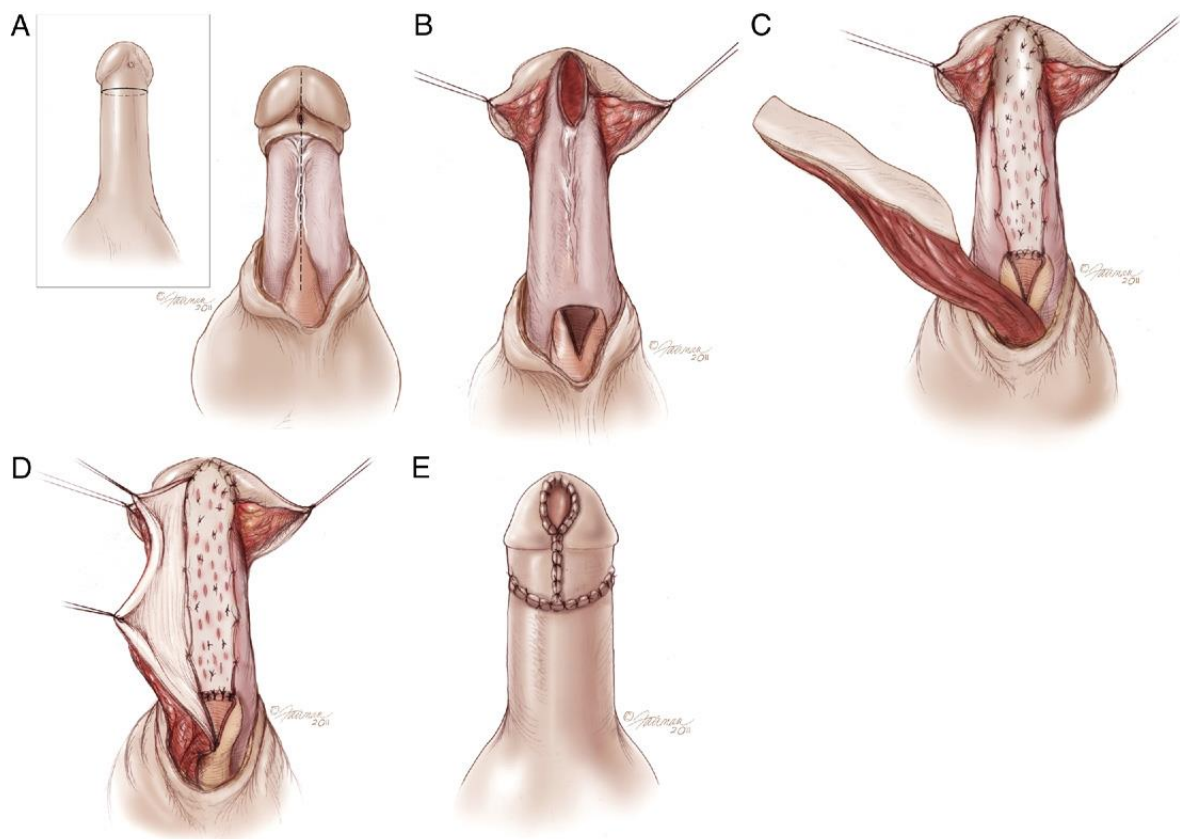
Slika 60. Anastomotska augmentirajuća uretroplastika. (Izvor: Jordan GH, McCammon. *Urethral Stricture Disease*. In: McDougal WS, Wein AJ, Kavoussi LR, Novick AC, Partin AW, Peters CA, Ramchandani P. *Campbell-Walsh Urology 10th ed*. Philadelphia: Saunders, 2011; 977)

Ukoliko nije moguće rekonstruisati nedostajući segment uretre u jednom aktu, hirurg se može odlučiti na etapno lečenje (Slika 61). Tada se u prvom aktu ukloni devitalizovano tkivo, i položi transplantat bukalne mukoze, koji se u narednom aktu tubularizuje (Andrich i sar., 2003). Princip etapnog lečenja posebno je primenjivan u rekonstrukciji uretre kod pacijenata koji imaju teže forme hipospadija (Bracka, 1995; Meeks i sar., 2009).



Slika 61. Etapno lečnje stenozе uretre. Prvi akt podrazumeva otvaranje stenotične uretre i augmentacija graftom bukalne mukoze u cilju formiranja nove široke uretralne ploče. U drugom aktu, nakon 3 do 6 meseci, tubularizuje se neouretralna ploča. (Izvor: <http://www.urethralcenter.it/pagine/terapia.html>)

Alternativni pristup rešavanju obliterativnih striktura, kod kojih je neophodno nadoknaditi ceo segment uretre, je kombinacija flap i grafta. Graft bukalne mukoze se položi na kavernoza tela, čime se formira dorzalna polovina uretre, a ventralni deo se formira korišćenjem vaskularizovanog fasciokutanog reznja koji se, preko katetera, suturira za ivice bukane mukoze (Slika 62) (Gelman i Sohn, 2011).



Slika 62. Rešavanja obliterantne uretralne strikturu jednom aktu kombinacijom graftabukalne mukoze i fasciokutanog flapa. A- degloving penisa, B- uklanjanje obliterisanog deal uretre, C- fiksacija grafta bukalne mukoze za kavernoza tela i mobilizacija fasciokutanog reznja, D- suturiranje reznja za graft bukalne mukoze čime se formira ceo lumen nedostajuće uretre, E- rekonstrukcija meatusa i kože penisa. (Izvor: Gelman J, Sohn W. *1-stage repair of obliterative distal urethral strictures with buccal graft urethral plate reconstruction and simultaneous onlay penile skin flap.* J Urol. 2011 Sep;186(3):935-8)

U urološkim centrima širom sveta i dalje su aktuelna pitanja: da li uretrotomija interna opravdano zadržava primat u lečenju stenozе uretre nad savremenim metodama otvorene uretroplastike; dalje, koji je najbolji supstitucionni materijal za augmentaciju lumena uretre; odnosno koji pristup daje najveće šanse za uspešno lečenje stenozе uretre.

2. CILJEVI RADA

1. Odrediti klinički profil pacijenata sa stenozom uretre kod kojih je primenjen neki od metoda lečenja, odnosno uvrđiti da li je postojala razlika između grupa pacijenata lečenih uretrotomijom internom, kožnim režnjem i graftom bukalne mukoze u odnosu na etiologiju, dužinu strikture, lokalizaciju i starost pacijenata, odnosno, da li bi neka od navedenih karakteristika mogla da utiče na ishod lečenja.
2. Proceniti uspeh lečenja stenozе uretre i stopu komplikacija prilikom primene metode uretrotomije interne, zatim prilikom primene metode otvorene uretropolastike uz korišćenje vaskularizovanog kožnog režnja, i konačno, prilikom primene otvorene uretropolastike uz korišćenje grafta bukalne mukoze.
3. Na osnovu zajedničkih kriterijuma uporediti rezultate lečenja primenom navedenih metoda, utvrditi postojanje prednosti i nedostataka svih navedenih metoda, odnosno utvrditi da li neki od pomenutih terapijskih modaliteta predstavlja savremeni "zlatni standard" za lečenje pacijenata sa stenozom uretre.
4. Odrediti da li kod pacijenata lečenih primenom grafta bukalne mukoze postoji razlika u ishodu lečenja ili u stopi komplikacija u zavisnosti od pozicioniranja grafta (ventralno ili dorzalno), prilikom operativnog zahvata.

3. MATERIJAL I METODE

3.1. Vreme i mesto ispitivanja

Istraživanje je sprovedeno na pacijentim lečenim u periodu od 1.2.2007. godine do 1.1.2015. godine na Institutu za zdravstvenu zaštitu majke i deteta Srbije „Dr Vukan Čupić“ u Beogradu, Univerzitetskoj dečjoj klinici u Beogradu i Urološkoj klinici Kliničkog centra Srbije u Beogradu.

3.2. Ispitanici - jedinice posmatranja

Ispitanici, odnosno jedinice posmatranja bili su pacijenti koji su lečeni zbog stenozе uretre u pomenutom periodu.

Kriterijum za uključenje u studiju:

- stenozа uretre lečena uretrotomijom internom,
- stenozа uretre lečena primenom kožnog režnja ili
- stenozа uretre lečena primenom grafta bukalne mukoze.

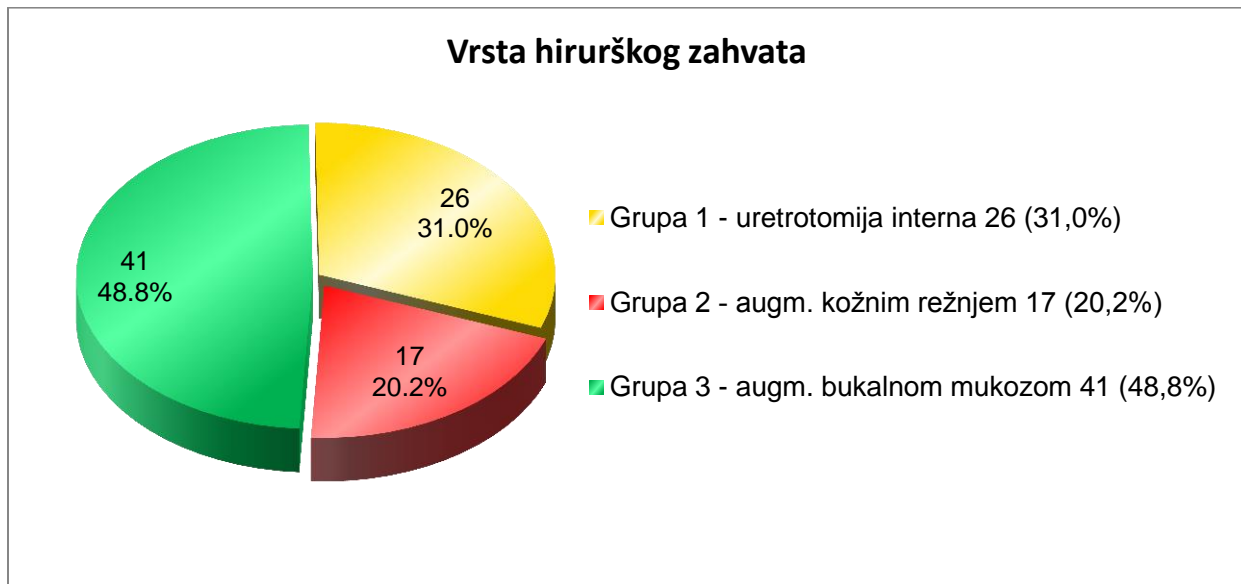
Kriterijum za isključenje iz studije:

- kratke stenozе bulbarne uretre i traumatske rupture posteriorne uretre koje su rešavane ekscizijom i primarnom anastomozom,
- stenozе uretre lečene perinealnom uretostomom,
- obliterativne stenozе uretre lečene primenom grafta bukalne mukoze u dva akta ili kombinacijom grafta i flapa.

U studiju je uključeno 84 pacijenta, a uzrast pacijenata u ukupnom uzorku se kretao od 8 do 71 god (aritm. sredina 40,80 god).

3.3. Primenjeni hirurški zahvati

Posmatrano je 84 pacijenta koji su bili podvrgnuti sledećim operativnim zahvatima: kod dvadeset i šest (26) pacijenata urađena je uretrotomija interna (Grupa 1-UI), kod 17 pacijenata urađena je augmentacija uretre primenom režnja penilne kože (Grupa 2-KR), a kod 41 pacijenta urađena je operacija augmentacije uretre primenom grafta bukalne mukoze (Grupa 3-BM). Vrsta primenjenog hirurškog zahvata prikazana je na Grafikonu 1.

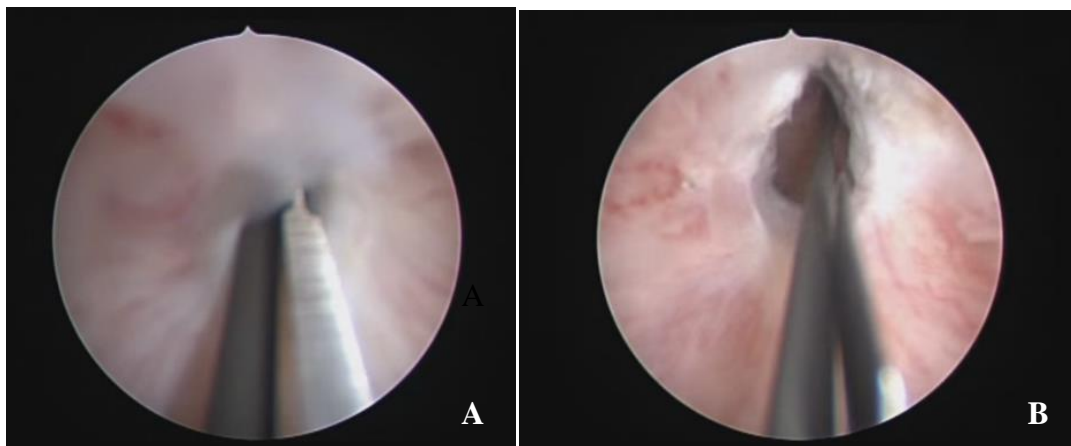


Grafikon 1. Vrste hirurških zahvata primenjene na ispitivanoj grupi pacijenata

3.3.1. Uretrotomija interna

Uretrotomija interna predstavlja endoskopsku proceduru kojom se lumen uretre proširuje kontrolisanom incizijom zida u delu gde postoji suženje. Prilikom izvođenja ove procedure trudili smo se da postignemo lumen uretre dovoljno širok da se plasira kateter Foley 18-22 Ch. Intervencija je rađena u opštoj, spinalnoj ili lokalnoj anesteziji, u zavisnosti od uzrasta i želje pacijenta, komorbiditeta, dužine i lokalizacija strikture. Intraoperativno, jedna doza IV antibiotika je ordinirana, a postoperativno nastavljena je profilaksa oralnim antibioticima tokom

perioda kateterizacije. Nakon vizuelizacije suženog dela u uretru je plasirana „žica vodilja“ do mokraćne bešike, u cilju izbegavanja kreiranja „false route“ prilikom resekcije. „Žica vodilja“ nije korišćena u slučajevima suženja manjeg stepena sa jasnim lumenom uretre. Posebna pažnja bila je posvećena strikturama u proksimalnom delu u cilju izbegavanja oštećenja sfinkternog mehanizma. Ukoliko je lumen uretre skoro skroz zatvoren pacijenti su najčešće imali suprapubični kateter, kroz koji smo nekad, preoperativno, ubacivali metilensko plavo ili povidon jod u cilju lakše vizuelizacije lumena uretre prilikom endoskopije. Kod kratkih striktura (0,5-1 cm) nekad je bila dovoljna samo jedna incizija da bi se prikazao ceo lumen uretre. Incizije su pravljene na „12 sati“, odnosno u rasponu od „11 do 1 sat“ (Slika 63). Ukoliko dođe do krvarenja koje ne prestaje spontatno, u retkim slučajevima, korišćena je elektroda kautera u cilju termokoagulacije. Nakon završene incizije, u bešiku, transuretralno plasirali smo silikonski Foley kateter Ch 18-22. Ukoliko je plasiranje katetera otežano može se, pod kontrolom oka, plasirati endoskop, a zatim se ostavi košuljica, kroz koju se stavi vodič, a zatim se preko vodiča uvede kateter, čime se procedura završava.

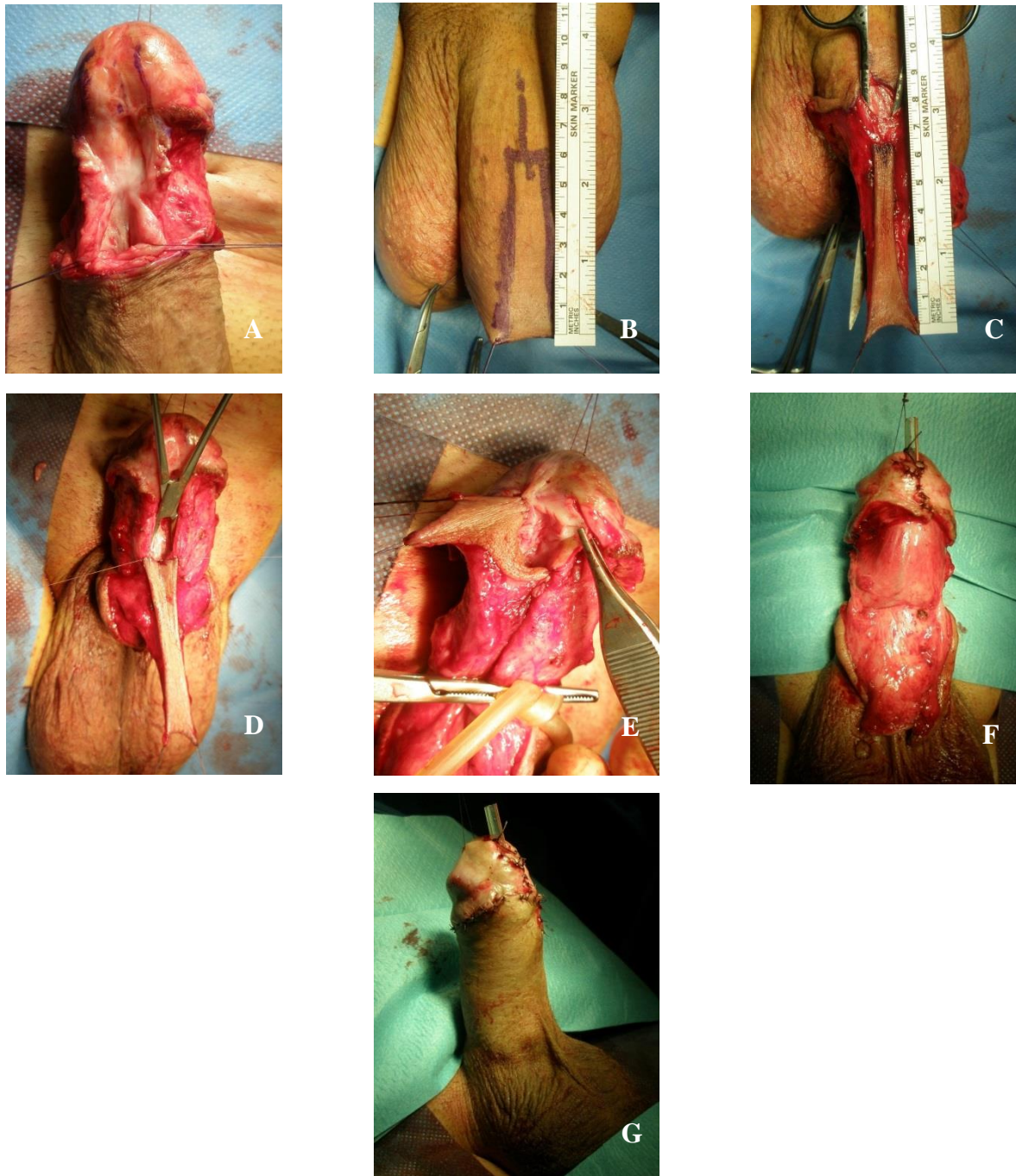


Slika 63. Uretrotomija interna. A- neposredno pre incidiranja stenoze, B- vizuelizuje se dobar lumen uretre nakon incizije.

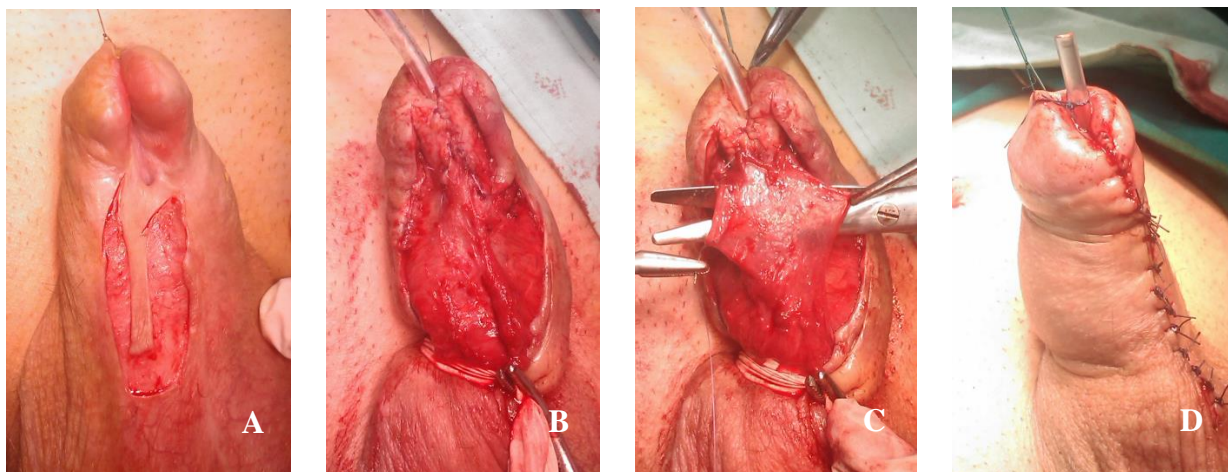
3.3.2. Augmentacija uretre kožnim režnjem

Fascikutani režanj u cilju augmentacije uretre primenjivan je kod onih pacijenata kod kojih je bilo moguće formirati dobro vaskularizovan režanj od segmenta zdrave kože penisa. Ukoliko je penilna koža izmenjena obimnim ožiljcima ili lichen sclerosusom ovi pacijenti nisu bili podvrgnuti ovoj proceduri.

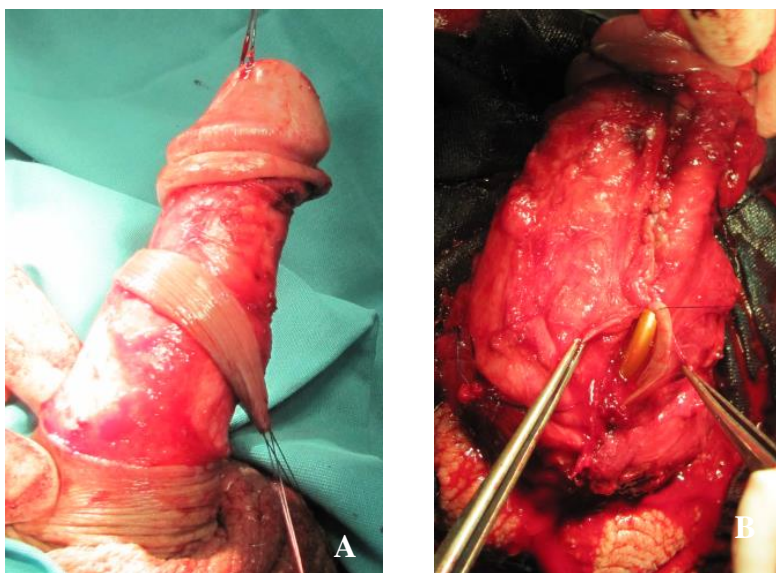
Orijentacija i lokalizacija režnja bila je različita i zavisila je od mesta i dužine strikture. U najvećem broju slučajeva korišćen je longitudinalni dorzalni i longitudinalni ventralni režanj, retko i transversalni i cirkularni režanj (Slike 64 - 66). Nakon prikazivanja stenotičnog dela uretre učinjena je ekscizija devitalizovanog i fibrotičnog tkiva. Dužina režnja odgovarala je dužini strikture, odnosno defekta uretre. Pre započinjanja incizije, u pojedinim slučajevima, markirana je dužina i oblik režnja sterilnim markerom. Pažljivo je kreiran režanj u cilju postizanja adekvatnih dimenzija i mobilnosti, ali u isto vreme čuvajući vitalnu vaskularizaciju. Fasciokutani režanj sadržavao je kožu i dartos fasciju, koja je uglavnom bila veće širine od kožnog segmenta. Navedeni princip omogućavao je očuvanje vaskularizacije režnja. Nakon adekvatne mobilizacije, režanj je suturiran na zdravu mukozu uretre čime se augmentira njen lumen do potrebne širine, preko katetera Ch 18-22. Korišćene su 4-0 ili 5-0 monofilamente resorptivne suture (PDS-polidioksanon ili Monocryl-polyglecapron), sa plasiranjem čvorova van lumena uretre. Ukoliko režanj polazi sa jedne strane prvo smo suturirali stranu odakle polazi režanj, a zatim, preko katetera kontralateralnu stranu, uz pažljivo kreiranje proksimalne i distalne anastomoze. Peteljku režnja smo se trudili da rasporedimo i fiksiramo preko suturnih linija, ali uz posebnu pažnju da se ne ugrozi snabdevanje fasciokutanog režnja. Nakon toga učinjena je rekonstrukcija kože penisa uz povremeno formiranje lokalnih kožnih režnjeva u cilju pokrivanja celog tela penisa. Kod svih pacijenata korišćen je kateter za suprapubinu drenažu. Po završenom zahvatu plasiran je Coban zavoj. Kateter je uklanjan dve do tri nedelje nakon operacije, a suprapubični kateter 5-7 dana kasnije, uz prethodnu proveru mogućnosti spontanog mokrenja. Ukoliko je bilo neočekivanih okolnosti u vidu otežanog mokrenja ili sumnje na postojanje fistule učinjena je kontrolna uretrografija u cilju vizuelizacije uretre.



Slika 64. Rešavanja strikture distalne uretre dorzalnim longitudinalnim fasciokutanim režnjem (Perović). A- vizuelizuje se stenotični deo distalne penilne i glandijalne uretre. B- dizajniranje režnja, C- podizanje režnja sa širokom vaskularnom peteljkom, vizuelizuje se „button hole“, D- transpozicija režnja na ventralnu stranu i proksimalna anastomoza, E- suturiranje režnja sa mukozom uretre u cilju augmentacije lumena, F- široka peteljka režnja pokriva sve suturne linije, G- postoperativni izgled.



Slika 65. Rešavanja strikture neomeatusa i defekta glanijalne uretre ventralnim longitudinalnim fasciokutanim režnjem.. A- vizuelizuje se stenotični deo distalne penilne uretre sa nedostatkom glandijalne uretre, dizajniranje i podizanje režnja, B-režanj je suturiran za ivice uretre u stenotičnom delu, C- prikazana je široka vaskularna peteljka režnja, D- postoperativni izgled nakon rekonstrukcije glansa, meatusa i kože penisa.

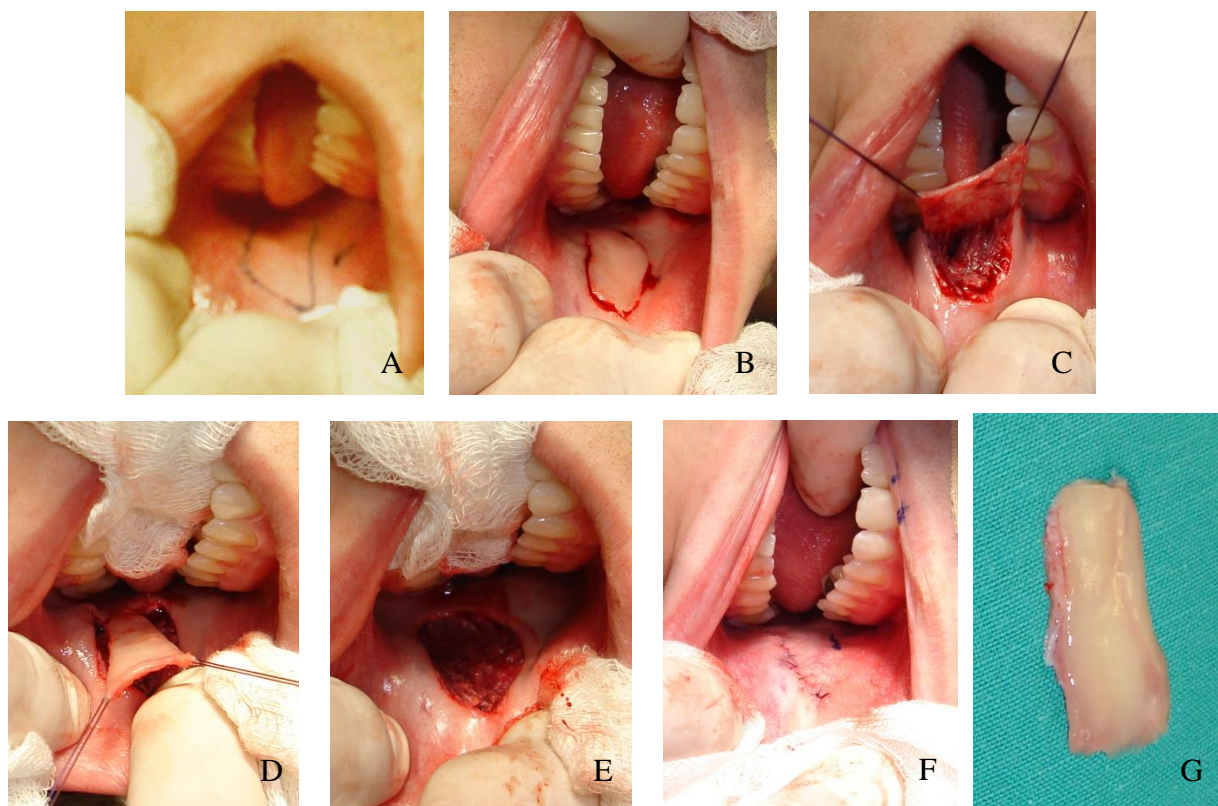


Slika 66. Rešavanja strikture penilne uretre cirkularnim fasciokutanim režnjem po McAninchu. A- kreiranje cirkularnog režnja, B- transpozicija režnja i suturiranje za mukožu uretre u cilju augmentacije lumena.

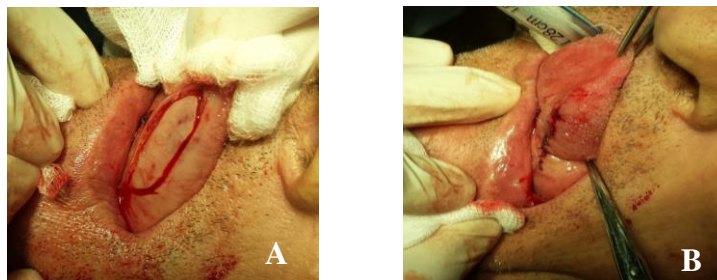
3.3.3. Augmentacija uretre graftom bukalne mukoze

Najčešće primenjivana procedura bila je augmentacija uretre graftom bukalne mukoze. Ispreparisan je deo uretre na mestu prethodno i dijagnostikovane strikture. U zavisnosti od lokalizacije, dužine strikture i obima spongiofibroze donošena je odluka da li će se graft polagati dorzalno ili ventralno. U slučaju odluke da se radi ventralna aplikacija grafta, učinjena je ventralna uzdužna incizija uretre u stenotičnom segmentu, a u slučaju dorzalne aplikacije grafta uretra je delimično mobilisana od kavernoznih tela, rotirana za 180 stepeni i uzdužno otvorena u delu gde postoji stenoza. Nakon prikazivanja stenotičnog dela uretre učinjena je ekscizija devitalizovanog i fibrotičnog tkiva. Zatim je procenjena dužina stenotičnog dela koji je trebalo da se rekonstruiše. Oralna sluznica pacijenta čišćena je antiseptičnim rastvorom. Hirurškim markerom nacrtan je oblik reznja, odnosno mesto incizije na mukozi pacijenta, uz markiranje otvora Stenonovog kanala. Submukozno infiltriran je rastvor adrenalina u fiziološkom rastvoru u odnosu 1:100.000, a zatim navedeni rastvor pomešan sa lokalnim anaestikom dugog dejstva (bupivakin) u omeru 1:1. Ukoliko je pacijent operisan u spinalnoj anesteziji navedeni rastvor adrenalina je kombinovan sa lokalnim anestetikom brzog dejstva (Lidocain HCl 1%) u omeru 1:1. Nakon incizije graft bukalne mukoze je pažljivo podizan od submukoznog masnog i mišićnog tkiva. Po završenom podiznju grafta učinjena je pažljiva hemostaza, a zatim, defekt suturiran produžnim šavom Vicryl 4-0 (Slika 67). Ukoliko se radilo o dužim strikturama, ponekad je bilo neophodno da se uzme veći segment bukalne mukoze, pa je tako nastali defekt ostavljen da zaraste per secundam, pošto primarna sutura nije bila moguća. U najtežim slučajevima kod kojih je iskorišćena bukalna mukoza, pristupalo se uzimanju lingvakne mukoze (Slika 68). Nakon uzimanja grafta, isti je temeljno istanjen uklanjanjem preostalog masnog tkiva („defatting“). Ukoliko je pristup bio dorzalni, graft je temeljno fiksiran za kavernožno telo penisa („quilting“), a zatim uretra derotirana i mukoza uretre suturirana za graft bukalne mukoze preko silikonskog katetera Foley 16 Ch. Kod distalnih stenoza kateter je bio plasiran samo kao stent, u predelu rekonstruisanog segmenta, a kod proksimalnih kateter je stavljen u mokraćnu bešiku. Ukoliko je pristup bio ventralni, graft je plasiran na napravljenu inciziju na ventralnoj strani uretre i ušiven produžnim šavovima (Monocryl 4-0 ili 5-0) preko katetera. Zatim je spongiozno telo uretre ušiveno preko grafta uz fiksaciju mukoze. Po završenoj augmentaciji uretre, rekonstruisan je bulbospongiozni mišić, ukoliko je prethodno bio incidiran. Nakon suture kože

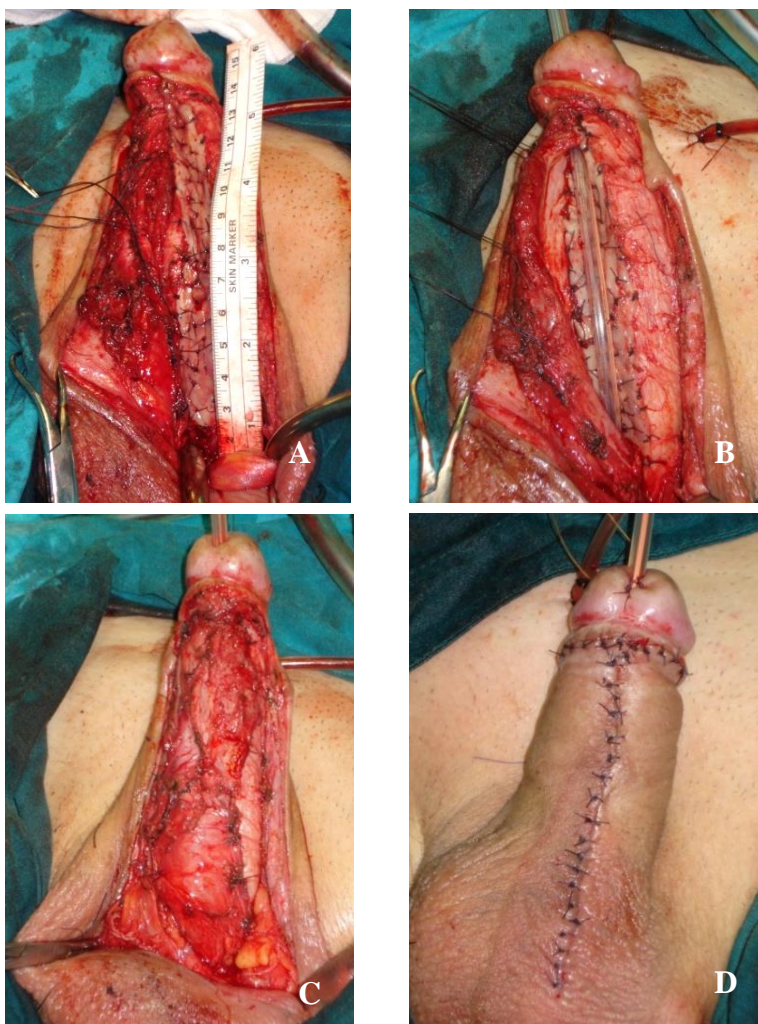
plasiran je Coban zavoj. Svi pacijenti su imali kateter za suprapubičnu drenažu urina. U postoperativnom toku ispirana je uretra prva tri dana na tri sata, a zatim dva puta dnevno, do započinjanja spontanog mokrenja. Kateter je uklanjen dve do tri nedelje nakon operacije, a suprapubični kateter 5-7 dana kasnije uz prethodnu proveru mogućnosti spontanog mokrenja. Ukoliko je pacijent otežano mokrio ili je postojala sumnja na fistulu produženo je nošenje suprapubičnog katetera, i učinjena je retrogradna uretrografija.



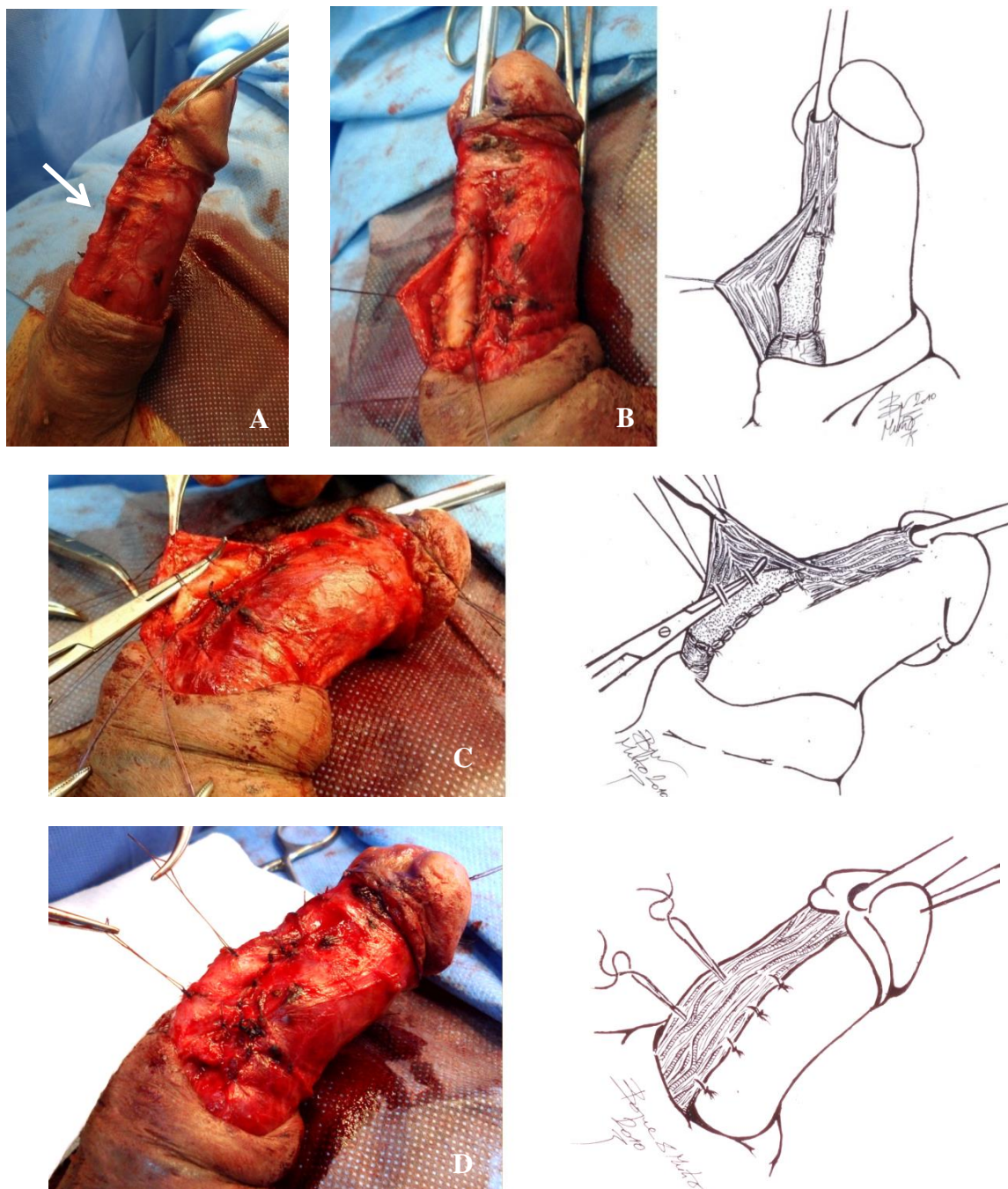
Slika 67. Tehnika podizanja grafta bukalne mukoze: A-obeležavanje grafta, kao i otvora Stenonovog kanala. B-incizija, C-plasiranje podržnih šavova i podizanje grafta, D-nastavak podizanja, E-graft je u celini podignut, prikazan je defekt mukoze, F-defekt je ušiven produžnom resorptivnim šavom, G-graft bukalne mukoze.



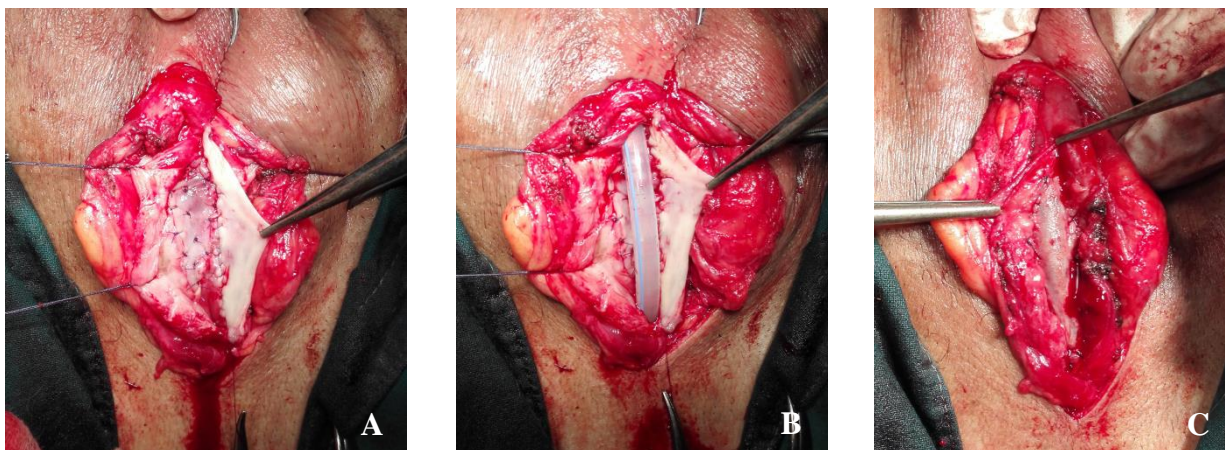
Slika 68. Podizanje grafta lingvalne mukoze. A-incizija lingvalne mukoze na donjoj strani jezika. B- primarna sutura defekta resorptivnim šavom.



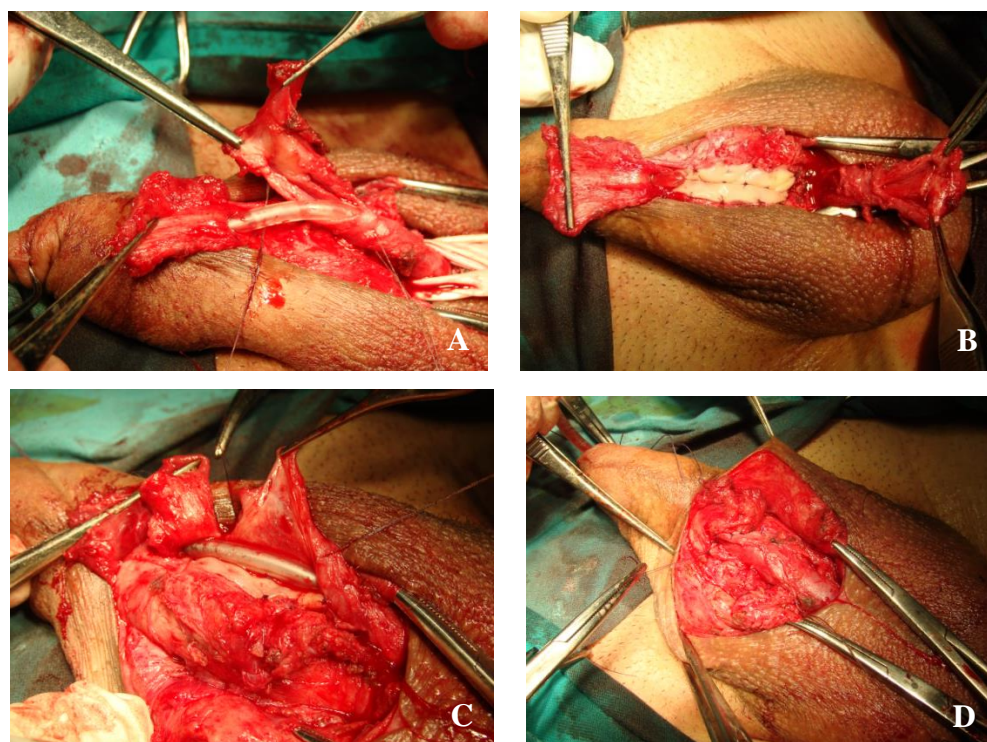
Slika 69. Augmentacija dugačkog segmenta uretre dorzalnim polaganjem grafta bukalne mukoze (Barbagli). A-mobilisana je penilna uretra, a graft bukalne mukoze položen dorzalno. B- suturirana je jedna strana ivice mukoze uretre i bukalne mukoze, C- preko katetera Ch16 ušivena je i druga strana uretre, a zatim fiksirano periuretralno tkivo preko suturnih linija. D- postoperativni izgled nakon rekonstrukcije kože penisa.



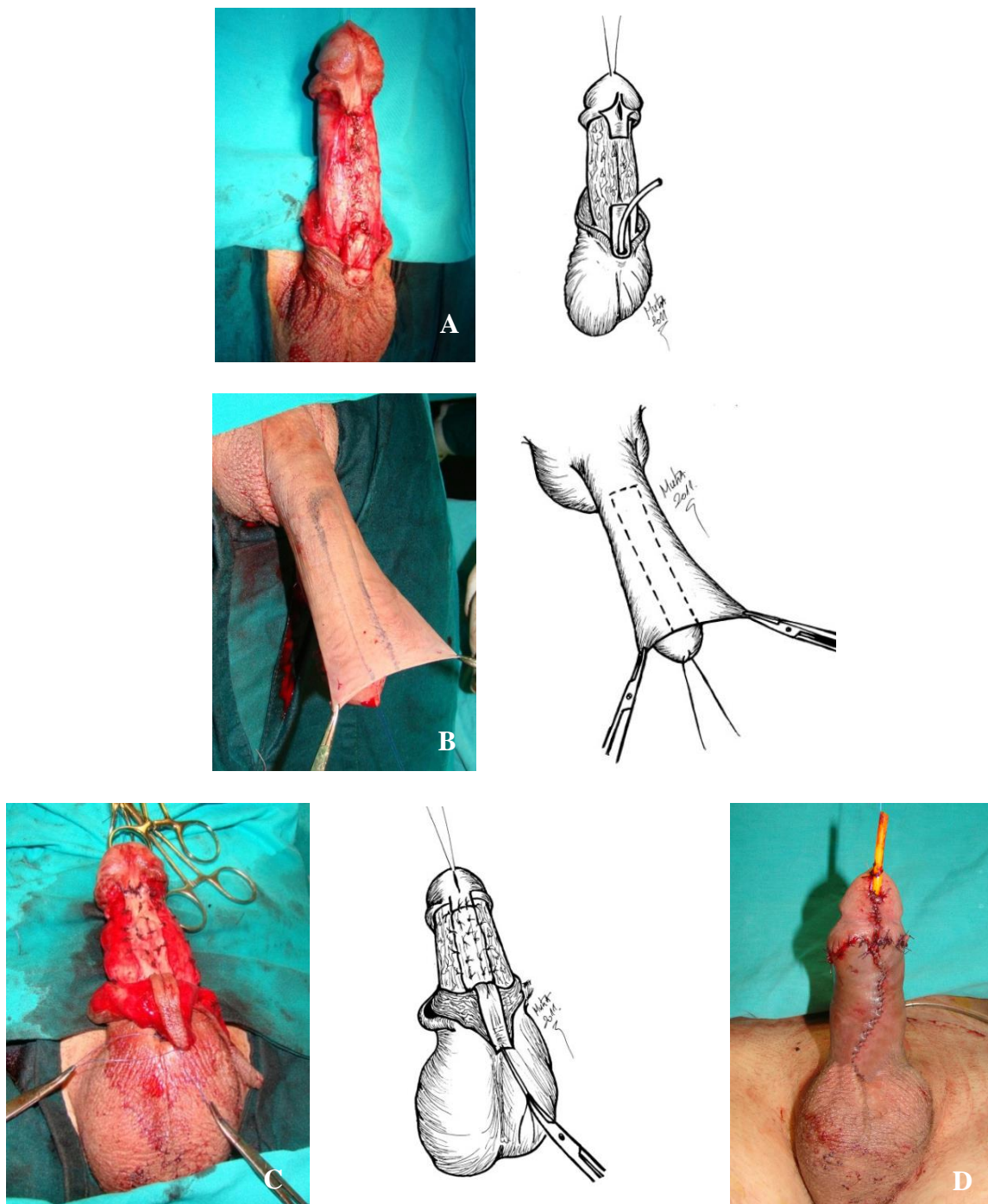
Slika 70. Augmentacija uretre ventralnim (ventrolateralnim) polaganjem grafta bukalne mukoze. A-nakon deglovinga vizuelizuje se stenotični deo uretre (strelica), B- spongioznog telo je otvoreno, plasiran je graft bukalne mukoze i ušiven za ivice mukoze uretre, C-graft je zatim „U“ šavovima fiksiran za periuretralno tkivo D-rekonstruisano je spongiozno tkivo, ušiveno preko suturnih linije mukoze, a „U“ šavovi vezani u cilju bolje potpore graftu bukalne mukoze (Djordjevic i sar., 2011).



Slika 71. Augmentacija uretre kombinovanim i ventralnim i dorzalnim polaganjem grafta bukalne mukoze. A-prikazan je graft bukalne mukoze položen i fiksiran dorzalno i graft predviđen za ventralnu augmentaciju. B-plasiran kateter, ušivena je jedna strana mukoze, C-ušivene su obe strane mukoze preko Foley katetera, sledi zatvaranje spongioznog tela.



Slika 72. Augmentirajuća anastomotska uretroplastika. A-presečeni krajevi uretre, urađena spatulacija na dorzalno strani oba kraja. B-fiksiran graft bukalne mukoze, C-suturiranje ivica uretralne mukoze jednog kraja za drugi i za ivice bukalne mukoze, D-završena rekonstrukcija.



Slika 73. Uretroplastika kombinacijom kožnog flapa i bukalnog grafta. A-uklonjen je obliterisani deo penilne uretre, B-preparacija longitudinalnog dorzalnog flapa, C-nakon preparacije kožni flap je transponiran ventralno, a bukalna mukoza fiksirana na kavernoza tela. Suturaivanjem ivica kožnog reznja i bukalne mukoze formiran je kompletan lumen uretre, D-izgled penisa nakon rekonstrukcije.

3.4. Postoperativni praćenje i mere uspeha

Svi pacijenti su redovno praćeni tokom perioda nošenja katetera, a zatim mesec dana nakon uklanjanja katetera, pa u 6. mesecu, a potom jednom godišnje. Period postoperativnog praćenja iznosio je 14 do 109 meseci (prosečna vrednost 41 mesec). Pacijenti su davali usmeni izveštaj o kvalitetu mokrenja i navodili subjektivni osećaj ispražnjenosti bešike i podatak o postojanju urinarnih infekcija, hemature, inkontinije, kapljanja i drugih dizuričnih smetnji. Tokom perioda praćenja pojedinim pacijentima uretra je kalibrirana kateterom Ch 16 ili 18, rađena im je urofloumetrija i ultrazvučno merena količina rezidualnog urina. Ukoliko nalazi urofloumetrije, ultrazvuka ili kalibracije nisu bili zadovoljavajući rađene su dodatne procedure u vidu urografije ili uretroskopije.

Uspeh operative procedure definisan je kao mogućnost spontanog mokrenja, brzina mokrenja merena urofloumetrijom od najmanje 15 ml/s i odsustvo potrebe za nekom od dodatnih intervencija uključujući i bužiranje uretre.

3.5. Statistička metodologija

U ovoj studiji korišćene su deskriptivne i analitičke statističke metode.

Od deskriptivnih korišćeni su:

- Apsolutni i relativni brojevi (n, %)
- Mere centralne tendencije (aritmetička sredina, medijana)
- Mere disperzije (standardna devijacija, interval varijacije, interkvartilni raspon).

Od analitičkih statističkih metoda korišćeni su testovi razlike i analiza povezanosti.

Od testova razlike, korišćeni su neparametarski testovi (Kruskal-Wallis test, Wilcoxon Signed Ranks test, Hi-kvadrat test). Navedeni testovi korišćeni su za ispitivanje značajnosti razlike između tri grupe pacijenata u odnosu na ispitivano obeležje posmatranja. Kruskal-Wallis test je korišćen kod numeričkih obeležja posmatranja kod kojih raspodela nije normalna, Wilcoxon Signed Ranks test korišćen kod vezanih uzoraka čija raspodela nije normalna. Hi kvadrat test je korišćen za atributivna obeležja posmatranja. Za naknadna poređenja kod

Kruskal-Wallis testa korišćen je Dunn-Bonferroni test. U slučaju malih učestalosti kod Hi-kvadrat testa, korišćena je egzaktna verovatnoća.

Za analiziranje povezanosti zavisne varijable i nezavisnih prediktora korišćena je logistička regresiona analiza.

Svi rezultati su predstavljeni tabelarno i grafički.

Sve p vrednosti manje od 0,05 korišćene su kao vrednosti za odbacivanje nulte hipoteze.

Podaci su obrađeni u SPSS 20,0 (IBM korporacija).

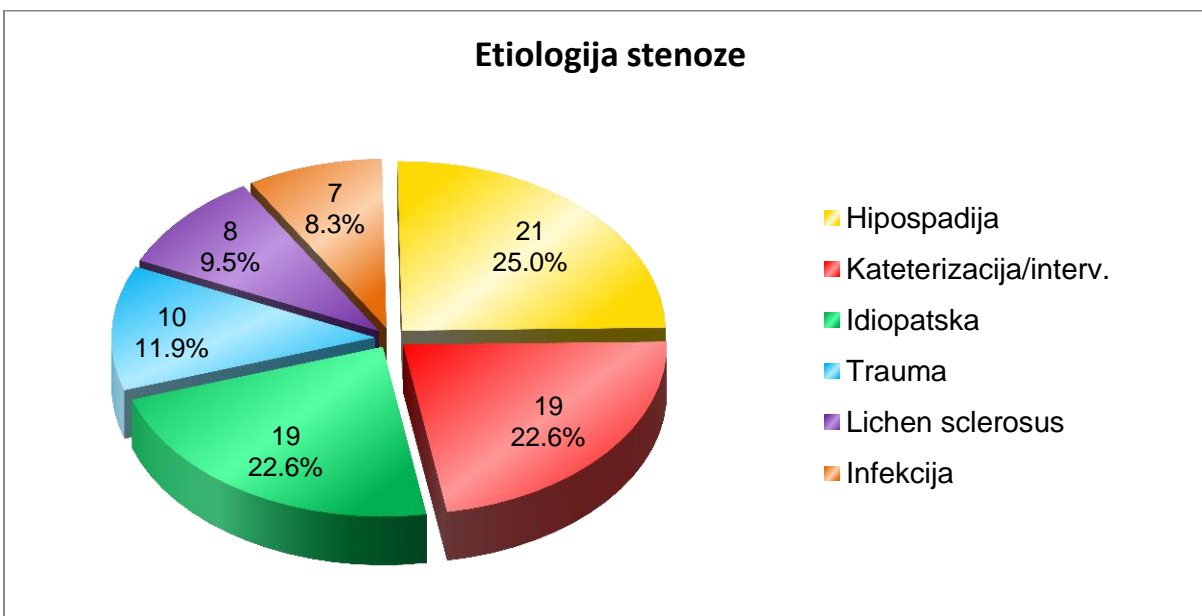
4. REZULTATI

4.1. Klinički profil pacijenata

Uzrast pacijenata koji su operisani tokom ove studije bio je u rasponu od 8 do 71 god (aritm. sredina 40,80 god).

4.1.1. Distribucija prema etiologiji

Kod najvećeg broja pacijenata uzrok stenozе bila je hipospadija (21), zatim kateterizacija mokraćne bešike ili endoskopska intervencija (19), nepoznat uzrok (19), trauma (10), lichen sclerosus (8), infekcija (7) (Grafikon 2). Etiologija stenozе uretre bila je utvrđena na osnovu anamnestičkih podataka. Lichen sclerosus kao etiološki faktor evidentiran je kod pacijenata kod kojih je prethodno urađena cirkumcizija zbog zahvaćenosti prepucijuma navedenim patološkim entitetom, ili na osnovu karakterističnog beličastog izgleda glansa i zahvaćene uretre. Distribucija pacijenata prema uzroku i prema vrsti hirurškog zahvata prikazana je na na Tabeli 3.



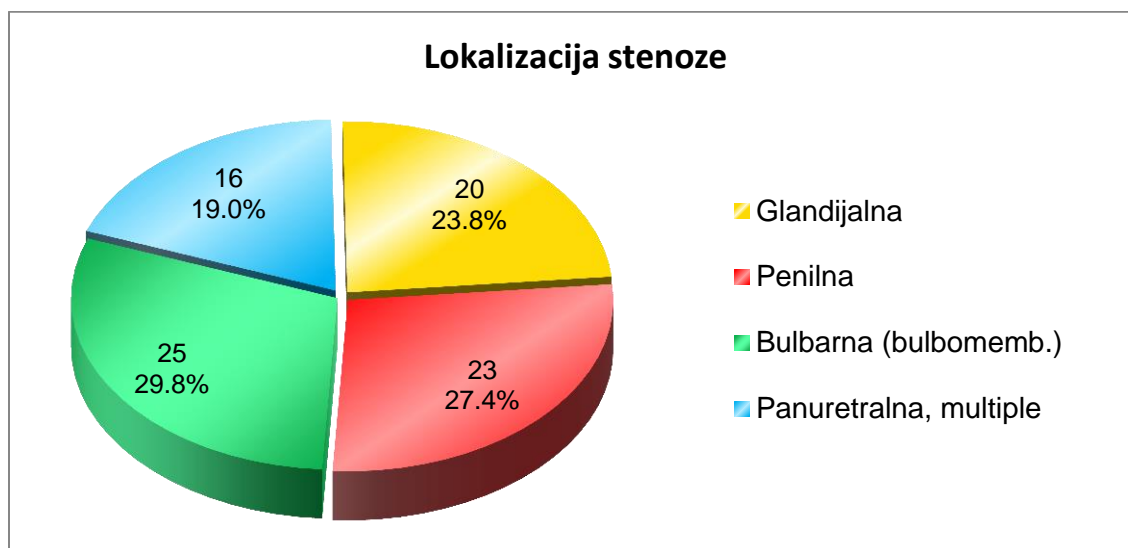
Grafikon 2. Distribucija pacijenata prema etiologiji

Tabela 3. Distribucija pacijenata prema uzroku i prema vrsti operativnog zahvata (UI-uretrotomija interna, KR-kožni režanj, BM-bukalna mukoza)

Operacije Etiologija	Grupa 1 (UI)	Grupa 2 (KR)	Grupa 3 (BM)	Ukupno
Hipospadija	3	6	12	21
Kateter./interv.	8	3	8	19
Idiopatska	7	4	8	19
Traumatska	3	1	6	10
Lichen scl.	2	2	4	8
Infektivna	3	1	3	7
Ukupno	26	17	41	84

4.1.2. Distribucija prema lokalizaciji stenozе

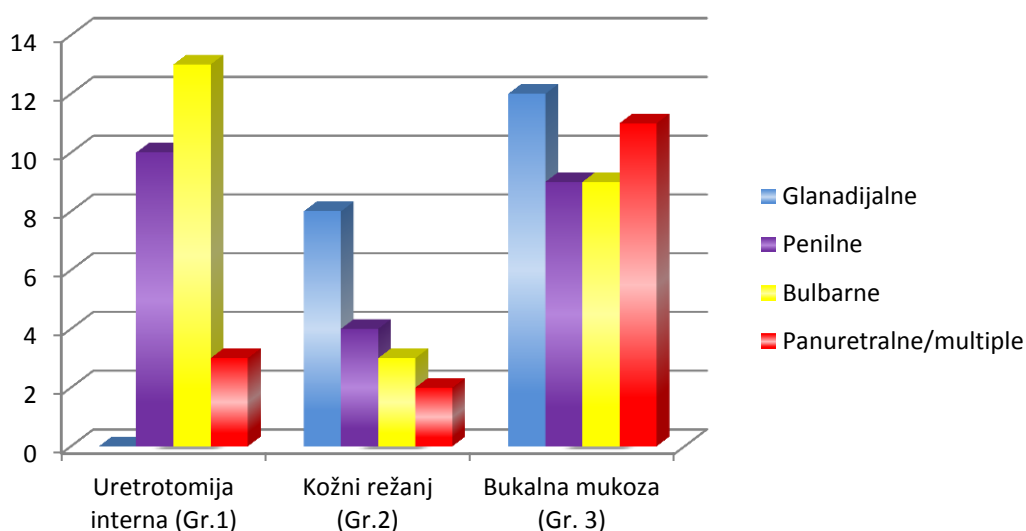
Prema lokalizaciji stenozе uretre su se nalazile u glandijalnom delu kod 20 pacijenta, u penilnom kod 23, u bulbarnom tj. bulbomembranoznom kod 25 pacijenata, a panuretralne i multiple strikture postojale su kod 16 pacijenta (Grafikon 3). Distribucija prema lokalizaciji i prema vrsti operativnog zahvata na Tabeli 4, odnosno grafički na Grafikonu 4.



Grafikon 3. Lokalizacije stenozе uretre

Tabela 4. Distribucija pacijenata prema lokalizaciji i prema vrsti operativnog zahvata

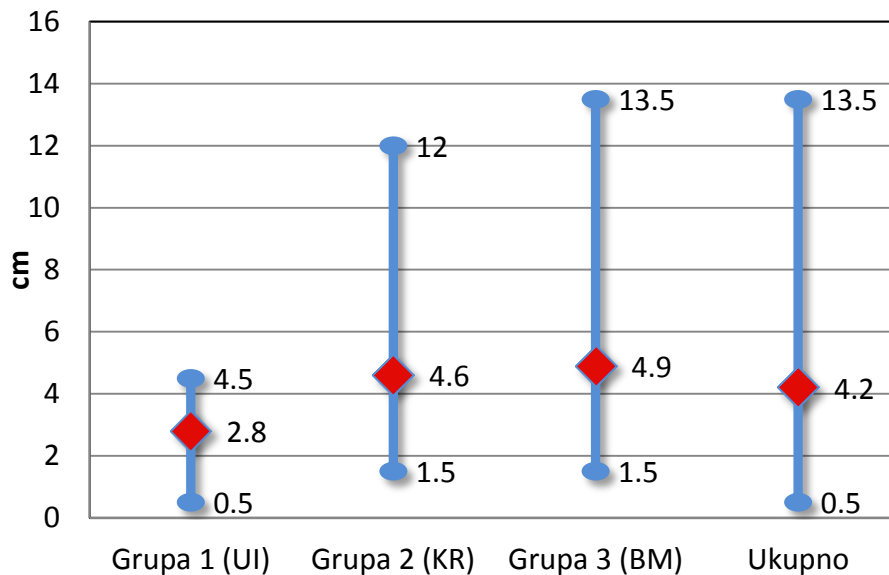
Operacije Lokalizacija	Grupa 1 (UI)	Grupa 2 (KR)	Grupa 3 (BM)	Ukupno
Glandijalna	0	8	12	20
Penilna	10	4	9	23
Bulbarna (bul.membranozna)	13	3	9	25
Panuretralne ili multiple	3	2	11	16
Ukupno	26	17	41	84



Grafikon 4. Grafički prikaz distribucije pacijenata prema vrsti zahvata i prema lokalizaciji

4.1.3. Distribucija prema dužini stenozе

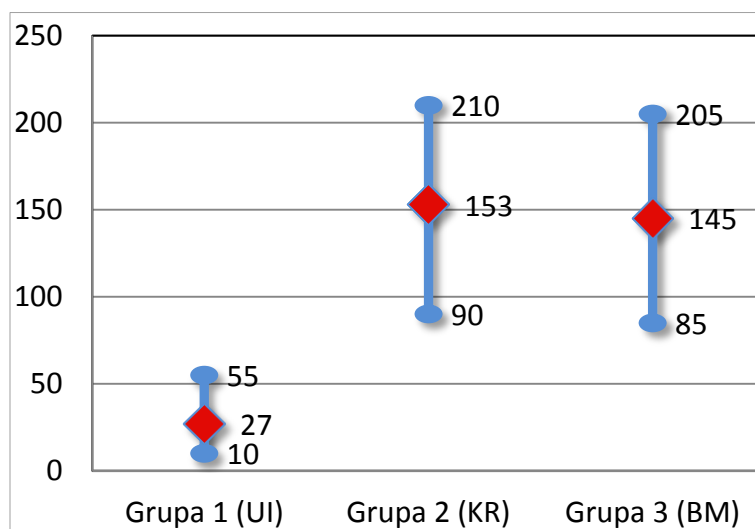
Dužina stenozе varirala je od 0,5 do 13,5 cm (srednja vrednost 4,2 cm). Prosečna dužina strikturе u grupi pacijenata koji su lečeni uretrotomijom internom iznosila je 2,8 cm (raspon 0,5 do 4,5 cm), kod pacijenata koji su lečeni primenom kožnog reznja prosečna dužina iznosila je 4,6 cm (raspon 1,5 do 12 cm), a kod pacijenata koji su lečeni korišćenjem grafta bukalne mukoze dužina stenozе iznosila je prosečno 4,9 cm (raspon 1,5 do 13,5 cm) (Grafikon 5).



Grafikon 5. Prikaz dužine strikture (cm) po grupama pacijenata.

4.1.4. Trajanje zahvata

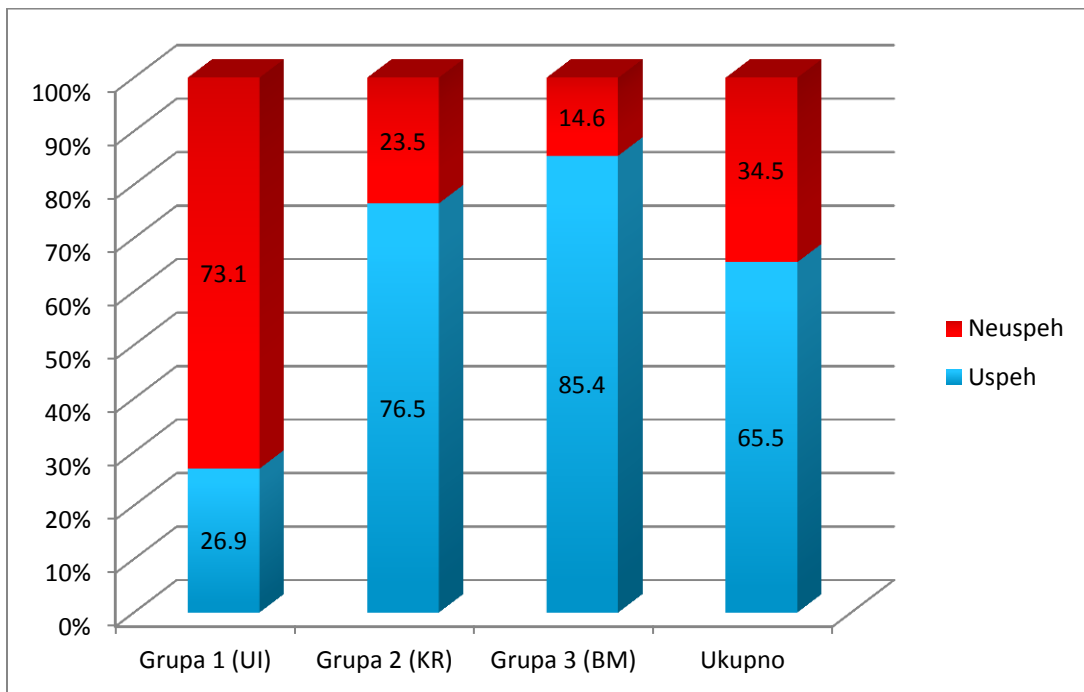
Prosečno vreme *trajanja zahvata* u prvoj grupi bilo je 26 minuta, a variralo je od 10 do 55 minuta. U drugoj grupi prosečno trajanje zahvata iznosilo je 153 min, odnosno variralo je u rasponu od 90 do 210 minuta, a u trećoj grupi prosečno trajanje zahvata bilo je 147 minuta, odnosno variralo je 85 do 240 minuta (Grafikon 7).



Grafikon 7. Prikaz dužine trajanja operacije (min.) po grupama pacijenata.

4.1.5. Uspeh lečenja po grupama

Procenat uspešnosti lečenja u grupi 1, kod pacijenata kod kojih je rađena uretrotomija interna, bila je 26,9% (7/26). U navedenoj grupi, kod 19 pacijenta (73,1%) bila je potrebna neka od dodatnih hirurških procedura. Pacijenti iz grupe 2 su operisani korišćenjem kožnog režnja, što je bilo uspešno u 76,5% (13/17). Kod ostala 4 pacijenta (23,5%) primenjen metod lečenja nije bio efikasan. Treća grupa pacijenata sa stenozom uretre lečena je primenom grafta bukalne mukoze, što je dalo dobre rezultate u 35 od 41 slučaja (85,4%), a kod 6 pacijenata (14,6%) lečenje nije bilo uspešno. Od 84 operisana pacijenta, tokom perioda praćenja uspeh u lečenju je postignut kod njih 55 odnosno 65,5%. Preostalih 29 pacijenta (34,5%) nisu uspešno lečeni (Grafikon 6).



Grafikon 6. Prikaz uspešnosti lečenja u odnosu na vrstu operativnog zahvata

4.1.6. Komplikacije po grupama

Postoperativne komplikacije u prvoj grupi (Tabela 5) su bile sledeće: restenoza 73,1% (19/26), krvarenje iz uretre 42,3% (11/26), ekstravazacija urina 15,4% (4/26), epididimitis 3,8% (1/26), inkontinencija 3,8% (1/26). U drugoj grupi najčešće komplikacije su bile (Tabela 6): restenoza 23,5% (4/17), prolazni hematoma 23,5% (4/17), superficijalna nekroza kože (epidermoliza) 17,6% (3/17), postmikciono kapljanje (dribling) 17,6% (3/17), urinarne infekcije 17,6% (3/17), fistule 17,6% (3/17), divertikulum 11,8% (2/17), smanjena osetljivost kože penisa 11,8% (2/17). U trećoj grupi najčešće komplikacije su sledeće (Tabela 7): restenoza 14,6% (6/41), utrnulost ili bolovi donorske regije 14,6% (6/41), urinarne infekcije 9,8% (4/41), fistula 7,3% (3/41), kurvatura 7,3% (3/41), dribling 4,9% (2/41), divertikulum 2,4% (1/41), hematoma 2,4% (1/41).

Tabela 5. Komplikacije u grupi 1 (pacijenti lečeni uretrotomijom internom)

Komplikacija	Broj pacijenata	Postotak
Restenoza	19/26	73,1%
Krvarenje iz uretre	11/26	42,3%
Ekstravazacija urina	4/26	15,4%
Urinarne infekcije ili epididimitis	1/26	3,8%
Inkontinencija	1/26	3,8%

Tabela 6. Komplikacije u grupi 2 (pacijenti lečeni kožnim režnjem)

Komplikacija	Broj pacijenata	Postotak
Restenoza	4/17	23,5%
Hematoma	4/17	23,5%
Superficijalna nekroza kože (epidermoliza)	3/17	17,6%
Postmikciono kapljanje (dribling)	3/17	17,6%
Urinarne infekcije ili epididimitis	3/17	17,6%
Fistule	3/17	17,6%
Divertikulum	2/17	11,8%
Smanjena osetljivost kože penisa	2/17	11,8%

Tabela 7. Komplikacije u grupi 3 (pacijenti lečeni graftom bukalnom mukoze)

Komplikacija	Broj pacijenata	Postotak
Restenoza	6/41	14,6%
Utrnulost ili bol donorske regije	6/41	14,6%
Urinarne infekcije ili epididimitis	4/41	9,8%
Fistule	3/41	7,3%
Kurvatura	3/41	7,3%
Postmikciono kapljanje (dribling)	2/41	4,9%
Divertikulum	1/41	2,4%
Hematom	1/41	2,4%

4.2. ANALIZA REZULTATA

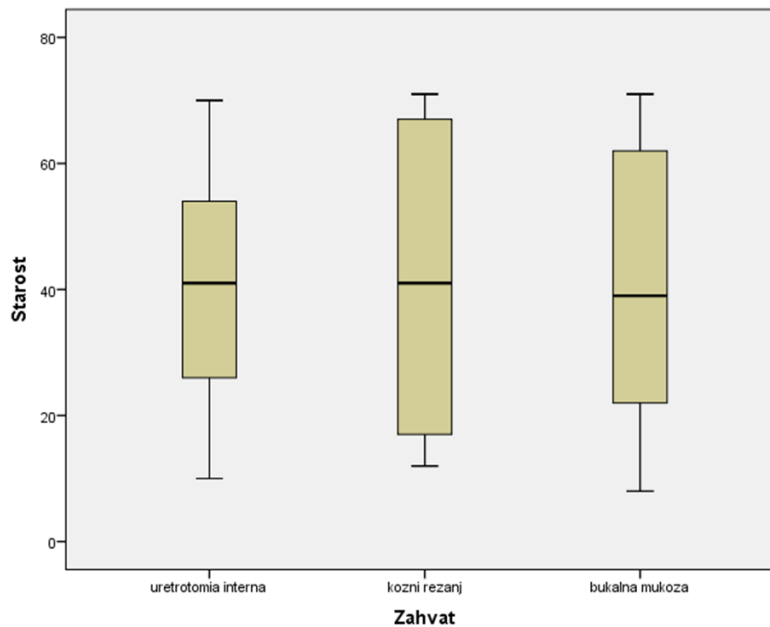
4.2.13. Starost

Deskriptivna statistika varijable starost po grupama prikazana je u Tabeli 8.

Tabela 8. Analiza uzorka po starosti i po grupama

Zahvat	N	Aritmetička sredina	SD	Median	Minimum	Maksimum
uretrotomia interna	26	38,81	17,46	41,00	10	70
kožni režanj	17	42,29	24,34	41,00	12	71
bukalna mukoza	41	41,44	20,79	39,00	8	71
Ukupno	84	40,80	20,41	40,00	8	71

Iz tabele se vidi da se radi o sličnim prosečnim vrednostima, varijabilitetu, medijanama i rasponu vrednosti. Testirajući ove podatke utvrđeno je da nema statistički značajne razlike između ispitivanih grupa po prosečnoj starosti ($X^2=0,538$; $p=0,768$). Prosečna starost pacijenata prikazana je i grafički (Grafikon 8).



Grafikon 8. Starost pacijenata po grupama

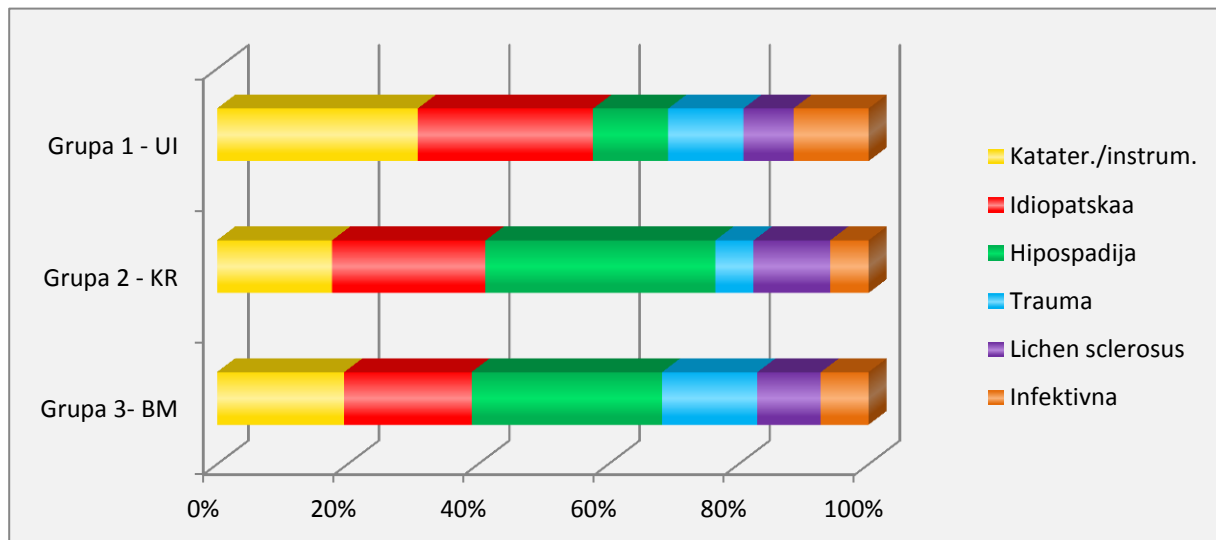
4.2.2. Etiologija

Svim pacijentima je utvrđena etiologija na osnovu anamnestičkih podataka (kateterizacija ili instrumentacija, hipospadija, trauma, infektivna), na osnovu kliničkog pregleda (hipospadija ili lichen. sclerosus), a preostali pacijenti su svrstani u grupu idiopatskih. Distribucija po grupama je prikazana u Tabeli 9 i na Grafikonu 9.

Tabela 9. Distribucija po grupama i po etiologiji

		Etiologija						Ukupno
		kateter./instrum.	idiopatska	hipospadija	trauma	lichen	infektivna	
uretrotomia interna	N	8	7	3	3	2	3	26
	%	30,8%	26,9%	11,5%	11,5%	7,7%	11,5%	100,0%
Zahvat kožni režanj	N	3	4	6	1	2	1	17
	%	17,6%	23,5%	35,3%	5,9%	11,8%	5,9%	100,0%
bukalna mukoza	N	8	8	12	6	4	3	41
	%	19,5%	19,5%	29,3%	14,6%	9,8%	7,3%	100,0%
Ukupno	N	19	19	21	10	8	7	84
	%	22,6%	22,6%	25,0%	11,9%	9,5%	8,3%	100,0%

Analizirajući ove podatke utvrđeno je da nema statistički značajne razlike između ispitivanih grupa po etiologiji ($X^2=5,877$; $p=0,846$).



Grafikon 9. Distribucija po grupama i po etiologiji

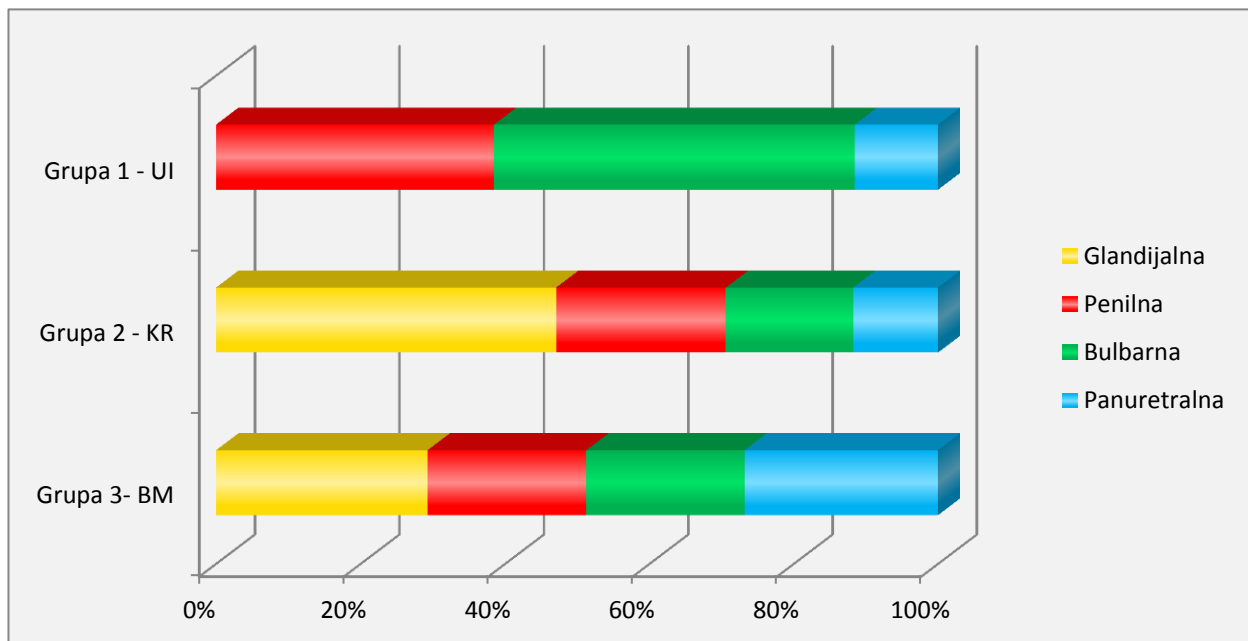
4.2.3. Lokalizacija strikture

Distribucija pacijenata prema vrsti operativnog zahvata i prema lokalizaciji na Tabeli 10, odnosno grafički na Grafikonu 10.

Tabela 10. Distribucija pacijenata prema vrsti operativnog zahvata i prema lokalizaciji

		Lokalizacija strikture				Ukupno	
		glandijalna	penilna	bulbarna	panuretralna		
	uretrotomija interna	N	0	10	13	3	26
		%	0,0%	38,5%	50,0%	11,5%	100,0%
Zahvat	kožni režanj	N	8	4	3	2	17
		%	47,1%	23,5%	17,6%	11,8%	100,0%
	bukalna mukoza	N	12	9	9	11	41
		%	29,3%	22,0%	22,0%	26,8%	100,0%
Ukupno		N	20	23	25	16	84
		%	23,8%	27,4%	29,8%	19,0%	100,0%

Utvrđeno je da postoji statistički značajna razlika između grupa ($\chi^2=20,066$; $p=0,002$). Međutim, ukoliko poredimo grupe pacijenata lečenih kožnim režnjem i graftom bukalne mukoze dobijamo da nema statistički značajne razlike ($p=0,486$).



Grafikon 10. Prikaz distribucije pacijenata po vrsti zahvata i po lokalizaciji.

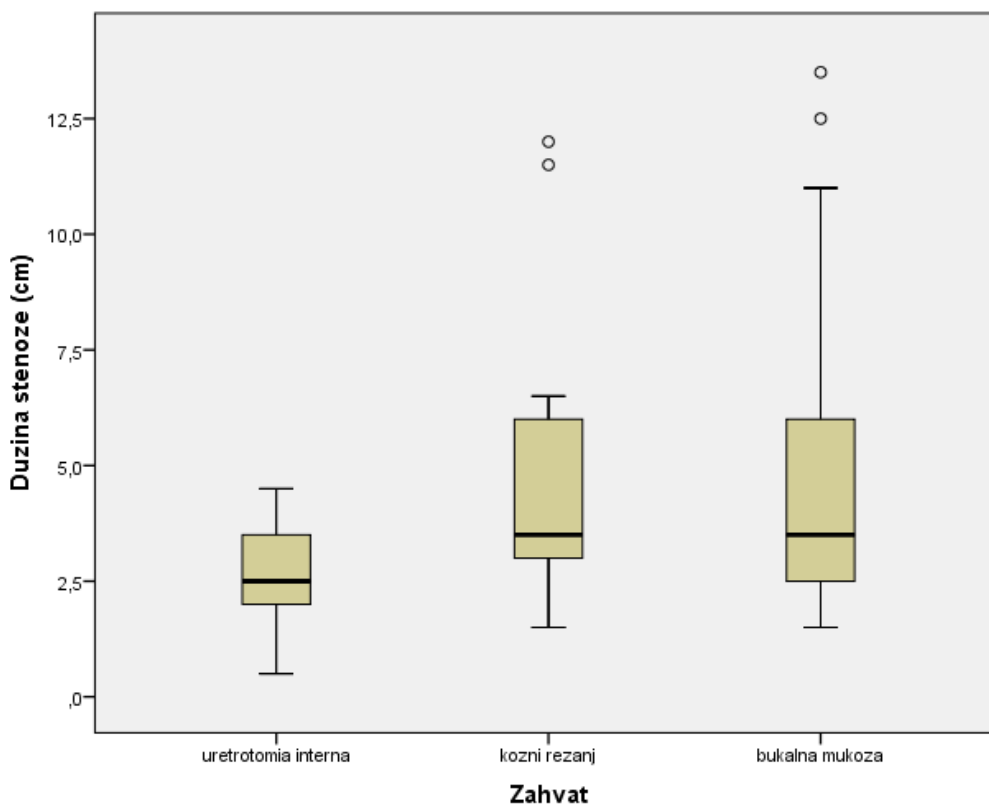
4.2.4. Dužina stenozе

Deskriptivna statistika dužine stenozе u odnosu na ispitivane grupe prikazana je u Tabeli 11 i na Grafikonu 11.

Tabela 11. Dužina stenozе u odnosu na vrstu operativnog zahvata

Zahvat	N	Aritmetička	SD	Median	Minimum	Maksimum
uretrotomia interna	26	2,808	1,077	2,50	,5	4,5
kožni režanj	17	4,647	3,071	3,50	1,5	12,0
bukalna mukoza	41	4,890	3,147	3,50	1,5	13,5
Ukupno	84	4,196	2,797	3,00	,5	13,5

Analizom rezultata utvrđeno je da postoji statistički značajna razlika između grupa ($X^2=8,944$; $p=0,010$). Naknadnim poređenjima je utvrđeno da je razlika značajna jedino između utertrotomije interne i bukalne mukoze ($p=0,012$), dok između uretrotomije i kožnog reznja nije ($p=0,097$), kao ni između grupe lečene kožnim reznjem i bukalnom mukozom ($p=1,000$).



Grafikon 11. Grafički prikaz dužine stenozе u različitim grupama pacijenata.

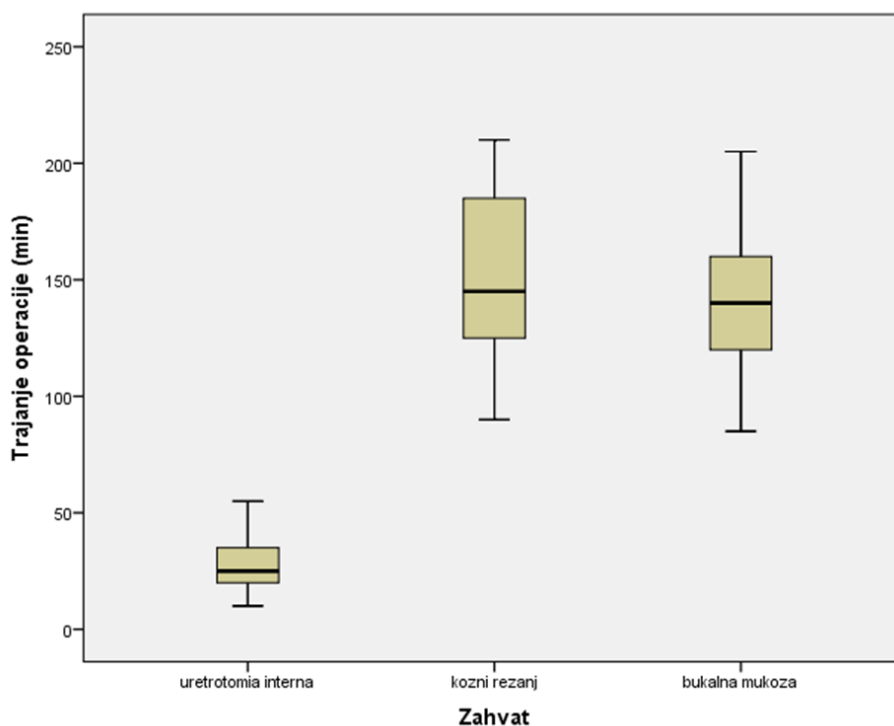
4.2.5. Trajanje operacije

Trajanja operacije u odnosu na ispitivane grupe prikazana je u Tabeli 12 i Grafikonu 12.

Tabela 12. Trajanje operacije u odnosu na vrstu operativnog zahvata

Zahvat	N	Aritmetička sredina	SD	Median	Minimum	Maksimum
uretrotomia interna	26	27,31	11,422	25,00	10	55
kožni režanj	17	153,24	39,487	145,00	90	210
bukalna mukoza	41	145,00	30,352	140,00	85	205
Ukupno	84	110,24	62,560	122,50	10	210

Statističkom analizom utvrđeno je da postoji značajna razlika između grupa ($X^2=53,611$; $p<0,001$). Naknadnim poređenima Dunnet T3 testom utvrđeno je da razlika značajna između grupa uretrotomija interna i kožni režanj ($p<0,001$), između uretrotomije interna i bukalna mukoza ($p<0,001$), ali nije između grupa kožni režanj i bukalna mukoza ($p=1,000$).



Grafikon 12. Grafički prikaz trajanja operacije u različitim grupama pacijenata.

4.2.6. Uroflow

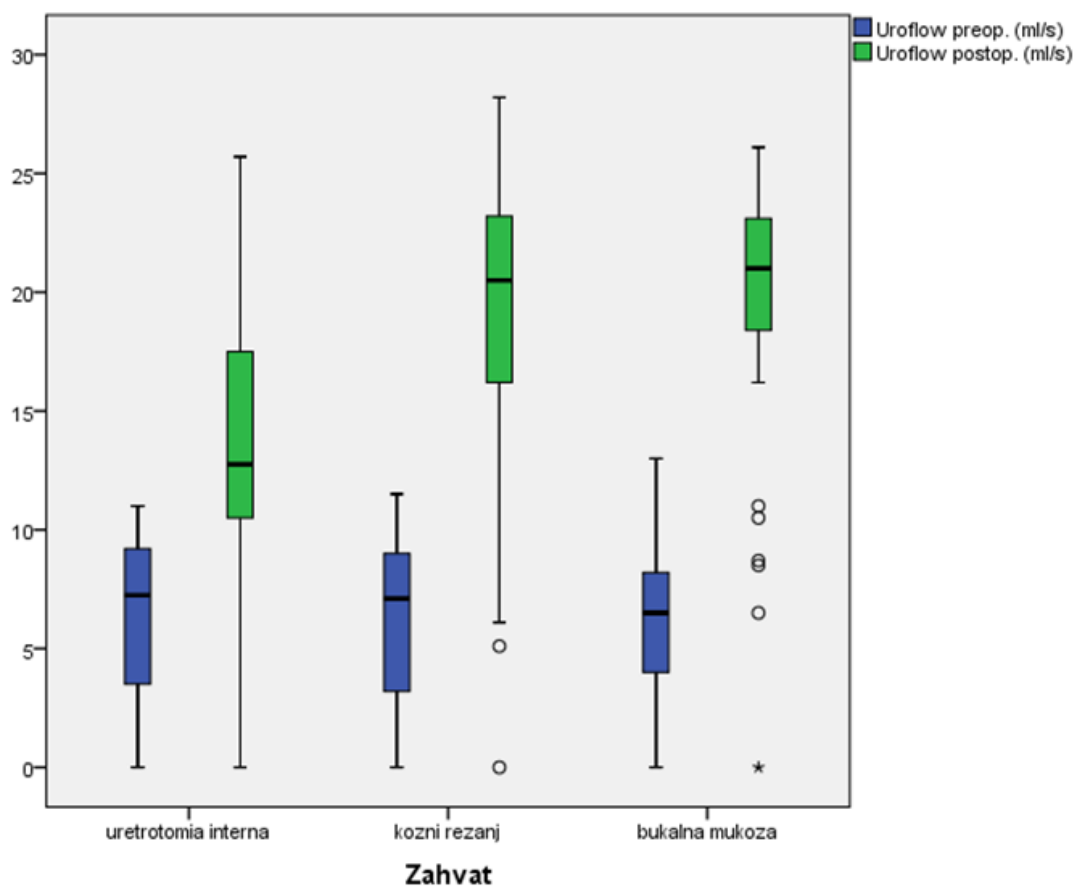
Preoperativni i postoperativni uroflow po grupama pacijenata prikazan je u Tabeli 13.

Tabela 13. Vrednosti preoperativnog i postoperativni uroflow po grupama pacijenata

Zahvat		N	Aritmetička sredina	SD	Median	Minimum	Maksimum
uretrotomia interna	Uroflow preop. (ml/s)	26	6,269	3,4108	7,250	,0	11,0
	Uroflow postop. (ml/s)	26	12,788	6,9491	12,750	,0	25,7
kožni režanj	Uroflow preop. (ml/s)	17	5,859	3,9708	7,100	,0	11,5
	Uroflow postop. (ml/s)	17	17,853	7,7687	20,500	,0	28,2
bukalna mukoza	Uroflow preop. (ml/s)	41	5,902	3,0376	6,500	,0	13,0
	Uroflow postop. (ml/s)	41	19,273	5,6668	21,000	,0	26,1
Ukupno	Uroflow preop. (ml/s)	84	6,007	3,3199	6,550	,0	13,0
	Uroflow postop. (ml/s)	84	16,979	7,0649	19,250	,0	28,2

Hi kvadrat testom utvrđeno da nema statistički značajne razlike između grupa po uroflow preoperativno ($X^2=0,526$; $p=0,773$), ali postoji između grupa po uroflow postoperativno ($X^2=13,668$; $p=0,001$). Naknadnim poređenjima utvrđeno je da je razlika značajna po uroflow postoperativno između grupa lečenih uretrotomijom internom i kožnim režnjem ($p=0,037$), uretrotomijom internom i bukalnom mukozom ($p=0,001$), ali nema značajne razlike između grupa lečenih kožnim režnjem i bukalnom mukozom ($p=1,000$).

Analizirajući podatke „pre-posle“ Mann-Whitney U testom utvrđeno je da postoji značajna razlika u uroflow pre-posle kod svih pacijenata zajedno ($Z=-7,681$; $p<0,001$), kao i u svakoj grupi posebno: Grupa 1-uretrotomia interna ($Z=-4,114$; $p<0,001$); Grupa 2-kožni režanj ($Z=-3,413$; $p=0,001$); Grupa 3-bukalna mukoza ($Z=-5,511$; $p<0,001$).



Grafikon 13. Grafički prikaz kretranja uroflow pre i posle zahvata po grupama pacijenata.

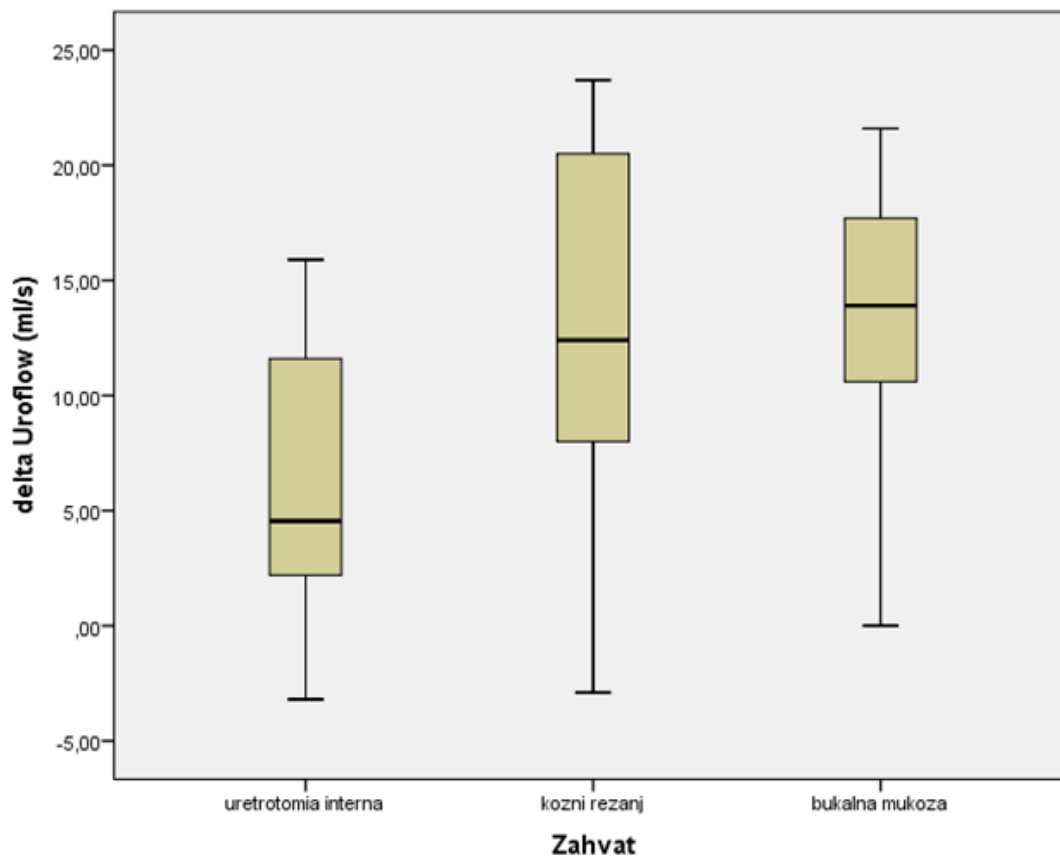
Zatim je kreirana varijabla koja se zove *delta Uroflow* i ona predstavlja razliku u uroflow posle i pre operativnog zahvata (Tabela 14) (Grafikon 14).

Tabela 14. *Delta Uroflow* - razlika u uroflow posle i pre operativnog zahvata

Zahvat	N	Aritmetička sredina	SD	Median	Minimum	Maksimum
uretrotomia interna	26	6,5192	5,47482	4,5500	-3,20	15,90
kožni rezanj	17	11,9941	8,41453	12,4000	-2,90	23,70
bukalna mukoza	41	13,3707	5,44776	13,9000	,00	21,60
ukupno	84	10,9714	6,80052	11,5000	-3,20	23,70

Analizom je utvrđeno da postoji statistički značajna razlika između grupa po promeni uroflow-a ($X^2=32,426$; $p<0,001$).

Naknadnim poređenjima utvrđeno je da je razlika značajna po *delta uroflow* između uretrotom.interna vs. kožni režanj ($p=0,037$), uretrotomi interna vs. bukalna mukoza ($p<0,001$), ali nema značajne razlike između kožnog reznja vs. bukalna mukoza ($p=1,000$).



Grafikon 14. *Delta Uroflow* - razlika u uroflow posle i pre operativnog zahvata, u različitim grupama pacijenata.

4.2.7. Rezidualni urin

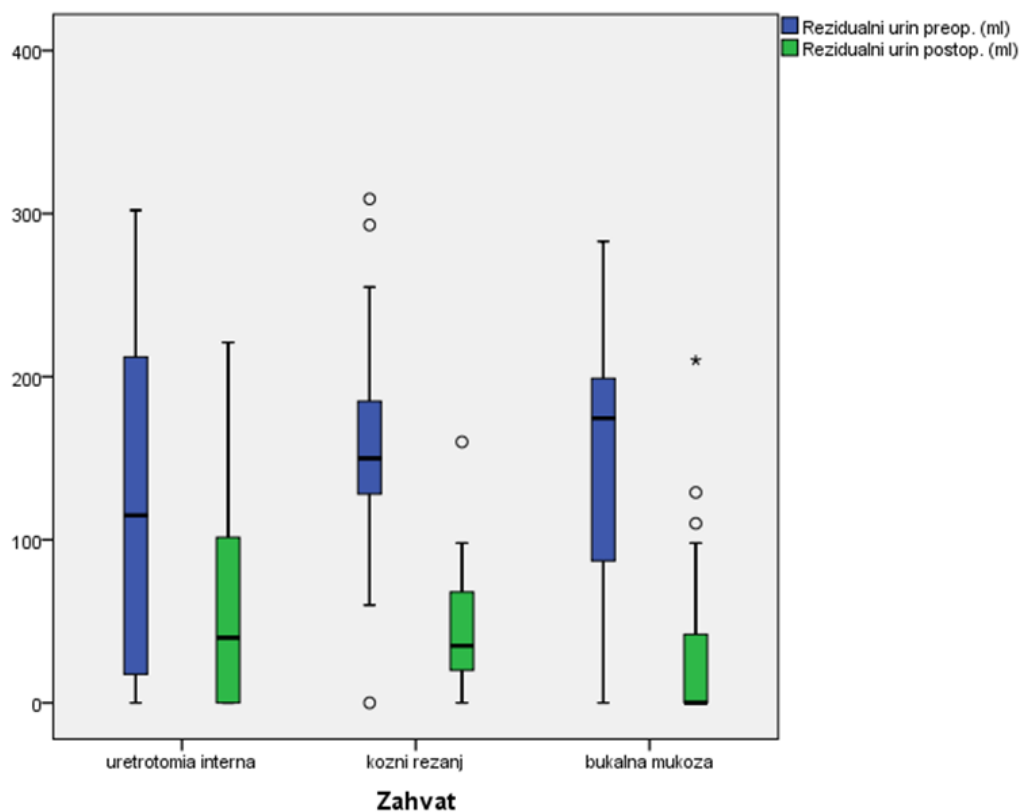
Preoperativni i postoperativni volumen rezidualnog urina po grupama pacijenata prikazan je u Tabeli 15.

Tabela 15. Vrednosti preoperativnog i postoperativni rezidualnog urina po grupama pacijenata

Zahvat		N	Aritmetička sredina	SD	Median	Minimum	Maksimum
uretrotomija interna	Rezidualni urin preop. (ml)	23	119,043	104,1483	115,000	,0	302,0
	Rezidualni urin postop. (ml)	26	63,615	76,3560	37,500	,0	221,0
kožni režanj	Rezidualni urin preop. (ml)	13	161,231	88,4450	150,000	,0	309,0
	Rezidualni urin postop. (ml)	17	41,000	42,0298	35,000	,0	160,0
bukalna mukoza	Rezidualni urin preop. (ml)	38	146,263	87,9763	174,500	,0	283,0
	Rezidualni urin postop. (ml)	41	27,805	48,6812	,000	,0	210,0
Ukupno	Rezidualni urin preop. (ml)	74	140,432	93,3628	145,000	,0	309,0
	Rezidualni urin postop. (ml)	84	41,560	59,0308	15,000	,0	221,0

Na osnovu analize dobijenih rezultata utvrđeno je da nema statistički značajne razlike između grupa po rezidualnom urinu preoperativno ($X^2=1,574$; $p=0,460$), a blizu je konvencionalnog nivoa značajnosti je po postop volumenu ($X^2=5,666$; $p=0,058$). Naknadnim poređenjima utvrđeno je da je razlika nije značajna po rezidualnom urinu postoperativno između uretrotomija interna vs. kožni režanj ($p=0,161$), razlika uretrotomija interna vs. bukalna mukoza ($p=0,003$) je značajna, ali nema značajne razlike između kožnog reznja vs. bukalna mukoza ($p=1,000$).

Analizirajući ove podatke „pre-posle“ Mann-Whitney U testom utvrđeno je da postoji značajna razlika u volumenu rezidualnog urina pre-posle kod svih pacijenata zajedno ($Z=-6,622$; $p<0,001$), kao i u svakoj grupi posebno: uretrotomija interna ($Z=-2,635$; $p=0,008$); kožni režanj ($Z=-2,981$; $p=0,003$); bukalna mukoza ($Z=-4,937$; $p<0,001$).



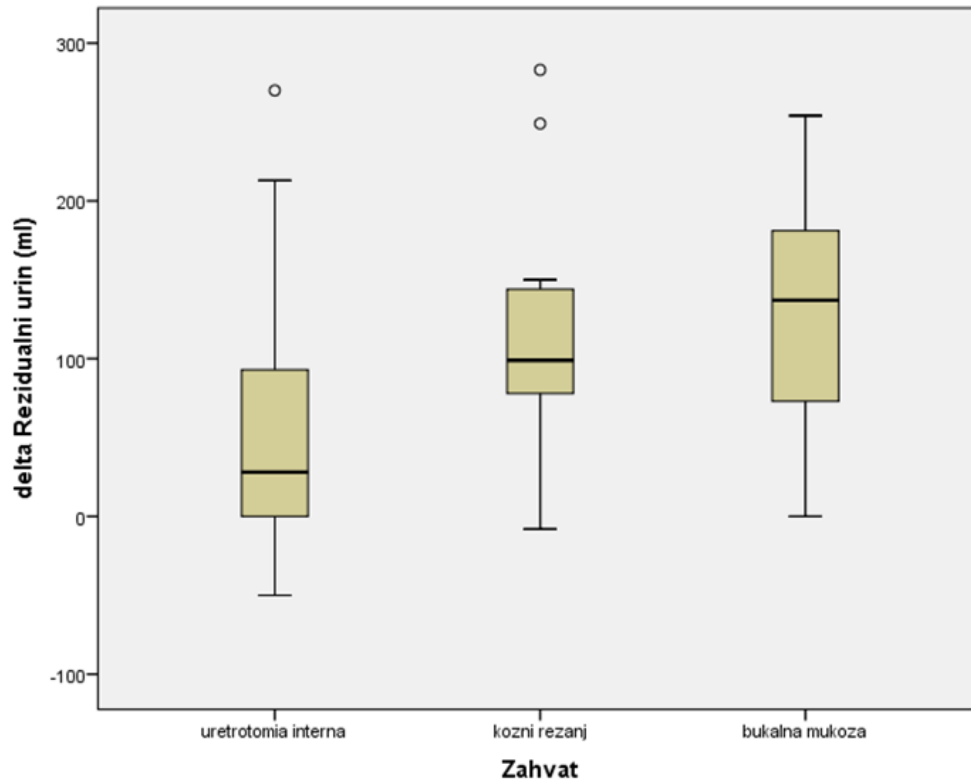
Grafikon 15. Grafički prikaz kretranja rezidualnog urina pre i posle zahvata po grupama pacijenata

Kreirana je nova varijabla *delta Rezidualni Urin* koja predstavlja razliku u rezidualnom urinu pre-posle (suprotno od Uroflow, sa ciljem da se dobije pozitivan broj, radi lakšeg tumačenja) (Tabela i Grafikon 16).

Tabela 16. *Delta Rezidualni Urin* - razlika u rezidualnom urinu pre i posle zahvata (ml)

Zahvat	N	Aritmetička sredina	SD	Median	Minimum	Maksimum
uretrotomia interna	23	53,09	84,583	28,00	-50	270
kožni rezanj	13	113,77	82,057	99,00	-8	283
bukalna mukoza	38	121,47	73,362	137,00	0	254
Ukupno	74	98,86	83,407	98,00	-50	283

Analizom je utvrđeno da postoji statistički značajna razlika između grupa po *delta Rez.urin* ($X^2=10,642$; $p=0,005$). Naknadnim poređenjima utvrđeno je da je razlika nije značajna po delta rezidualni urin između uretrotom.interna vs. kožni režanj ($p=0,435$), uretrotom.interna vs. bukalna mukoza ($p=0,003$) je značajna, ali nema značajne razlike između kožnog reznja vs. bukalna mukoza ($p=1,000$) (Grafikon 16).



Grafikon 16. *Delta Rezidualni urin* - razlika u volumenu rezidualnog urina pre i posle operativnog zahvata, u različitim grupama pacijenata.

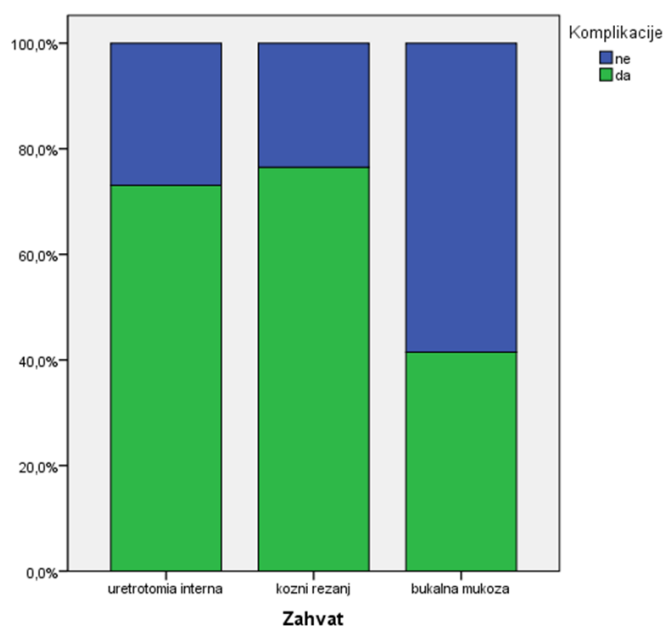
4.2.8. Komplikacije

Ukupan broj svih komplikacija i njihov procenat prikazan je na Tabeli i Grafik.17.

Tabela 17. Komplikacije u odnosu na vrstu operativnog zahvata

			Komplikacije		Ukupno
			ne	da	
Zahvat	uretrotomia interna	N	7	19	26
		%	26,9%	73,1%	100,0%
	kožni režanj	N	4	13	17
		%	23,5%	76,5%	100,0%
	bukalna mukoza	N	24	17	41
		%	58,5%	41,5%	100,0%
Ukupno	N	35	49	84	
	%	41,7%	58,3%	100,0%	

Uvidom u tabelu jasno je da su se komplikacije češće dešavale kod pacijenata lečenih uretrotomijom int. ili kožnim režnjem, u odnosu na grupu pac. lečenih bukalnom mukozom. Analizom je utvrđeno da postoji značajna razlika između navedenih grupa ($X^2=9,427$; $p=0,009$). Daljom analizom utvrdili smo da nema značajne razlike između grupa 1 i 2 ($p=1,000$), ali postoji statistički značajna razlika između grupa 2 i 3 ($p=0,045$) i grupa 1 i 3 ($p=0,042$).



Grafikon 17. Grafički prikaz stopu komplikacija u različitim grupama pacijenata.

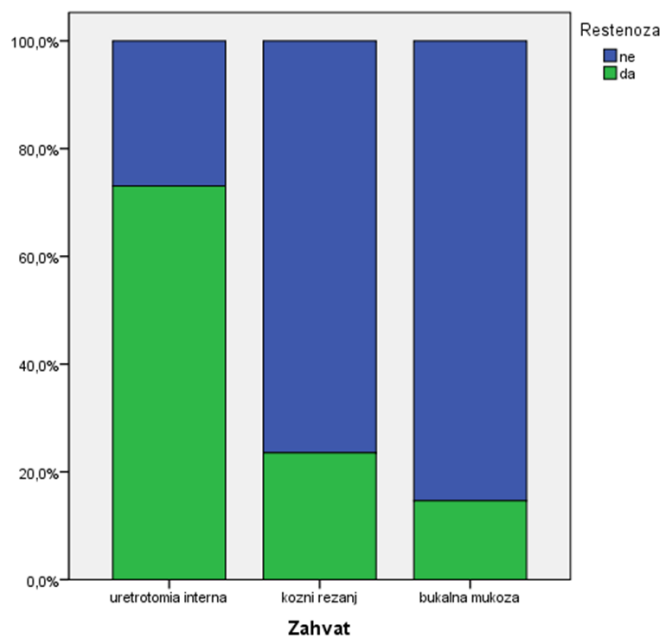
4.2.9. Restenoza-recidiv

Ukupan broj restenoza i njihov procenat po grupama prikazan je na Tabeli 18 i Graf.18.

Tabela 18. Učestalost restenoze u odnosu na vrstu operativnog zahvata

		Restenoza		Ukupno	
		ne	da		
Zahvat	uretrotomia interna	N	7	19	26
		%	26,9%	73,1%	100,0%
	kožni režanj	N	13	4	17
		%	76,5%	23,5%	100,0%
	bukalna mukoza	N	35	6	41
		%	85,4%	14,6%	100,0%
Ukupno	N	55	29	84	
	%	65,5%	34,5%	100,0%	

Iz tabele se vidi da su se recidivi javili češće dešavale kod pacijenata lečenih uretrotomijom internom u odnosu na grupe pacijenata kod kojih je za lečenje korišćen kožni režanj ili graft bukalne mukoze. Analizom je utvrđeno da postoji statistički značajna razlika između navedenih grupa ($X^2=25,180$; $p<0,001$). Daljom analizom utvrdili smo da postoji značajna razlike između grupa 1 i 2 ($p=0,003$), i između grupa 1 i 3 ($p<0,001$), ali nema statistički značajne razlike između grupa 2 (kožni režanj) i 3(bukalna mukoza) ($p=1,000$).



Grafikon 18. Grafički prikaz učestalosti restenoze u različitim grupama pacijenata.

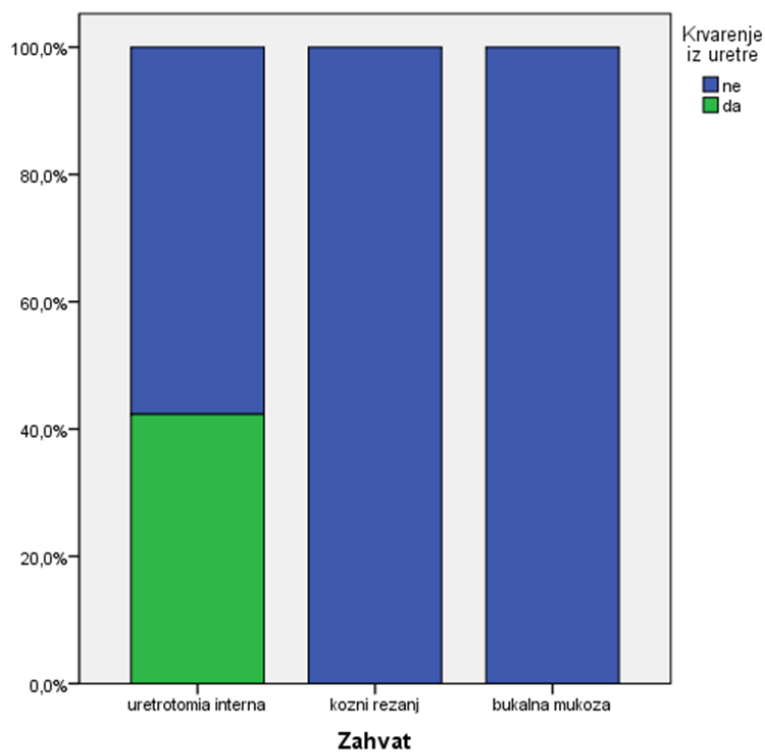
4.2.10. Ostale komplikacije

Učestalost krvarenja iz uretre po gupama data je na Tabeli 19 i Grafikonu 19.

Tabela 19. Učestalost krvarenja iz uretre u odnosu na vrstu operativnog zahvata

		Krvarenje iz uretre		Ukupno	
		ne	da		
	uretrotonia interna	N	15	11	26
		%	57,7%	42,3%	100,0%
Zahvat	kožni režanj	N	17	0	17
		%	100,0%	0,0%	100,0%
	bukalna mukoza	N	41	0	41
		%	100,0%	0,0%	100,0%
Ukupno		N	73	11	84
		%	86,9%	13,1%	100,0%

Uvidom u tabelu i statističkom analizom je jasno da postoji značajna razlika između grupa ($X^2=28,236$; $p<0,001$).



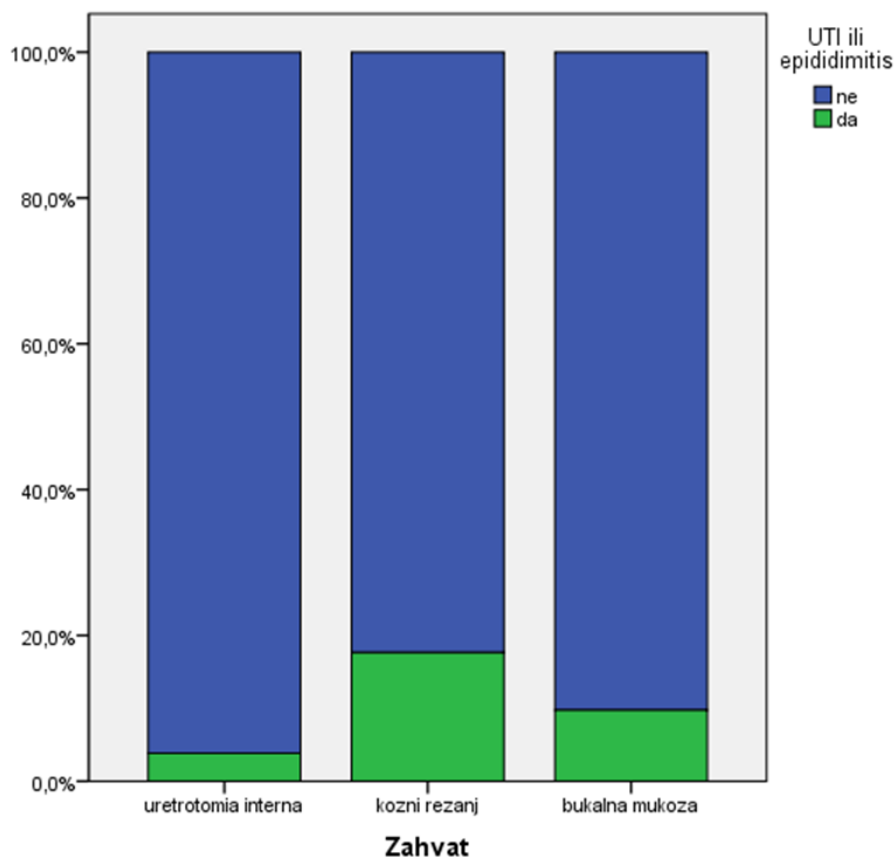
Grafikon 19. Prikaz učestalosti krvarenja iz uretre u različitim grupama pacijenata.

Učestalost infekcija urinarnog trakta ili epididimitisa data je na Tabeli 20 i Grafikonu 20.

Tabela 20. Učestalost UTI ili epididimitisa u odnosu na vrstu operativnog zahvata

			UTI ili epididimitis		Ukupno
			ne	da	
Zahvat	uretrotomia interna	N	25	1	26
		%	96,2%	3,8%	100,0%
	kožni rezanj	N	14	3	17
		%	82,4%	17,6%	100,0%
	bukalna mukoza	N	37	4	41
		%	90,2%	9,8%	100,0%
Ukupno	N	76	8	84	
	%	90,5%	9,5%	100,0%	

Analizom je utvrđeno da nema statistički značajne razlike između grupa ($X^2=2,277$; $p=0,353$).



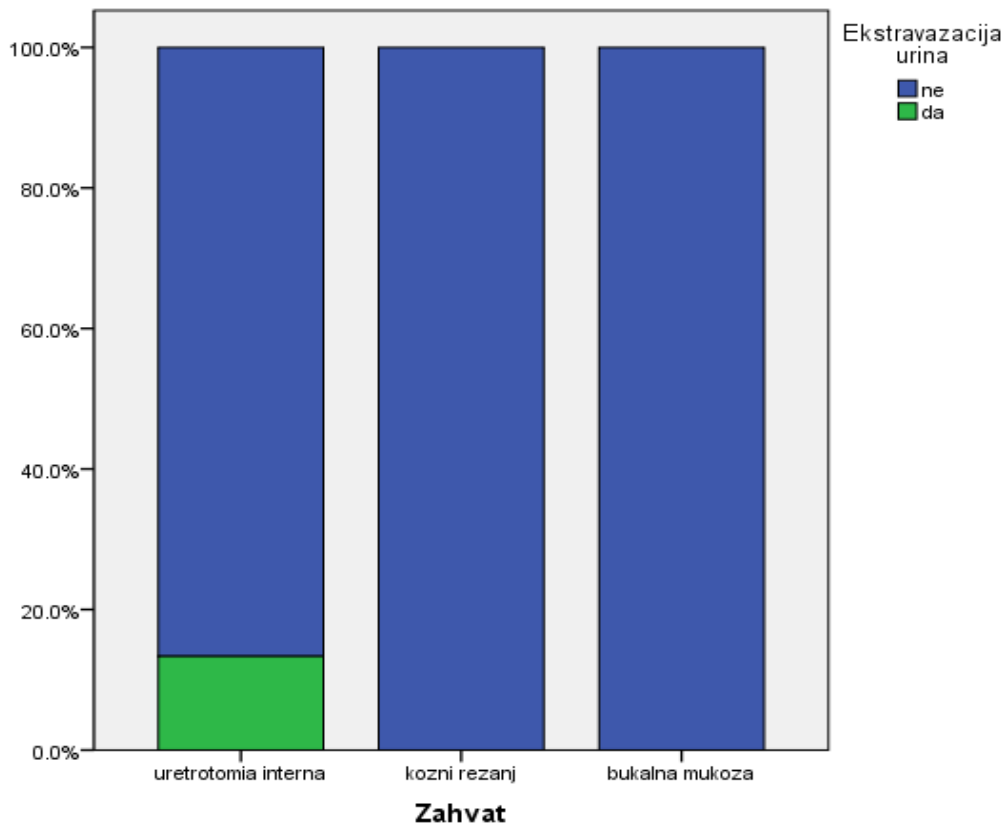
Grafikon 20. Prikaz učestalosti UTI ili epididimitisa u različitim grupama pacijenata.

Učestalost *ekstravazacije urina* po grupama prikazana je na Tabeli 21 i Grafikonu 21.

Tabela 21. Učestalost ekstravazacije urina u odnosu na vrstu operativnog zahvata

		Ekstravazacija urina		Ukupno	
		ne	da		
Zahvat	uretrotomia interna	N	22	4	26
		%	84,6%	15,4%	100,0%
	kozni rezanj	N	17	0	17
		%	100,0%	0,0%	100,0%
	bukalna mukoza	N	41	0	41
		%	100,0%	0,0%	100,0%
Ukupno		N	80	4	84
		%	95,2%	4,8%	100,0%

Uvidom u tabelu, kao i statističkom analizom utvrđeno je da postoji značajna razlika između grupa ($X^2=9,369$; $p=0,009$). Ekstravazacija se dešavala samo u prvoj grupi pacijenata.



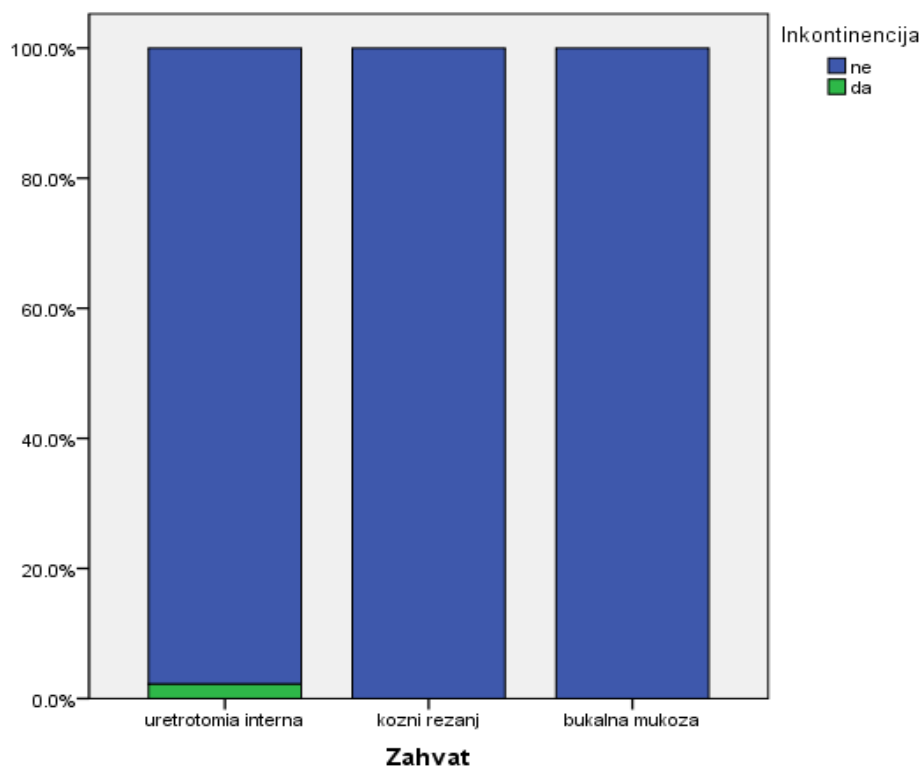
Grafikon 21. Prikaz učestalosti ekstravazacije urina u različitim grupama pacijenata

Učestalost *inkontinencije* po grupama prikazana je na Tabeli 22 i Grafikonu 22.

Tabela 22. Učestalost ekstrasvazacije urina u odnosu na vrstu operativnog zahvata

		Inkontinencija		Ukupno	
		ne	Da		
Zahvat	uretrotomia interna	N	25	1	26
		%	96,2%	3,8%	100,0%
	kozni rezanj	N	17	0	17
		%	100,0%	0,0%	100,0%
	bukalna mukoza	N	41	0	41
		%	100,0%	0,0%	100,0%
Ukupno	N	83	1	84	
	%	98,8%	1,2%	100,0%	

Analizom rezultata je utvrđeno da nema statistički značajne razlike između grupa ($X^2=2,258$; $p=0,512$), mada se inkontinencija desila samo u grupi pacijenata lečenih uretrotomijom internom.



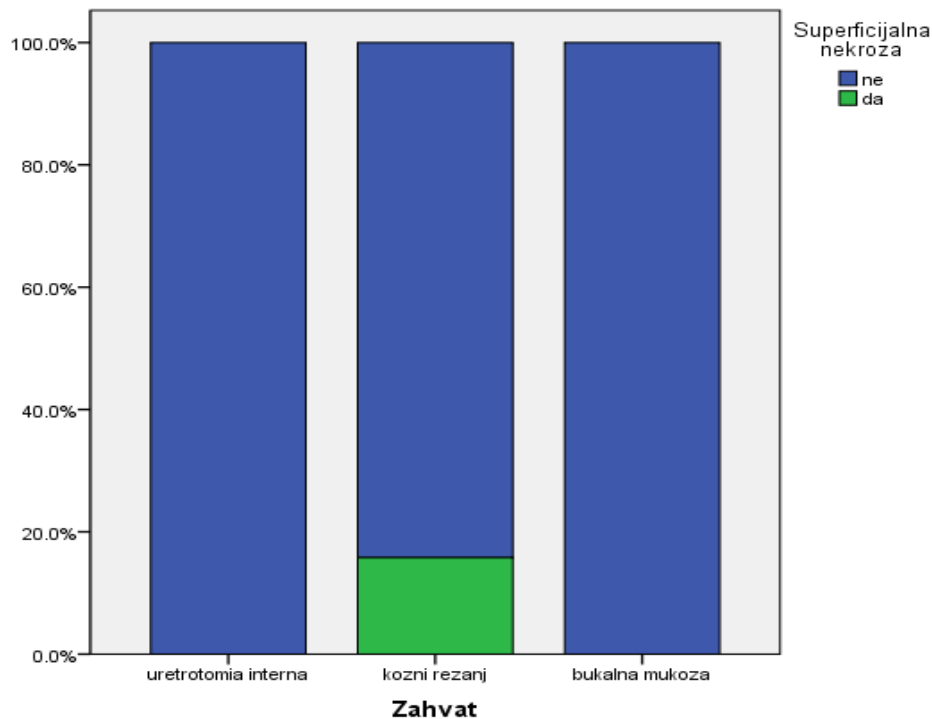
Grafikon 22. Prikaz učestalosti inkontinencije po grupama pacijenata

Učestalost *superficijalne nekroze kože* po grupama prikazana je na Tabeli 23 i Graf. 23.

Tabela 23. Učestalost *superficijalne nekroze* u odnosu na vrstu operativnog zahvata

		Superficijalna nekroza		Ukupno	
		ne	da		
Zahvat	uretrotomia interna	N	45	0	45
		%	100.0%	0.0%	100.0%
	kozni rezanj	N	16	3	19
		%	84.2%	15.8%	100.0%
	bukalna mukoza	N	52	0	52
		%	100.0%	0.0%	100.0%
Ukupno		N	113	3	116
		%	97.4%	2.6%	100.0%

Uvidom u tabelu, kao i statističkom analizom utvrđeno je da postoji značajna razlika između grupa ($X^2=15,722$; $p=0,004$). *Superficijalne nekroze* kože se dogodila samo u grupi pacijenata operisanih uz pomoć kožnog reznja.



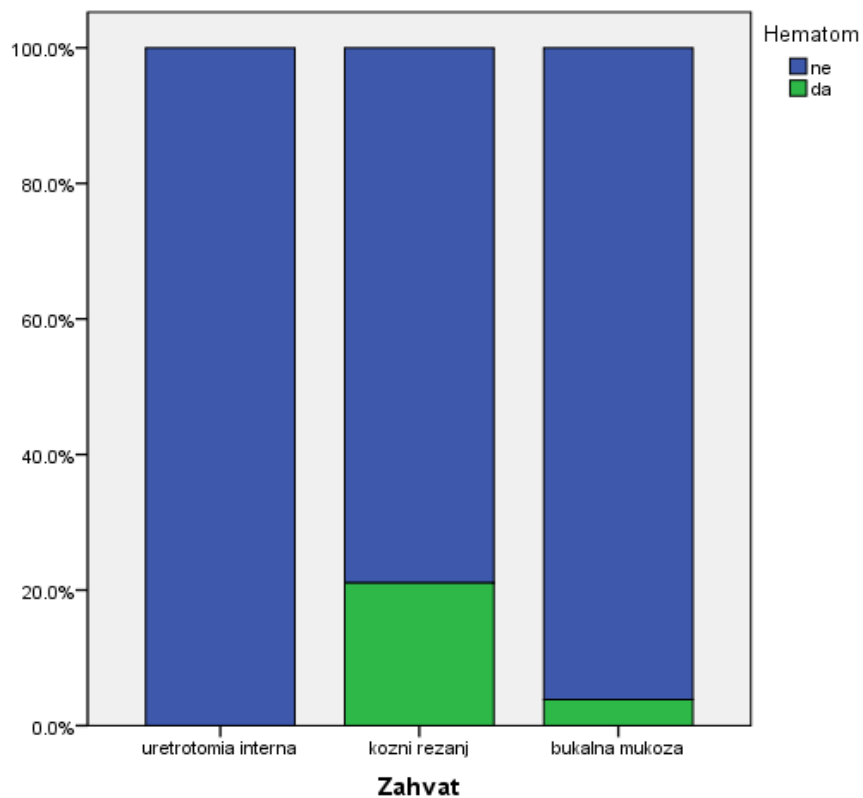
Grafikon 23. *Superficijalna nekroza* kože po grupama pacijenata

Učestalost pojave značajnog *hematoma* po grupama prikazana je na Tabeli 24 i Graf. 24.

Tabela 24. Učestalost pojave hematoma u odnosu na vrstu operativnog zahvata

		Hematom		Ukupno	
		ne	da		
Zahvat	uretrotomia interna	N	26	0	26
		%	100,0%	0,0%	100,0%
	kožni rezanj	N	13	4	17
		%	76,5%	23,5%	100,0%
	bukalna mukoza	N	40	1	41
		%	97,6%	2,4%	100,0%
Ukupno		N	79	5	84
		%	94,0%	6,0%	100,0%

Analizom je utvrđeno da postoji statistički značajna razlika između grupa u odnosu na pojavu hematoma ($X^2=11,932$; $p=0,005$).



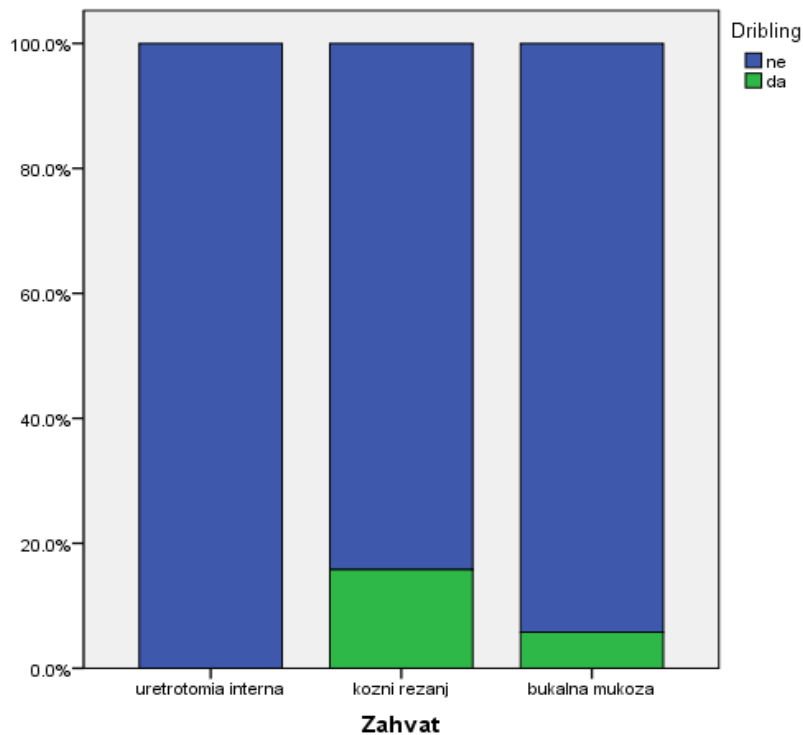
Grafikon 24. Učestalost pojave hematoma po grupama pacijenata

Učestalost pojave *kapljanja urina* po grupama prikazana je na Tabeli 25 i Graf. 25.

Tabela 25. Učestalost superficijalne nekroze u odnosu na vrstu operativnog zahvata

		Dribling		Ukupno	
		ne	da		
Zahvat	uretrotomia interna	N	26	0	26
		%	100,0%	0,0%	100,0%
	kožni režanj	N	14	3	17
		%	82,4%	17,6%	100,0%
	bukalna mukoza	N	39	2	41
		%	95,1%	4,9%	100,0%
Ukupno		N	79	5	84
		%	94,0%	6,0%	100,0%

Analizom je utvrđeno da je razlika veoma blizu konvencionalnog nivoa značajnosti ($X^2=5,883$; $p=0,061$). Daljom analizom je utvrđeno da nema statistički značajne razlike između grupa kožni režanj i bukalna mukoza ($p=0.114$).



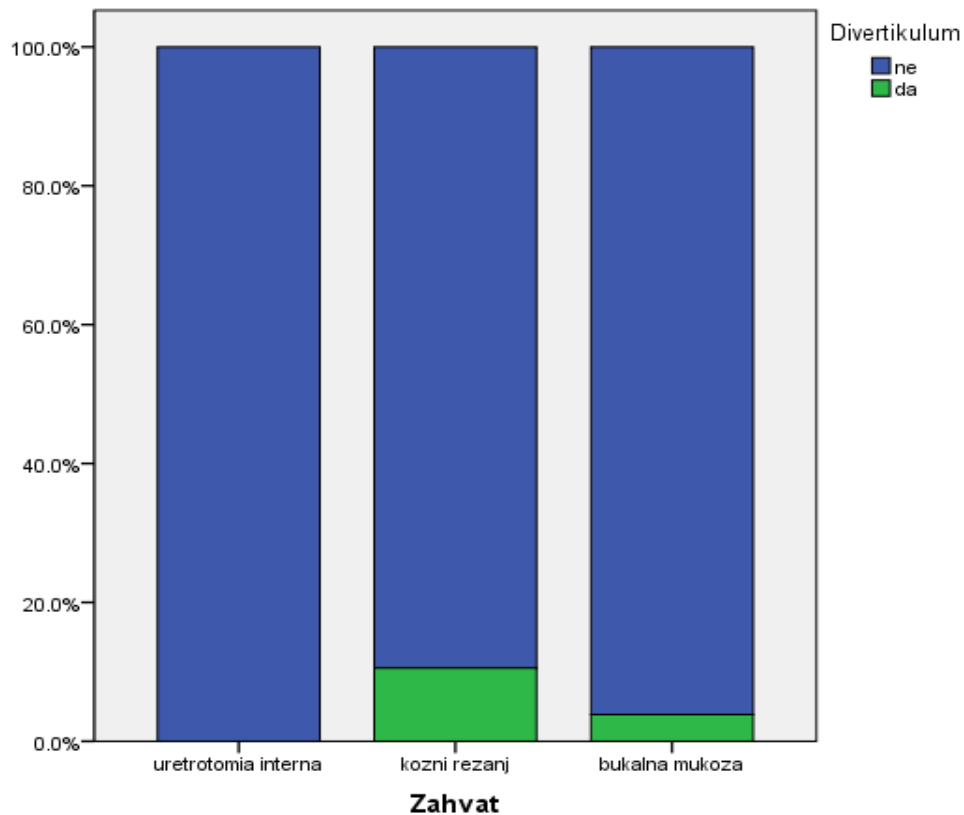
Grafikon 25. Učestalost pojave driblinga po grupama pacijenata

Učestalost pojave *divertikuluma* po grupama prikazana je na Tabeli 26 i Grafikonu 26.

Tabela 26. Učestalost divertikuluma u odnosu na vrstu operativnog zahvata

		Divertikulum		Ukupno	
		ne	da		
Zahvat	uretrotomia interna	N	26	0	26
		%	100,0%	0,0%	100,0%
	kožni rezanj	N	15	2	17
		%	88,2%	11,8%	100,0%
	bukalna mukoza	N	40	1	41
		%	97,6%	2,4%	100,0%
Ukupno		N	81	3	84
		%	96,4%	3,6%	100,0%

Iako se procentualno divertikulum najčešće javio u grupi 2, statističkom analizom je da nema značajne razlike između grupa ($X^2=4,429$; $p=0,130$).



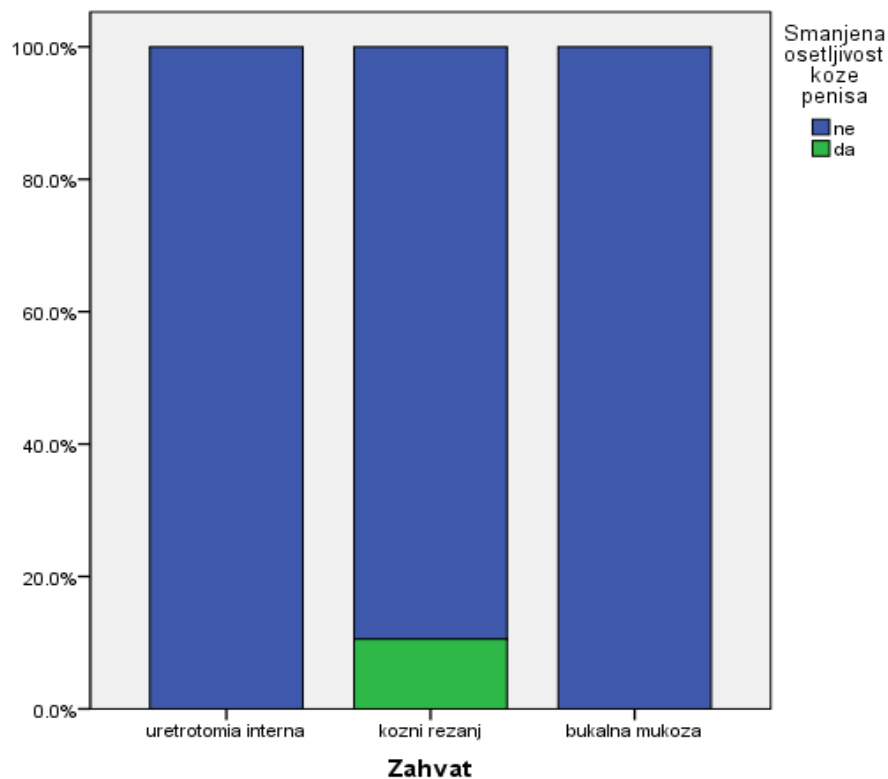
Grafikon 26. Učestalost pojave divertikuluma po grupama pacijenata

Učestalost pojave *smanjene osetljivosti kože penisa* prikazana je na Tabeli 27 i Graf.27.

Tabela 27. Učestalost pojave smanjene osetljivosti kože penisa

		Smanjena osetljivost kože penisa		Ukupno	
		ne	da		
	uretrotomia interna	N	26	0	26
		%	100,0%	0,0%	100,0%
Zahvat	kožni rezanj	N	15	2	17
		%	88,2%	11,8%	100,0%
	bukalna mukoza	N	41	0	41
		%	100,0%	0,0%	100,0%
Ukupno		N	82	2	84
		%	97,6%	2,4%	100,0%

Jasno se vidi iz tabele, a statističkom analizom je potvrđeno da postoji značajna razlika između grupa pacijenata ($X^2=8,075$; $p=0,039$).



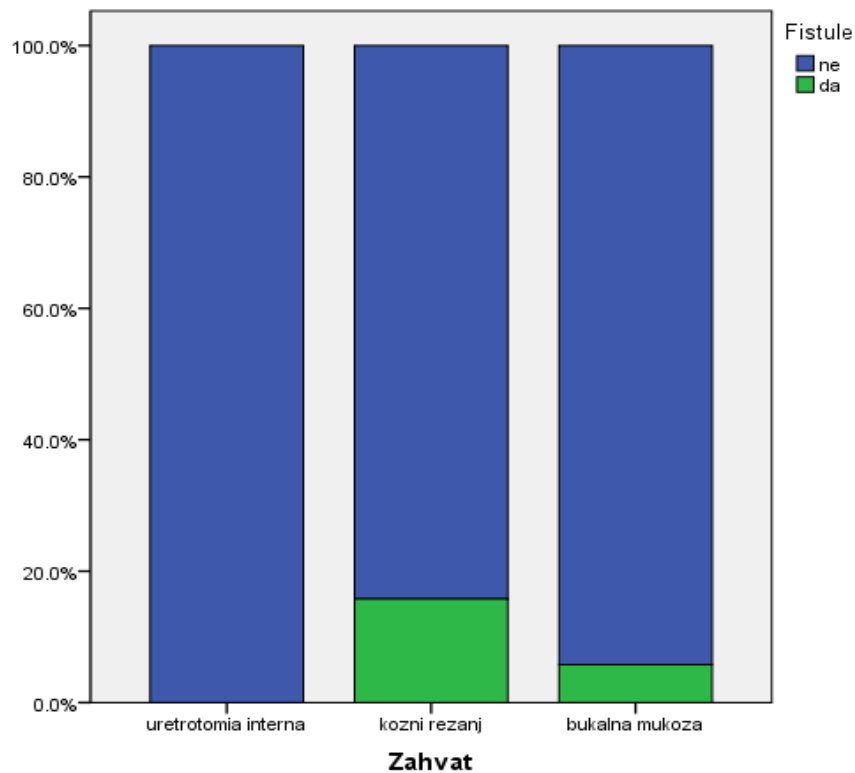
Grafikon 27. Učestalost pojave smanjene osetljivosti kože po grupama pacijenata

Učestalost pojave *fistule* po grupama pacijenata prikazana je na Tabeli 28 i Graf.28.

Tabela 28. Učestalost pojave fistule po grupama

		Fistule		Ukupno	
		ne	da		
Zahvat	uretrotomia interna	N	26	0	26
		%	100,0%	0,0%	100,0%
	kožni režanj	N	14	3	17
		%	82,4%	17,6%	100,0%
	bukalna mukoza	N	38	3	41
		%	92,7%	7,3%	100,0%
Ukupno	N	78	6	84	
	%	92,9%	7,1%	100,0%	

Analizom je utvrđeno da je razlika veoma blizu konvencionalnog nivoa značajnosti, ali nije značajna ($X^2=4,830$; $p=0,062$). Analizirajući posebno grupe kožni režanj i bukalna mukoza utvrđeno je da nema statistički značajne razlike između navedenih grupa ($p=0.239$).



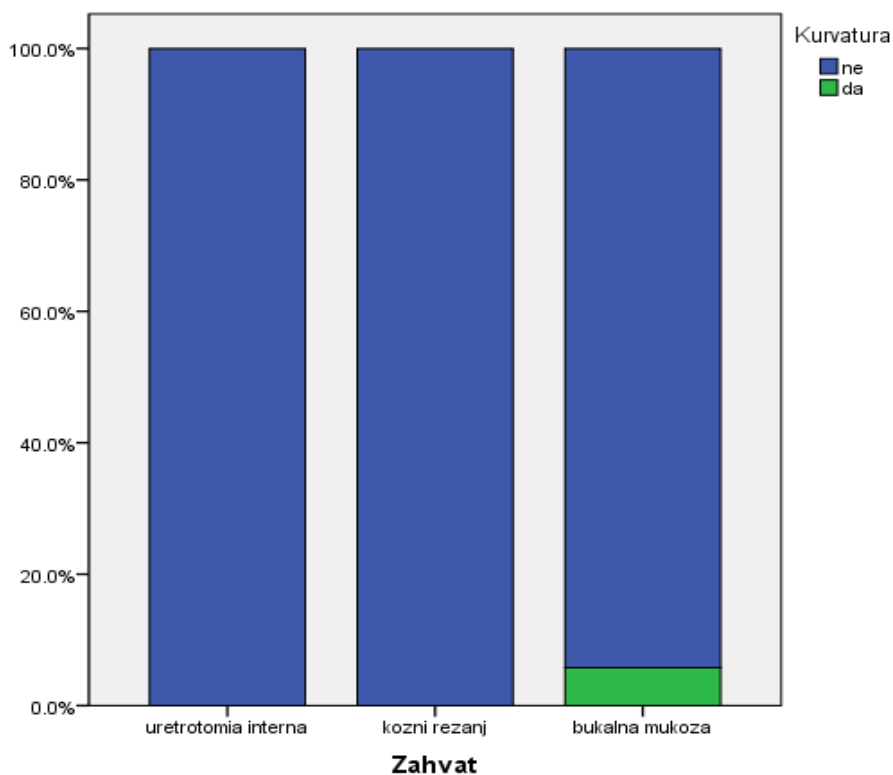
Grafikon 28. Učestalost pojave fistule po grupama pacijenata

Učestalost pojave *kurvature* po grupama pacijenata prikazana je na Tabeli 29 i Graf.29.

Tabela 29. Učestalost pojave kurvature penisa po grupama

		Kurvatura		Ukupno	
		ne	da		
Zahvat	uretrotomia interna	N	26	0	26
		%	100,0%	0,0%	100,0%
	kožni režanj	N	17	0	17
		%	100,0%	0,0%	100,0%
	bukalna mukoza	N	38	3	41
		%	92,7%	7,3%	100,0%
Ukupno		N	81	3	84
		%	96,4%	3,6%	100,0%

Iako se kurvatura javila samo u grupi pacijenata lečenih graftom bukalne mukoze statističkom analizom rezultata utvrđeno je da nema značajne razlike između grupa ($X^2=3,263$; $p=0,242$).

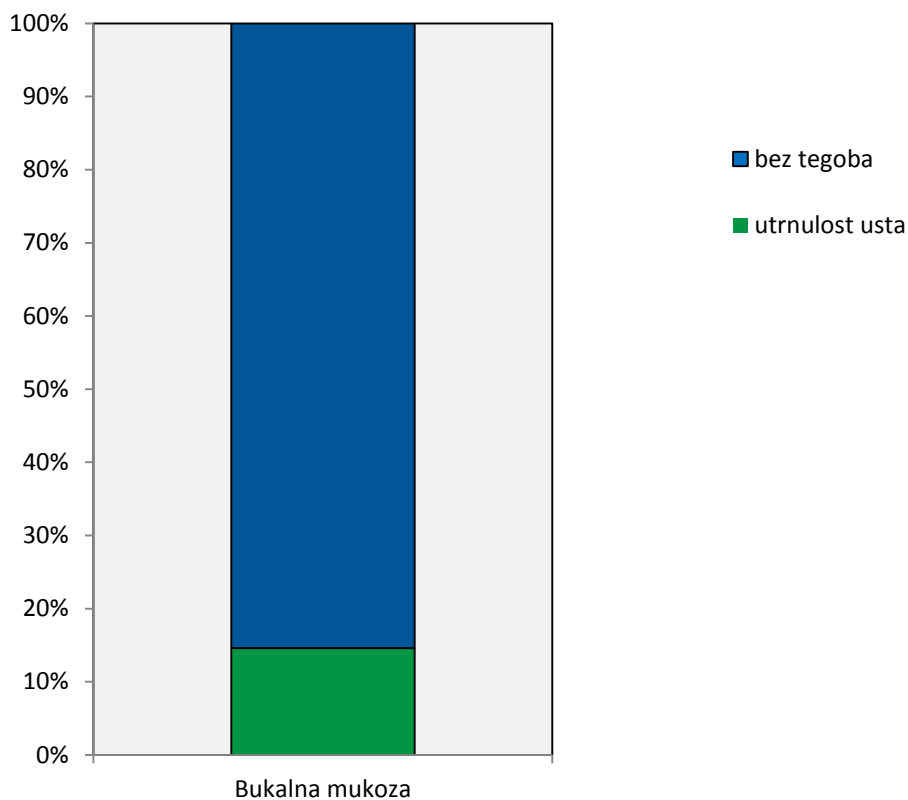


Grafikon 29. Učestalost pojave kurvature penisa po grupama pacijenata

Procenat i ukupan broj pacijenata lečenih graftom bukalne mukoze koji su imali *utrnulost ili bol donorske regije* prikazani su na Tabeli 30 i Grafikonu 30.

Tabela 30. Učestalost pojave utrnulosti donorske regije

		Utrnulost donorske regije		Ukupno
		ne	da	
bukalna mukoza	N	35	6	41
	%	85,4%	14,6%	100,0%



Grafikon 30. Učestalost pojave utrnulosti donorske regije kod pacijenata sa bukalnom mukozom

4.2.11. Analiza uticaja kliničkih parametara na pojavu recidiva

Uticaj kliničkih parametara: starost, dužina stenoze, etiologija, lokalizacija i vrsta zahvata na pojavu recidiva prikazana je na su na Tabeli 31.

Tabela 31. Učestalost recidiva posmatrana u odnosu na pojedine kliničke parametre

	Recidiv				P vrednost	
	ne		da			
	N	%	N	%		
Starost	44.0±21.2		49.8±20.1		0.133	
Dužina stenoze	4.66±3.52		3.59±1.73		0.774	
Etiologija	kateterizacija	17	54.8%	14	45.2%	0.373
	idiopatska	13	48.1%	14	51.9%	
	hipospadija	18	78.3%	5	21.7%	
	trauma	8	61.5%	5	38.5%	
	lichen scl.	8	66.7%	4	33.3%	
	infektivna	6	60.0%	4	40.0%	
Lokalizacija strikture	glandijalna	21	87.5%	3	12.5%	0.001
	penilna	14	43.8%	18	56.3%	
	bulbarna	19	48.7%	20	51.3%	
	panuretralna	16	76.2%	5	23.8%	
Zahvat	uretrotomia interna	10	22.2%	35	77.8%	<0.001
	kožni režanj	14	73.7%	5	26.3%	
	bukalna mukoza	46	88.5%	6	11.5%	

Analizom dobijenih rezultata utvrđeno je da lokalizacija stenoze i vrsta operativnog zahvata ima uticaja na učestalost pojave recidiva.

Tabela 32. Univarijantna analiza uticaja kliničkih parametra na pojavu recidiva

	P vrednost	OR (95% IP za OR)	R ²
Starost	0.148	1.014 (0.995-1.003)	0.025
Etiologija			
Kateterizacija	0.402	1	
Idiopatska	0.611	1.308 (0.465-3.680)	
Hipospadija	0.080	0.337 (0.100-1.140)	
Trauma	0.683	0.759 (0.202-2.848)	
Lichen scl.	0.483	0.607 (0.151-2.445)	
Infektivna	0.775	0.810 (0.190-3.449)	0.064
Lokalizacija			
Glandijalna	0.004	1	
Penilna	0.002	9.000 (2.226-36.382)	
Bulbarna	0.004	7.368 (1.886-28.794)	
Panuretralna	0.329	2.187 (0.454-10.538)	0.182
Dužina stenozе	0.069	0.869 (0.747-1.011)	0.044
Zahvat			
Bukalna mukoza	<0.001	1	
Uretrotomia interna	<0.001	26.833 (8.901-80.892)	
Kožni režanj	0.137	2.738 (0.725-10.343)	0.467

Univarijantnom analizom je utvrđeno da vrsta operativnog zahvata i lokalizacija stenozе predstavljaju značajne prediktore pojave recidiva. Dužine stenozе je veoma blizu konvencionalnog nivoa značajnosti.

Tabela 33. Analiza sa univarijantno statistički značajnim prediktorima (zahvat i lokalizacija)

	p vrednost	OR	95% IP za OR	
Lokalizacija				
Glandijalna	.306	1		
Penilna	.069	4.512	.888	22.937
Bulbarna	.359	2.161	.417	11.201
Panuretralna	.288	2.718	.429	17.216
Zahvat				
Bukalna mukoza	<0.001	1		
Uretrotomia interna	<0.001	24.923	7.261	85.539
Kožni režanj	.110	3.154	.771	12.899

Utvrđeno je da je vrsta operativnog zahvata značajan prediktor i kada se lokalizacija stenozе uzme u obzir.

Tabela 34. Multivarijantna analiza uticaja kliničkih parametra na pojavu recidiva

	p vrednost	OR	95% IP za OR	
Starost	.209	1.019	.989	1.050
Etiologija				
Kateterizacija	.740	1		
Idiopatska	.498	1.630	.397	6.695
Hipospadija	.848	1.221	.159	9.385
Trauma	.921	1.099	.168	7.214
Lichen scl.	.706	.695	.105	4.603
Infektivna	.244	.332	.052	2.119
Lokalizacija				
Glandijalna	.484	1		
Penilna	.279	2.868	.426	19.320
Bulbarna	.793	1.317	.169	10.267
Panuretralna	.995	.990	.048	20.224
Duzina stenoze	.466	1.131	.812	1.576
Zahvat				
Bukalna mukoza	<0.001	1		
Uretrotomia interna	<0.001	43.851	9.556	201.235
Kožni režanj	.160	2.875	.660	12.518

Ponovljena analiza sa Bootstrap metodom pokazala je da vrsta operativno zahvat predstavlja ključan prediktor pojave recidiva, odnosno da je šansa da dođe do restenoze 43.8 puta veća ukoliko je rađena uretromija interna u odnosu na operaciju graftom bukalne mukoze, a 2.87 puta veća šansa da dođe do restenoze ako je rađena operacija korišćenjem kožnog reznja u odnosu na operaciju sa graftom bukalne mukoze.

4.2.12. Analiza uticaja kliničkih parametara na ishod lečenja u grupi pacijenata lečenih graftom bukalne mukoze

Tabela 35. Starost pacijenata lečenih bukalnom mukozom u odnosu na recidiv stenozе uretre

Restenoza	N	Aritmetička	SD	Median	Minimum	Maksimum
ne	35	38,80	20,916	31,00	8	71
da	6	56,83	12,336	59,00	39	70
Ukupno	41	41,44	20,797	39,00	8	71

Iz Tabele 35. se može uočiti da su pacijenti sa restenozom u stariji, a analizom je utvrđeno je da postoji statistički značajna razlika ($p=0,047$) u starosti između pacijenata koji su imali recidiv i onih koji nisu imali recidiv stenozе uretre.

Tabela 36. Distribucija pacijenata lečenih graftom bukalne mukoze prema etiologiji

		Restenoza		Ukupno	
		ne	da		
Etiologija	kateter./interv.	N	5	3	8
		%	62,5%	37,5%	100,0%
	idiopatska	N	6	2	8
		%	75,0%	25,0%	100,0%
	hipospadija	N	12	0	12
		%	100,0%	0,0%	100,0%
	trauma	N	5	1	6
		%	83,3%	16,7%	100,0%
	lichen scl.	N	4	0	4
		%	100,0%	0,0%	100,0%
	infektivna	N	3	0	3
		%	100,0%	0,0%	100,0%
	Ukupno	N	35	6	41
		%	85,4%	14,6%	100,0%

U Tabeli 36. se uočava da je najveći broj pacijenata se restenozom stenozu uretre zadobio jatrogeno, međutim nema statistički značajne razlike između grupa ($p=0,208$).

Tabela 37. Lokalizacija stenozе u odnosu na restenozu u grupi lečenih bukalnom mukozom

			Restenoza		Ukupno
			ne	da	
Lokalizacija strikturе	glandijalna	N	12	0	12
		%	100,0%	0,0%	100,0%
	penilna	N	7	2	9
		%	77,8%	22,2%	100,0%
	bulbarna	N	7	2	9
		%	77,8%	22,2%	100,0%
	panuretralna	N	9	2	11
		%	81,8%	18,2%	100,0%
	Ukupno	N	35	6	41
		%	85,4%	14,6%	100,0%

Statističkom analizom je utvrđeno da nema značajne razlike između grupa ($p=0,492$) sa različitom lokalizacijom stenozе u odnosu na pojavu restenozе (Tabela 37).

Tabela 38. Dužina stenozе u odnosu na recidiv kod pacijenata lečenih graftom bukalne mukoze

Restenoza	N	Aritmetička		Median	Minimum	Maksimum
		sredina	SD			
ne	35	4,657	3,1407	3,000	1,5	13,5
da	6	6,250	3,0943	5,000	3,5	11,0
Ukupno	41	4,890	3,1474	3,500	1,5	13,5

Iz Tabele 38. se vidi da su pacijenti sa restenozom u proseku imali dužu strikturu uretre, ali je analizom utvrđeno da nema statistički značajne razlike ($p=0,094$) u dužini stenozе između pacijenata koji su imali recidiv i onih koji nisu imali recidiv stenozе uretre.

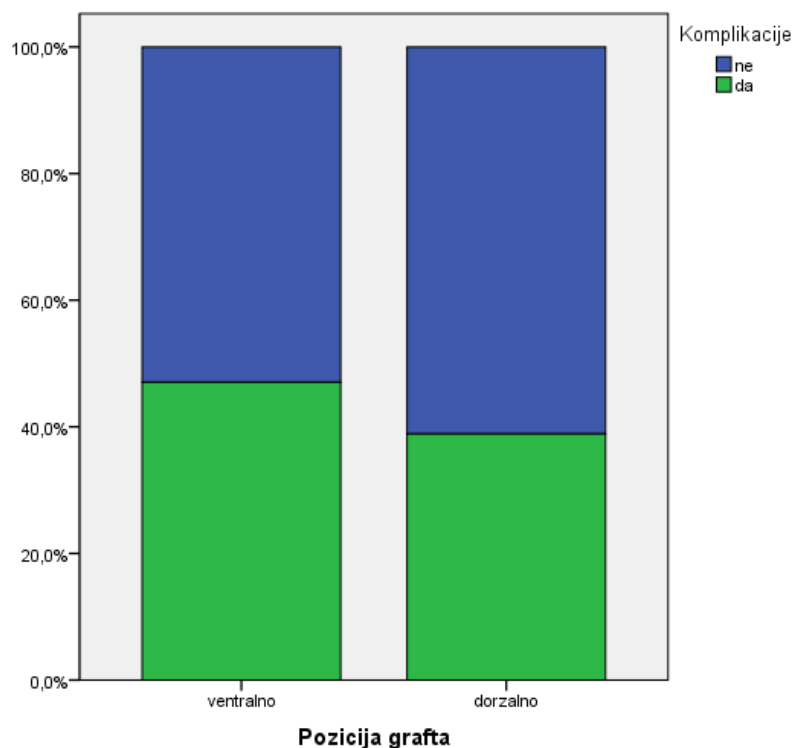
4.2.13. Analiza uticaja pozicije grafta bukalne mukoze na ishod operacije (dorzalno vs.ventralno)

Učestalost pojave svih komplikacija u odnosu na pozicioniranje grafta prikazana je na Tabeli 39 i i Grafikonu 31

Tabela 39. Učestalost pojave komplikacija u odnosu na pozicioniranje grafta

			Komplikacije		Ukupno
			ne	da	
Pozicija grafta	ventralno	N	9	8	17
		%	52,9%	47,1%	100,0%
	dorzalno	N	11	7	18
		%	61,1%	38,9%	100,0%
Ukupno	N	20	15	35	
	%	57,1%	42,9%	100,0%	

Statističkom analizom rezultata utvrđeno je da nema značajne razlike između grupa ($p=0,738$), odnosno, pozicioniranje grafta ne utiče na učestalost komplikacija.



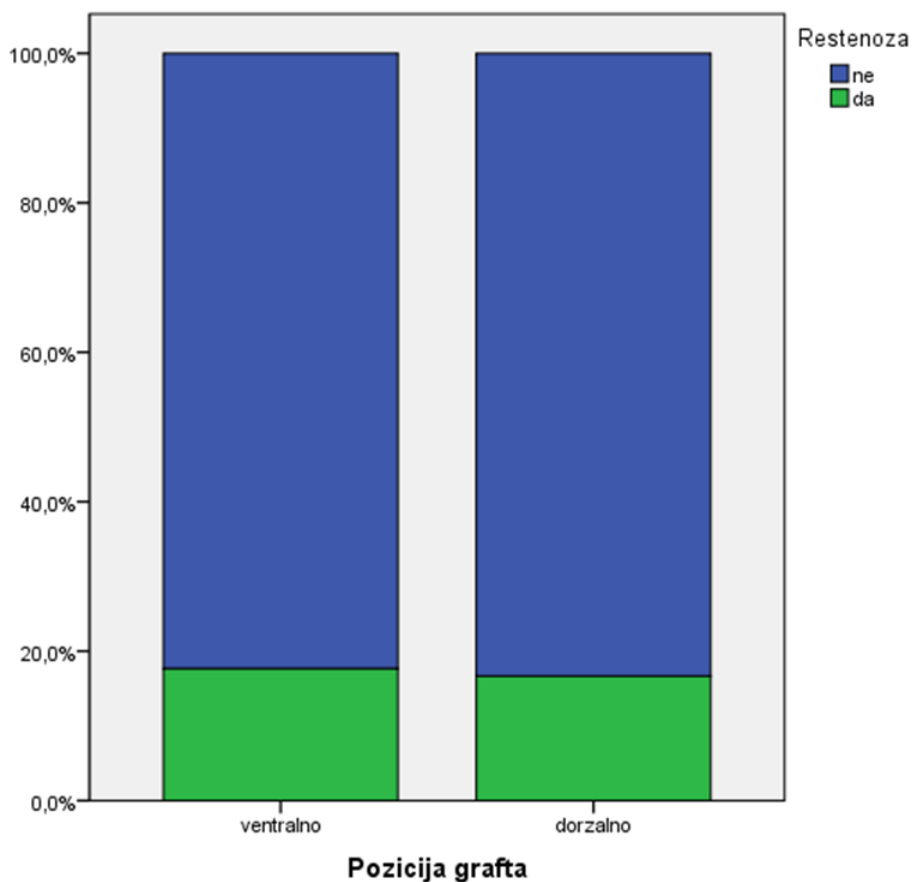
Grafikon 31. Učestalost pojave komplikacija u odnosu na poziciju grafta

Učestalost pojave restenoze u odnosu na pozicioniranje grafta prikazana je na Tabeli 40 i Grafikonu 32.

Tabela 40. Učestalost pojave restenoze u odnosu na pozicioniranje grafta

		Restenoza		Ukupno	
		ne	da		
Pozicija grafta	ventralno	N	14	3	17
		%	82,4%	17,6%	100,0%
	dorzalno	N	15	3	18
		%	83,3%	16,7%	100,0%
Ukupno	N	29	6	35	
	%	82,9%	17,1%	100,0%	

Statističkom analizom rezultata utvrđeno je da nema značajne razlike između grupa ($X^2=0,053$; $p=1,000$), odnosno, pozicioniranje grafta ne utiče na pojavu recidiva.



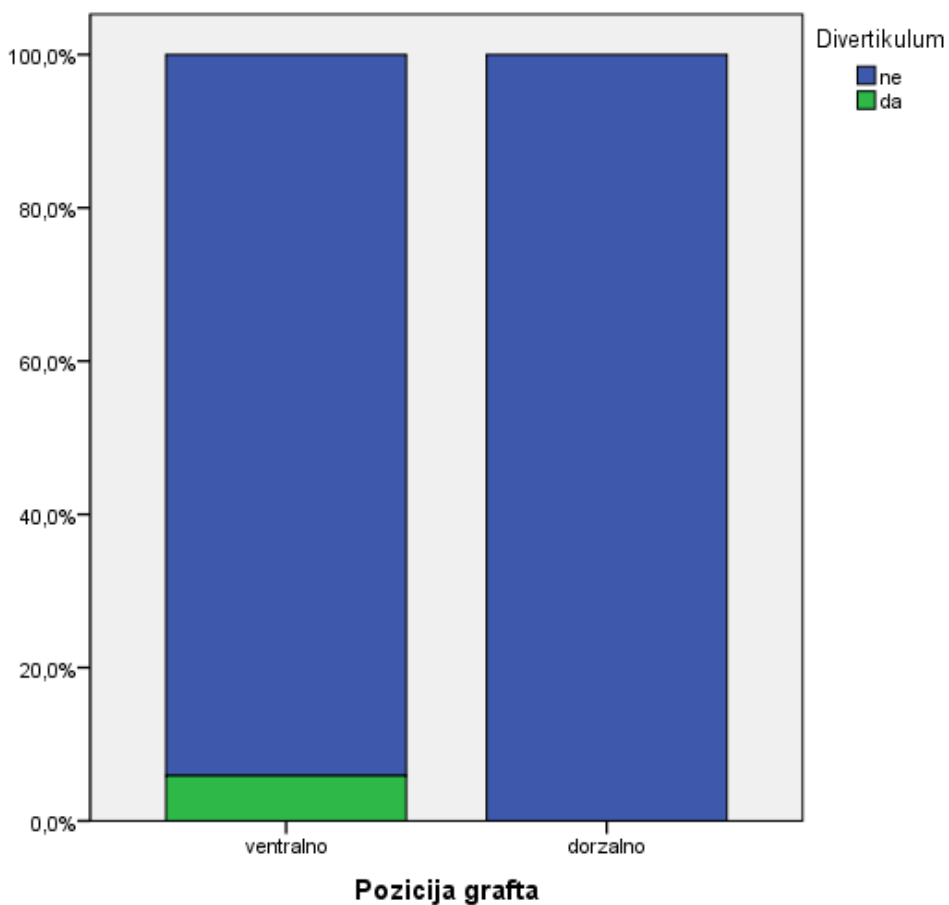
Grafikon 32. Učestalost pojave restenoze u odnosu na poziciju grafta

Učestalost pojave divertikuluma u odnosu na pozicioniranje grafta prikazana je na Tabeli 41 i i Grafikonu 33.

Tabela 41. Učestalost pojave divertikuluma u odnosu na pozicioniranje grafta

			Divertikulum		Ukupno
			ne	da	
Pozicija grafta	ventralno	N	16	1	17
		%	94,1%	5,9%	100,0%
	dorzalno	N	18	0	18
		%	100,0%	0,0%	100,0%
Ukupno	N	34	1	35	
	%	97,1%	2,9%	100,0%	

Statističkom analizom rezultata utvrđeno je da nema značajne razlike između grupa ($p=0,486$).



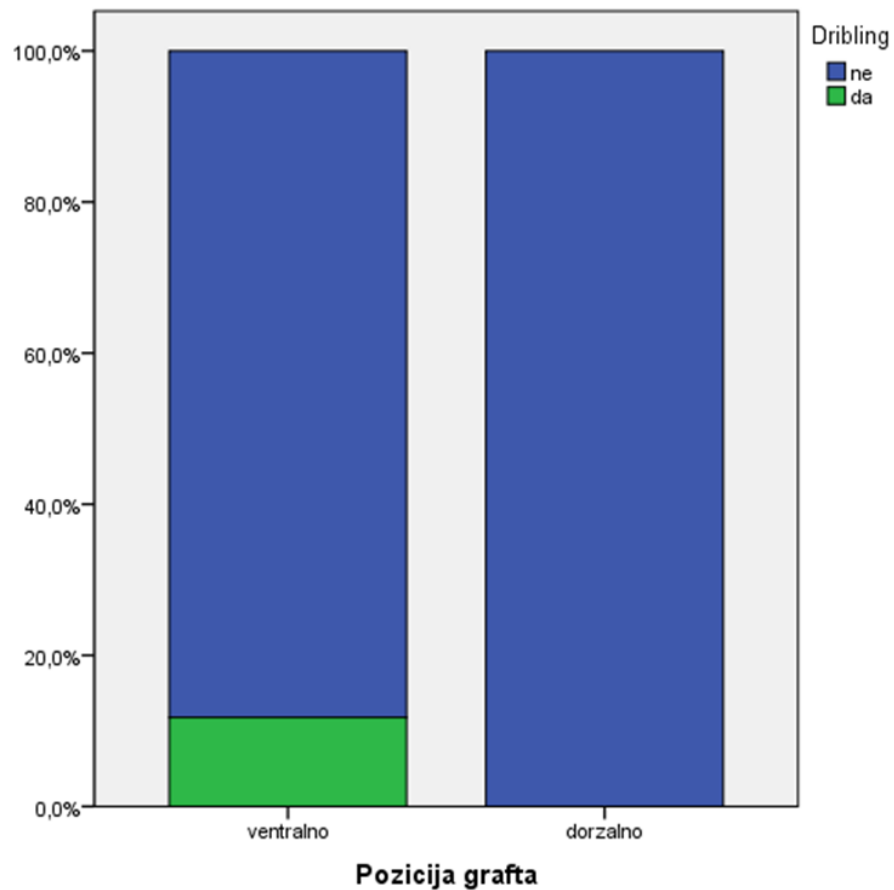
Grafikon 33. Učestalost pojave divertikuluma u odnosu na poziciju grafta

Učestalost pojave driblinga u odnosu na pozicioniranje grafta bukalne mukoze prikazana je na Tabeli 42 i i Grafikonu 34.

Tabela 42. Učestalost pojave divertikuluma u odnosu na pozicioniranje grafta

		Dribling		Ukupno	
		ne	da		
Pozicija grafta	ventralno	N	15	2	17
		%	88,2%	11,8%	100,0%
	dorzalno	N	18	0	18
		%	100,0%	0,0%	100,0%
Ukupno		N	33	2	35
		%	94,3%	5,7%	100,0%

Statističkom analizom rezultata utvrđeno je da nema značajne razlike između grupa ($p=0,229$).



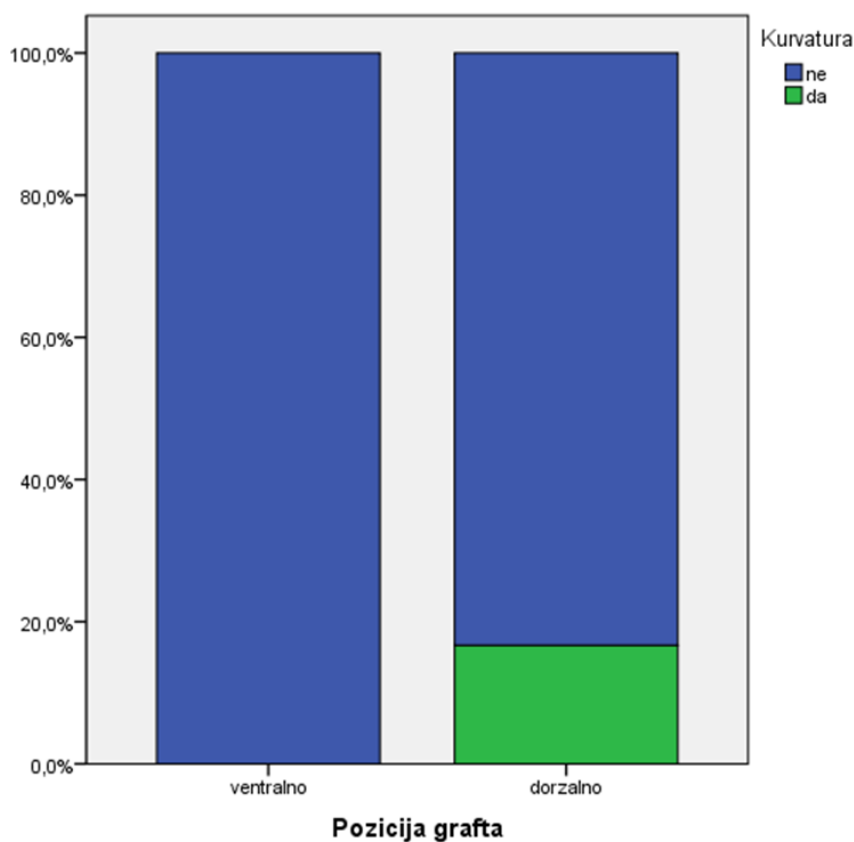
Grafikon 34. Učestalost pojave driblinga u odnosu na poziciju grafta

Učestalost pojave kurtature penisa u odnosu na pozicioniranje grafta bukalne mukoze prikazana je na Tabeli 43 i Grafikonu 35.

Tabela 43. Učestalost pojave kurtature penisa u odnosu na pozicioniranje grafta

		Kurvatura		Ukupno	
		ne	da		
Pozicija grafta	ventralno	N	17	0	17
		%	100,0%	0,0%	100,0%
	dorzalno	N	15	3	18
		%	83,3%	16,7%	100,0%
Ukupno		N	32	3	35
		%	91,4%	8,6%	100,0%

Statističkom analizom rezultata utvrđeno je da nema značajne razlike između grupa ($p=0,229$).



Grafikon 35. Učestalost pojave kurtature penisa u odnosu na poziciju grafta

5. DISKUSIJA

Savremeno lečenje stenozе uretre podrazumeva primenu adekvatne operative procedure u svakom pojedinačnom slučaju. Ne postoji univerzalna hirurška metoda koja bi se mogla primeniti kod svih pacijenata. Zbog toga je neophodno utvrditi kliničke karakteristike svake stenozе uretre: etiologiju, lokalizaciju stenozе, dužinu i obim stenozе, kao i ekstenzivnost spongiofibroze i eventualno prisustvo „false route“, kalkulusa, divertikuluma ili periuretralne infekcije. Starost pacijenta, njegovo opšte stanje, prisustvo komorbiditeta, kao i lična preferencija i očekivanja pacijenta uticaće na izbor terapijskog modaliteta.

Prilikom prvog kontrakta sa našim pacijentima evidentirali smo sve njihove tegobe i sprovodili potrebnu dijagnostiku u cilju potvrde ili isključenja stenozе uretre, odnosno određivanja navedenih kliničkih karakteristika bolesti. Simptomi koji pobuđivali našu pažnju su: otežano započinjanje mokrenja, tanak mlaz, isprekidano mokrenje, produženo mokrenje, osećaj neispražnjenosti, ali i često mokrenje, urgencije i mokrenje u toku noći. Anamnestički podatak o kateterizaciji mokraćne bešike ili nekoj transuretralnoj intervenciji, kao i o lečenoj hipospadiji svakako nas je dodatno alarmirao da sprovedemo potrebnu dijagnostiku. Treba naglasiti da infravezikalna opstrukcija porekla stenozе uretre može postojati i znatno pre pojave simptoma, jer je često kompenzovana povećanim intravezikalnim pritiskom zbog pojačane kontrakcije detrusora. Prisustvo hipertrofije detruzora, velikog volumena rezidualnog urina, recidivantnih urinarnih infekcije i, neretko, porasta azotnih materija u serumu ukazivali su nam na dugotrajno trajanje bolesti, dekompenzaciju i deterioraciju funkcije urotrakta. U toku dijagnostičkog ispitivanja bilo je potrebno isključiti druge opstruktivne i funkcionalne smetnje u praženju urina. Najčešći diferencijalno dijagnostički patološki entitet bila je opstrukcija izazavana benignom hiperplazijom prostate, a funkcionalne smetnje su često bile posledica disfunkcionalnog mokrenja usled nestabilnost detruzora. Klinički pregled naših pacijenata često je bio nesignifikantan, osim u slučaju prethodnih operacija hipospadije, prisustva znakova lichen sclerosus, postojanja izražene spongiofibroze i periuretralnih apscesa.

Dijagnostički protokol stenozе uretre u našoj seriji obavezno je podrazumevao retrogradnu uretrografiju. Ukoliko je bilo neophodno, radili smo i antegradnu uretrografiju u cilju prikazivanja proksimalnog segmenta uretre. Inače, pomenutu metodu koristimo uvek u slučaju postojanja obliterativne strikture uretre ili rupturе posteriorne uretre. Od velikog je značaja adekvatno izvođenje kontrastnih dijagnostičkih procedura. Neadekvatan ili neupotrebljiv snimak može nastati prilikom tehničkih grešaka, nepravilnog položaja pacijenta, slabe koncentracije kontrastnog materijala i loše saradnje pacijenta. Urofloumetrija je takođe bila deo dijagnostičkog protokola, ali i postoperativnog praćenja. U tumačenju rezultata uvek treba biti obazriv, jer promene na urofloumetrijskom nalazu mogu biti uzrokovane i drugim organskim i funkcionalnim smetnjama. S druge strane, od izuzetnog je značaja činjenica da signifikantno sniženje maksimalne brzine protoka može prethoditi simptomima opstrukcije. Takav nalaz nalaže oprez, dodatno praćenje pacijenta i često dopunsku dijagnostiku u vidu uretroskopije ili uretrografije. Preoperativno merenje volumena rezidualnog urina rađeno je u cilju procene mogućnosti pražnjenja mokraćne bešike, a ultrazvučna evaluacija same stenozе uretre pomagala nam je u proceni obima spongiofibroze. Uretroskopija nam je pružala mogućnost preciznog definisanja obima, lokalizacije i dužine stenozе. Prilikom pregleda uglavnom smo koristili pedijatrijski uretroscistoskop manjeg dijametra koji omogućava pasażu kroz teže strikture. Smatramo da nedavno objavljeni Pruohit i Blaivas stejdžing sistem kvantifikacije stepena suženja lumena uretre prema endoskopskom nalazu (Purohit i sar., 2014) može pružiti korisnu informaciju za preoperativnu procenu. U kliničkoj praksi nije redak slučaj da se intraoperativno utvrdi da je stenozа uretre znantо duža nego što je to preoperativno uretrografski prikazano. U takvim slučajevima pomaže endoskopska evaluacija koja može da se izvede i u opštoj anesteziji, neposredno pred operativni zahvat. Prilikom takvog pregleda utvrdićemo pravu dužinu stenozе i otkriti eventualno postojanje multiplih striktura.

Posmatrajući klinički profil pacijenata i karakteristike stenozа uretre u našoj studiji možemo uočiti elemente koji se u pojedinim parametrima uklapaju u podatke iz dostupne literature, a s druge strane postoje i određena odstupanja.

Starosna struktura naših pacijenata obuhvatala je i pedijatrijsku i adultnu populaciju, i kretala se od 8 do 71 godine. Srednja vrednost ukupnog uzorka bila je 40,8 godine (Tabela i Grafikon 8). Statističkom analizom utvrđeno je da nema razlike između posmatranih grupa pacijenata u odnosu na uzrast. Poznato je da incidenca stenozе uretre raste sa godinama života i

to linearno, da bi se zatim naglo povećala kod ljudi starijih od 55 godina (Santucci i sar., 2007). Međutim, potrebno je naglasiti da se stenoza uretre javlja i u pedijatrijskoj populaciji, posebno ako se radi o pacijentima koji su imali kateterizaciju uretre. Većina naših pedijatrijskih pacijenata su imali kardiohiruršku intervenciju prilikom koje je korišćen urinarni kateter ili su bolovali od hipospadije.

Posmatranjem prosečne starosti u grupi pacijenata lečenih graftom bukalne mukoze, u odnosu na pojavu restenoze, uvideli smo da su pacijenti sa restenozom bili stariji u odnosu na one kod kojih se restenoze nije javila (Tabela 35). Pacijenti sa restenozom su u proseku stariji, a analizom je utvrđeno je da postoji statistički značajna razlika u starosti između pacijenata koji su imali recidiv i onih koji nisu imali recidiv stenoze uretre. Uticaj različitih kliničkih karakteristika na ishod hirurškog lečenja stenoze uretre analizirali su brojni autori u svojim studijama (Santucci, i sar., 2004; Breyer i sar., 2010; Barbagli i sar., 2013; Palminteri i sar., 2015).

Najčešći *etiološki faktor* u našoj seriji bila je hipospadija (25%) (Grafikon 2). Jatrogeni faktor bio je prisutan u 22,6% ukoliko posmatramo ukupan uzorak. Isto toliko je bilo i idiopatskih striktura (22,6%), a zatim su, u opadajućem nizu, bili zastupljeni sledeći etiološki faktori: trauma 11,9%, lichen.sclerosus 9,5% i infekcija 8,3%. Statističkom analizom utvrđeno je da nema razlike između posmatranih grupa pacijenata u odnosu na učestalost pojedinih etioloških faktora (Tabela i Grafikon 9). Pojedini autori navode da jatrogene strikture čine i do 32% svih etioloških faktora, ali u jatrogene ubrajaju i one nastale nakon operacije hipospadije (Fenton i sar., 2005). Ukoliko tako posmatramo, onda bi jatrogene strikture uretre u našem uzorku bile prisutne u skoro polovini slučajeva (47,6%). Ipak, zbog svoje specifičnosti, strikture nastale nakon operacije hipospadija smo uvrstili u posebnu grupu. U našoj seriji najčešći etiološki faktor je bila hipospadija što se može objasniti činjenicom da je deo studije sproveden i u dečijim ustanovama, od strane dečijih urologa. Drugi autori navode manji procenat hipospadije kao etiološkog faktora (6-8%) (Fenton i sar., 2005; Elliot i Brandes, 2013). S druge strane, ovi autori posmatraju samo adultne pacijente, a naša serija obuhvata pacijente sa strikturom uretre bez obzira na uzrast. Na posletku, kao jatrogene strikture uretre uzimali smo samo one strikture kod kojih, pre intervencije zdravstvenih radnika, nije postojala nikakav patološka promena na uretri. To su najčešće bili pacijenti sa transuretralnim kateterom koji je bio plasiran u cilju derivacije urina u toku intervencije na nekom drugom organskom sistemu. U toku studije smo uočili da veliki broj pacijenata razvija dugačke stenoze uretre nakon kardiohirurških intervencija.

Kao potencijalni razlog tome, osim mehaničke traume i iritacije uretralnim kateterom, može biti i ishemija uretre u toku kardiohirurške intervencije, posebno ukoliko postoji i ekstra-korporalni krvotok u toku zahvata. U svakom slučaju, smatramo da strikturu uretre direktno može izazvati: neadekvatna tehnika kateterizacije, grube manipulacije, loša lubrikacija, nekvalitetni kateteri, predugo nošenje katetera. Instrumentalne procedure koje su doprinele nastanku strikture uretre su najčešće transuretralne resekcije prostate ili tumora bešike i cistoskopije. U tom slučaju strikture najčešće nastaju na karakterističnim mestima: na meatusu, penoskrotalnom uglu, bulbomembranoznoj uretri ili vratu bešike.

Kod pacijenata koji su imali hiposadiju uočili smo da je samo mali broj njih razvio stenozu uretre u neposrednom postoperativnom toku, nakon lečenja hiposadije. Veći broj pacijenata se javio sa stenozom uretre mnogo godina, pa i decenija, nakon uspešno lečene hiposadije u ranom detinjstvu. Ove hipospadične uretre nemaju klasično spongiozno telo kao normalne muške uretre, nego su „pravljene“ kožne uretre. Pretpostavljamo da ta činjenica nije od većeg značaja u pedijatrijskom uzrastu, ali u adolescentnom uzrastu takva uretra počinje da trpi, prvo zbog naglog rasta penisa, a kasnije i zbog seksualnih odnosa. Ponavljana mikrotrauma ne može da se kompenzuje zbog nedostatka spongioznog tela, što dovodi do pojave brojnih minimalnih lezija na mukozni uretre. Pomenute lezije zarastaju ožiljcima, koji vremenom dovode do suženja lumena uretre. Karakteristično je da ovi pacijenti imaju *de novo* strikturu uretre, a dugo godina nisu imali nikakvih kliničkih problema. Pomenuti podatak ukazuje na potrebu za dugoročnim praćenjem ovih pacijenata, koje se ne može limitirati samo na prepubertetski uzrast. Rekonstrukcija striktura uretre kod pacijenta sa hiposadijom je u mnogim aspektima kompleksnija u odnosu na one strikture bez hiposadije. Pacijenti sa hiposadijom su najčešće već bili podvrgnuti operativnom zahvatu, nekad i više puta, nedostaje im spongiozno telo, lošija je vaskularizacija, uretra se skoro uvek čvrsto srasla za podlogu, kože je lošijeg kvaliteta, često postoji udružena ventralna kurvatura, glans je najčešće hipoplastičan, što dodatno otežava rekonstrukciju. Lečenje ovih pacijenata se, zbog svega navedenog, često izvodi u dve ili više etapa.

U grupi pacijenata sa traumom kao etiološkim faktorom najčešće je bilo reči o „najahivanju“ ili nekog drugog nepenetranoj traumi. Pored toga, treba naglasiti da je vrlo moguće da su neki od pacijenata sa idiopatskom strkturom uretre ustvari imali neku previđenu traumu mnogo vremena pre manifestne strikture uretre.

Moćni antibiotici sigurno su doveli do toga da je infekcija kao uzrok strikture uretre u našoj seriji najmanje zastupljena, za razliku od nerazvijenog sveta, gde nema dostupne medicinske potpore, pa je, u skladu s tim, infekcija vodeći etiološki faktor (Essiet i sar., 2007).

Lichen sclerosus u našoj seriji je bio zastupljen u 10% slučajeva. Dijagnozu smo postavili na osnovu karakterističnog kliničkog izgleda glansa, prepucijuma i uretre. Neki od pacijenta su već bili podvrgnuti cirkumciziji ili meatotomiji u cilju olakšanog mokrenja. Verovatno bi procenat lichen sclerosus u našoj seriji bio i veći da smo uzimali histološki uzorak uretre svim pacijentima, s obzirom na mogućnost subkliničke manifestacije ove bolesti. Kao i drugi autori (Latini i sar., 2014) i mi smo mišljenja da lichen sclerosus ima tendenciju porasta incidence poslednjih godina. Preporuka je da se prilikom rekonstrukcije uretre kod pacijenata sa lichen sclerosus izbegava korišćenje kožnih reznjeva i kožnih graftova.

Ukoliko posmatramo zastupljenost pojedinih etioloških faktora u grupi pacijenata lečenih graftom bukalne mukoze, u odnosu na pojavu restenoze, uviđamo da je najveći broj recidiva nastao kod pacijenata čija je stenoza izazvana kateterizacijom ili instrumentacijom. Međutim, statističkom analizom navedenih podataka (Tabela 36) utvrdili smo da nema značajne razlike između pomenutih grupa, odnosno etiološki faktor nije imao uticaja na nastanak restenoza kod pacijenata lečenih graftom bukalne mukoze. Do istog zaključka došli su Barbagli i saradnici, kao i Palminteri i saradnici, ali, s druge strane, Kinnaird i saradnici nalaze da jatrogeni razlozi za nastanak stenoza uretre, lichen sclerosus i infektivna etiologija predstavljaju faktore rizika za pojavu restenoze (Barbagli i sar., 2013; Kinnaird i sar., 2014; Palminteri i sar., 2015).

Striktore uretre su u našoj seriji bile podjednako *lokalizovane* u svim delovima uretre ukoliko posmatramo ukupan uzorak (Grafikon 3). Međutim, statističkom analizom utvrdili smo da postoji razlika u lokalizaciji stenoze uretre u grupi pacijenata lečenih uretrotomijom internom u odnosu na grupe pacijenata koji lečeni augmentacionom uretrotomijom (Tabela i Grafikon 10). Razlog tome leži u činjenici da je najčešća indikacija za uretrotomiju internu postojanje stenoze u bulbarnom delu uretre, sa druge strane panuretralne i multiple striktore uretre su najčešće lečene korišćenjem jednog ili više graftova bukalne mukoze. Ukoliko poredimo grupe pacijenata lečenih kožnim reznjem i graftom bukalne mukoze dobijamo da nema statistički značajne razlike. Univarijantna analiza (Tabela 32) pokazala je da lokalizacija predstavlja prediktor pojave recidiva ukoliko posmatramo ukupan uzorak. Međutim, multivarijantnom analizom utvrdili smo da jedino vrsta operativnog zahvata predstavlja nezavisni prediktor pojave

restenoze (Tabela 34). Lokalizacija strikture nije uticala na pojavu recidiva u našoj seriji pacijenata lečenih bukalnom mukozom (Tabela 37), što je u korelaciji sa publikovanim radovima (Kinniard i sar., 2014).

Ukoliko posmatramo *dužinu* stenotičnog segmenta u sve tri posmatrane grupe pacijenata utvrdićemo da su najkraće stenozе u prvoj grupi, kod pacijenata lečenih uretrotomijom internom (prosek 2,8 cm), dok su u drugoj i trećoj grupi pacijenata stenozе duže (4,6 cm, odnosno 4,9 cm) (Tabela i Grafikon 11). Naknadnim poređenjima je utvrđeno da je razlika značajna jedino između utertrotomije interne i bukalne mukoze, dok između uretrotomije i kožnog reznja nije, kao ni između grupe lečene kožnim reznjem i bukalnom mukozom. Obrazloženje opet možemo naći u selekciji pacijenata kojima je indikovana uretrotomija interna, a to su prvenstveno pacijenti sa kratkim stenozama uretre.

Analizom pacijenata u odnosu dužinu stenozе prema učestalosti restenoze u grupi lečenih bukalnom mukozom uvideli smo da je stenotični segment bio duži kod pacijenata sa recidivom bolesti (6,2 cm) u odnosu na one kod kojih se nije javila restenoza (4,6 cm). Analizom je utvrđeno da nema statistički značajne razlike u dužini stenozе između pacijenata koji su imali recidiv i onih koji nisu imali recidiv stenozе uretre (Tabela 38). Univarijantnom analizom na ukupnom uzorku utvrdili smo da dužina stenozе bila vrlo blizu konvencionalnog nivoa značajnosti kao faktor rizika za pojavu restenoze (Tabela 32). Drugi autori su uglavnom dolazili do zaključka da dužina stenozе predstavlja nezavisni faktor rizika za recidiv bolesti (Breyer i sar., 2010; Palminteri i sar., 2015).

Prema očekivanju, uretrotomija interna je intervencija koja je *trajala* najkraće, znatno duže je trajala augmentacije uretre bukalnom mukozom, a još duže augmentacija kožnim reznjem (Tabela i Grafikon 12). Statističkom analizom utvrđeno je da postoji značajna razlika između grupa, a naknadnim poređenima utvrđeno je da je razlika značajna između pacijenata lečenih uretrotomijom internom i bukalnom mukozom, odnosno uretrotomijom internom i kožnim reznjem, ali nema značajne razlike između trajanja operacija ukoliko se koristi bukalna mukoza ili kožni reznj. Činjenica da je znatno kraće trajanje uretrotomije interne u odnosu na otvorene metode lečenja verovatno dovodi do toga da se urolozima često opredele za ovu intervenciju, uprkos činjenici da je rezultat lečenja znatno lošiji.

Analizirajući podatke iz naše studije dobijene *uroflow* merenjem pre i posle urađene intervencije utvrdili smo da postoji značajna razlika kod svih pacijenata zajedno, kao i u svakoj

grupi posebno (Tabela i Grafikon 13). U cilju dalje analize kreirana je varijabla „delta Uroflow“ koja pokazuje promenu maksimalne brzine protoka urine posle operacije, a statističkom analizom smo utvrdili da postoji značajna razlika po posmatranom parametru između grupe 1 (uretrotomia interna) i grupe 2 (kožni režanj), kao i između grupe 1 (uretrotomia interna) i grupe 3 (bukalna mukoza), ali nema značajne razlike između grupe 2 (kožni režanj) i grupe 3 (bukalna mukoza) (Tabela i Grafikon 14). Ovi podaci se uklapaju u činjenicu da je u našoj studiji postignuta znatno veća uspešnost lečenja u grupi 2 i 3, nego u grupi 1. Naši rezultati uklapaju se u studije publikovane u raznim centrima (Greenwell i sar., 2004; Aldaqadosi i sar., 2014; Mathur i sar., 2014; Palminteri i sar., 2015).

Prilikom tumačenja rezultata uvek treba uzeti u obzir da se patološke vrednosti urofloumetrije mogu videti ne samo kod recidiva stenozе uretre, nego i kod svih oblika infravezikalne opstrukcije, u prvom redu kod BPH i karcinoma prostate, ali i kod infekcija urotrakta i neurogenih poremećaja mokraćne bešike. U svakom slučaju, urofloumetrija predstavlja korisnu, jednostavnu i neinvazivnu metodu koja je posebno korisna u postoperativnom praćenju jer može ukazati na potrebu dopunske dijagnostike i pre pojave karakterističnih simptoma. Ukoliko je pacijent imao loš nalaz na kontrolnoj urofloumetriji koji se održavao radili smo dodatne dijagnostičke procedure (uretrografija i/ili uretroskopija) u cilju verifikacije ili isključenja recidiva.

Merenje *rezidualnog urina* predstavlja jednostavnu orijentacionu metodu kojom se može kvantifikovati mogućnost pražnjenja mokraćne bešike. Promene u količini rezidualnog urina pre i posle intervencije ukazuju na efikasnije pražnjenje bešike. Analizirajući podatke iz naše studije dobijene merenjem volumena rezidualnog urina pre i posle urađene intervencije utvrdili smo da postoji značajna razlika kod svih pacijenata zajedno, kao i u svakoj grupi posebno (Tabela i Grafikon 15). Naknadnim poređenjima, uvođenjem varijable „delta Rezidualni urin“ utvrđeno je da je razlika nije značajna između grupa 1 (UI) i 2 (KR), značajna je između grupa 1 (UI) i 3 (BM), ali nema značajne razlike između 2 (KR) i 3 (BM) (Grafikon 16). I ovaj rezultat je u podudarnosti sa ukupnim rezultatima naše studije po pitanju uspešnosti svake pojedinačne metode lečenja.

Tokom naše studije posmatrali smo i analizirali zastupljenost *komplikacija* u sve tri grupe pacijenata. Određene komplikacije specifične su samo za pojedinu vrstu operativnog zahvata,

kao na primer komplikacije donorske regije kod grupe pacijenata lečenih graftom bukalne mukoze. Međutim, ukoliko posmatramo *zbirno sve komplikacije* uočićemo da su se najređe javljale u grupi pacijenata lečenih bukalnom mukozom (Tabela i Grafikon 17). Daljom analizom utvrdili smo da nema značajne razlike između grupa 1 i 2, ali postoji statistički značajna razlika između grupa 2 i 3, kao i grupa 1 i 3. Tako smo u grupi pacijenata lečenih uretrotomijom internom imali 73% komplikacija (računajući i recidiv). S druge strane, u grupi pacijenata lečenih bukalnom mukozom manje ili veće komplikacije su se javile u 41% slučajeva. Ovo je značajan podatak koji jasno ukazuje na činjenicu da uretrotomija interna, i pored toga što kratko traje, i smatra se minimalno invazivnom procedurom, nosi sa sobom i veliku mogućnost postoperativnih komplikacija.

Restenoze, odnosno recidiv strikture uretre znatno češće se javio u grupi pacijenata lečenih uretromijom internom u odnosu na grupe pacijenata kod kojih je za lečenje korišćen kožni reznj ili graft bukalne mukoze (Tabela i Grafikon 18). Analizom je utvrđeno da postoji statistički značajna razlika između navedenih grupa. Tokom ove studije najveći procenat uspešno lečenih pacijenata bio je u grupi lečenih graftom bukalne mukoze, a daljom analizom utvrdili smo da postoji značajna razlika između grupa 1 (UI) i 2 (KR), kao i između grupa 1 (UI) i 3 (BM). Poređenjem grupa pacijenata lečenih primenom kožnog reznja i primenom grafta bukalne mukoze utvrđeno je da nije bilo značajne razlike u stopi recidiva kod navedenih grupa. I drugi autori su došli do zaključka da je uspeh obe navedene procedure podjednak, odnosno da je procenat restriktura približno isti (Wessells i McAninch 1998; Chapple i sar., 2014).

Multifaktorijalnom analizom na ukupnom uzorku utvrdili smo da vrsta hirurškog zahvata predstavlja nezavisni prediktor za pojavu recidiva (Tabela 34). Šansa da dođe do restenoze 43,8 puta veća ukoliko je rađena uretromija interna u odnosu na operaciju graftom bukalne mukoze, a 2,87 puta veća šansa da dođe do restenoze ako je rađena operacija uz korišćenje kožnog reznja u odnosu na operaciju sa graftom bukalne mukoze.

Osim toga, uvideli smo da je stopa postoperativnih komplikacija veća prilikom primene kožnog reznja nego prilikom primene grafta bukalne mukoze. Komplikacije uretrotoplastike uz korišćenje kožnog reznja u ovoj studiji su u korelaciji sa komplikacijama objavljenim u studijama drugih autora (Carney i McAninch, 2002; Dubey i sar., 2007; Olajide i sar., 2010).

Daljom analizom rezultata grupe pacijenata lečenih primenom grafta bukalne mukoze utvrđeno je da nema značajne razlike u efikasnosti između tehnike sa ventralnim i one sa

dorzalnim pozicioniranjem grafta (Tabela 40 i Grafikon 32). Ovi rezultati su u skladu sa objavljenim rezultatima drugih autora (Barbagli i sar., 2005; Mangera i sar., 2011; Figler i sar., 2013). Pored toga utvrdili smo da nije bilo statistički značajne razlike u stopi pojavljivanja divertikuluma, driblinga ili kurvature penisa između grupe pacijanata sa ventralnim i one sa dorzalnim pozicioniranjem grafta (Tabele 41-43 i Grafikoni 33-35).

Ukoliko želimo da našim pacijentima pružimo adekvatan i efikasan tretman njihove bolesti treba da ispunimo sledeće postulate. Pre svakog terapijskog tretmana stenozе uretre neophodno je proceniti stepen retencije urina i eventualne deterioracije funkcije urotrakta. U slučaju znakova retencije urina, velikog rezidualnog volumena, teških urinarnih ili periuretralnih infekcija, i eventualno skoka azotnih materija u serumu, indikovana je urgentna derivacija urina suprapubičnom drenažom. U svim navedenim slučajevima naš izbor je uvek plasiranje cistofiksa u cilju saniranja lokalnog nalaza, smirivanja infekcije i popravljjanja opšteg stanja pacijenta. Pokušaj forsiranog plasiranja uretralnog katetera ili bužiranja u navedenoj situaciji samo može doprineti pogoršanju i onako lošeg stanja pacijenta i predstavlja *vitium artis*. Nakon plasiranja suprapubične drenaže, odnosno rešavanja urgentnog stanja, može se, nakon oporavka, uraditi reevalucija stenozе i isplanirati način i vreme hirurškog lečenja.

Prilikom restitucije uretralnog lumena koriste se tri osnovne procedure: regenerativne, anastomotske i supstitucione. Regenerativne procedure počivaju na činjenici da sveži defekti tkiva zarastaju epitelizacijom. Ovaj princip se koristi prilikom dilatacije, uretrotomije interne, kao i prilikom postavljanja stentova. Anastomotsko rešavanje ima u osnovi proceduru isecanja afektiranog dela uretre, mobilizaciju krajeva uretre i njihovo spajanje suturama. Supstituciona uretropolitika predstavlja princip lečenja strikture uretre koji podrazumeva korišćenje ekstrauretralnog tkiva u vidu režnjeva ili transplantata, u cilju nadoknade defekta uretre.

U skladu s tim terapijski tretman stenozе uretre možemo podeliti na sledeći način:

1. Endourološke procedure: dilatacija (bužiranje) uretre, endoskopska resekcija (uretrotomija interna) i ugradnja uretralnih stentova.

2. Otvorene hirurške procedure: ekscizija i direktna anastomoza, augmentacija uretre primenom grafta i/ili flapa, kombinacija anastomoze i augmentacije, derivacija u vidu perinealne uretrotomije.

Bužiranje predstavlja verovatno najrasprostranjeniji metod lečenja stenozе uretre, ali ujedno i najneefikasniji. Mehanička sila pritiska na zidove uretre u stenotičnom, ali i u

neafektiranom delu uretre dovodi do mikrolezija koje bi trebalo da zarastu epitelizacijom. Na žalost, najčešće takvi defekti dovode do stvaranja novih ožiljaka koji dalje sužavaju lumen uretre, produžuju stenotični segment i povećavaju obim spongiofibroze (Steenkamp i sar., 1997; Heyns, 2014). Rezultat je stenoza uretre koja je kompleksnija i teža za hirurško rešavanje nego pre primene mehaničke sile (Culty i Boccon-Gibod, 2007). Bužiranje je kontraindikovano kod pacijenata sa obliterativnim strikturama, kod dece, ukoliko postoji „false route“, kalkulus ili periuretralna flegmona. Samostalno bužiranje se ne preporučuje kao metod lečenja. U kliničkoj praksi se često nakon bužiranja viđa krvarenje manjeg ili većeg intenziteta, zatim periuretralne flegmone i apscesi, ali i sistemska bakterijemija zbog prodora bakterija iz uretre kroz lediranu mukozu. Pacijenta treba uvek upozoriti na ove komplikacije, jer se bužiranje uglavnom doživljava kao minimalno invazivni metod lečenja, a u isto vreme može dati ozbiljne komplikacije. Lubhan ukazuje na loš kvalitet života pacijenata koji se podvrgavaju intermitentnim dilatacijama (Lubhan i sar., 2014). Mišljenje urologa koji se bave hirurgijom uretre, a i naš stav je da bužiranje uretre, kao metod lečenja treba ostaviti samo za pacijente koji izričito odbijaju drugu vrstu lečenja ili zbog ozbiljnih komorbiditeta nisu u stanju da podnesu drugačiji terapijski tretman.

Uretrotomija interna je metod kojim smo lečili 25 pacijenata u našoj studiji. Visok stepen recidiva koje smo imali korelira sa rezultatima drugih autora (Pansadoro i Emiliozzi, 1996; Steenkamp i sar., 1997; Al Taweel i Seyam, 2015). Tokom procedure kreirali smo longitudinalni defekta u tkivu, u delu uretre gde postoji suženje, u nadi da će tako nastali defekt zarasti epitelizacijom. Sigurni smo da pacijenti sa obimnom spongiofibrozom imaju znatno manje šanse za uspeh ove procedure zbog slabe vaskularizacije spongioznog tela u predelu strikture čime je znatno usporen ili onemogućen proces reepitelizacije incidiranog dela uretre. Jasno je da je u velikom broju slučajeva regenerativni proces reepitelizacije bio nadjačan procesom grubog ožiljavanja koji je doveo do recidiva, a možda i do još teže stenoze. Heynes je uvideo da inicijalna efikasnost uretrotomije interne nakon 3 meseca praćenja iznosi 70%, ali ubrzo opada na 35-40% nakon 48 meseci praćenja, a ukoliko se radi druga uretrotomija recidivi se javljaju dvostruko brže, znači nakon 24 meseca. Pacijenti kojima je rađena treća uretrotomija uopšte nisu imali šansu za izlečenje (Heynes i sar., 1998). I učestalost drugih pratećih komplikacija prilikom DVIU u našoj seriji nije značajnije odudarao od prijavljenih komplikacija drugih autora (Naude i Heyns, 2005; Buckley i sar., 2014). U cilju izbegavanja mogućih komplikacija savetuje se

primena vodiča koji treba da spreči veću traumu tkiva i eventualno formiranje „false route“. Posebno pažljiv treba biti prilikom rešavanja striktura u predelu bulbo-membranozne uretre zbog rizika od povrede eksternog sfinktera i posledične inkontinencije, posebno ukoliko postoji udružena inkompetencija vrata mokraćne bešike, što je često prisutno kod povreda posteriozne uretre praćenih frakturom karlice ili nakon prostatektomije. Postoperativni režim u našoj seriji nije uključivao primenu kortikosteroida ili mitomicina C, kao ni periodične dilatacije, koje praktikuju pojedini autori (Tunc i sar., 2002; Mazdak i sar., 2007; Mazdak i sar., 2010). Kontradiktorni su i rezultati studija koji upoređuju primenu lasera u odnosu na klasičnu uretrotomiju hladnim nožem (Jabłonowski i sar., 2010; Jain i sar., 2014.). Konačno, laserska uretrotomija nema prednosti u odnosu na „cold knife“ i treba je izbegavati s obzirom da podiže cenu lečenja pacijenata (Buckley i sar., 2014). Rezultate koje smo dobili u našoj studiji jasno ukazuju da, slično bužiranju, uretrotomija interna ima limitiran terapijski značaj, a s druge strane, brojni autori su ukazali da DVIU može znatno umanjiti efikasnost kasnijeg hirurškog lečenja (Roehrborn i McConnell, 1994; Greenwell, 2004; Santucci i Eisenberg, 2010). Opšte prihvaćena preporuka je da uretrotomija interna predstavlja prvu liniju lečenja samo kod pacijenata čija se striktura nalazi u bulbarnom delu uretre i kraća je od 2cm (Buckley i sar., 2014). Slično drugim autorima, i mi smo mišljenja da striktre locirane na drugim delovima uretre, zatim dugačke, multiple i rekurentne strikture, kao i one praćene obimnom spongiofibrozom, ne treba lečiti uretrotomijom internom. Uretrotomija interna u kombinaciji sa intermitentnim bužiranjem može predstavljati terapijsku opciju samo za pacijente koji odbijaju ili nisu u stanju da podnesu veći operativni zahvat. Na žalost, svesni smo činjenice da je uretrotomija interna jednostavnija procedura od otvorene uretroplastike, tako da se, u našoj sredini, izvodi češće nego što bi trebalo.

Upotrebe *stenta* u lečenju stenoze uretre bazirano je na ideji da slabi rezultati uretrotomije interne mogu biti znatno poboljšani ukoliko se nakon DVIU u uretru endoskopski plasira stent koji se na telesnoj temperaturi raširi i na taj način prevenira restenozu. Vremenom je patentirano nekoliko vrsta stentova: stalni, privremeni i biorazgradivi. Inicijalni entuzijazam koji je pratio ideju implantacije stenta u cilju lečenja stenoza uretre vremenom se smanjivao, jer se sve više publikuju radovi sa dužim periodom praćenja koji ukazuju na nizak procenat uspešnosti pomenute metode, kao i visoku stopu komplikacija (Shah i sar., 2003). Brojne su komplikacija koje prate primenu stenta: hiperplazija tkiva, dislokacija stenta, inkrustacija, infekcija, inkontinencija i postmikciono kapljanje. U pojedinim studijama učestalost komplikacija se

kretala se i do 58%, a zadovoljstvo pacijenta ovom metodom je izuzetno nisko, prvenstveno zbog brojnih komplikacija koje značajno utiču na kvalitet života (De Vocht i sar., 2003; Hussain i sar., 2004). Jasno je da ipak, većina pacijenata nakon plasiranja stenta postaju kandidati za obimnu rekonstruktivnu intervenciju, koja je nakon primene stenta još zahtevnija i ekstenzivnija (Chapple i Bhargava, 2008; Palminteri i sar., 2010). Primena novije generacije privremenih termoekspandabilnih stentova daje bolje rezultate u održavanju lumena uretre nakon dilatacije ili uretrotomije interne (Jordan i sar., 2013; Wong i sar., 2014). Privremeni stent se stavlja nakon DVIU i uklanja 12 meseci nakon insercije. U svakom slučaju, primena stenta u rešavanju stenozе uretre sada je preporučena samo kod pacijenata koji imaju recidivantne bulbarne strikture, a zbog ozbiljnih komorbiditeta nisu u stanju da podnesu otvorenu operaciju (Buckley i sar., 2014).

Otvoreno hirurško lečenje predstavlja najefikasniji metod lečenja stenozе uretre (Mangera i Chapple, 2010). Morey jasno ukazuje na činjenicu da je striktura uretre bolest koju treba lečiti otvorenim hirurškim pristupom (Morey, 2009). Adekvatna selekcija pacijenata koji su kandidati za otvoreno hirurško lečenje je od velikog značaja, jer se na taj način izbegava nepotrebno i neefikasno lečenje internom uretrotomijom ili bužiranjem.

Ekscizija afektiranog dela uretre sa *primarnom anastomozom* (EPA) predstavlja metod izbora za kratke strikture bulbarne uretre sa procentom uspeha od 90% (Santucci i sar., 2002). Metaanaliza radova objavljenih na ovu temu uključila je 17 studija i 1234 pacijenta sa ukupnom uspešnošću navedene procedure od čak 93% (Morey i sar., 2014). Smatra se da afektirani segment bulbarne uretre koji se može ukloniti bez rizika od skraćenja i kurvature penisa iznosi 3cm, mada su pojedini autori publikovali radove sa dobrim rezultatima i kod segmenta od 5cm (Terlecki i sar., 2010). Striktura penilne uretre predstavljaju kontraindikaciju za ovu tehniku, jer u ovom delu uretra ne poseduje dovoljnu mobilnost, pa skraćivanje tih delova uretre lako dovodi do kurvature penisa. Osim poštovanja adekvatne indikacije, postoji još nekoliko hirurških principa kojih se treba držati da bi ova metoda bila uspešna: neophodno je ukloniti kompletno ožiljno tkivo u cilju dobijanja vitalnih krajeva uretre, mobilisati krajeve uretre u cilju dobijanja anastomoze bez tenzije, zatim napraviti spatulaciju u cilju dobijanja kose odnosno ovalne anastomoze. Samo takva ovalna anastomoza vitalnih krajeva uretre, bez tenzije, daje šansu za uspešno i trajno lečenje. Komplikacije ovakvog lečenja su izuzetno retke ukoliko se pravilno odaberu pacijenti i ukoliko se poštuju principi hirurške procedure. Najčešće komplikacije su kurvatura penisa, skraćenje penisa i erektilna disfunkcija. Veći rizik od skraćenje i kurvature

penisa nose operacije distalne bulbarne uretre nego proksimalne, zbog manje mogućnosti za mobilizacijom krajeva. Eretilna disfunkcija se može javiti i do 40% operisanih, ali je ona prolaznog karaktera i na taj podatak treba ukazati pacijentima (Erickson i sar., 2010). Drugi autori navode da nisu evidentirali seksualnu disfunkciju u ispitivanoj populaciji nakon operacije „end-to-end“ anastomoze bulbarne uretre (Barbagli i sar., 2007). EPA je reproducibilna operativna procedura, koja se pokazala efikasnom i kod pacijenata kod kojih primarna operacija nije bila uspešna (Siegel i sar., 2015). Dalje modifikacije ove metode dovele su do razvoja „vessel sparing“ procedure koja ima za cilj očuvanje bulbarnih arterija prilikom transsekcije uretre (Jordan i sar., 2007). Ova tehnički zahtevna modifikacija može biti izuzetno korisna kod pacijenata sa oštećenim retrogradnim krvotokom uretre, kao što je slučaj sa pacijentima koji su imali hipospadiju, traumu ili su bili podvrgnuti uretroplastici ili radioterapiji. Osim toga, „vessel-sparing“ tehnika može biti od koristi i kod pacijenata kojim je potrebna ugradnja artificijalnog sfinktera u cilju maksimalne prezervacije vaskularizacije uretre i, shodno tome, smanjenja mogućnosti za eroziju uretre nakon ugradnje sfinktera. Za razliku od očuvanja bulbarnih arterija, pojedini autori smatraju da očuvanje celog spongioznog tela ima značaj u poboljšanju vaskularizacije uretre. Tako nastaje „non-transecting“ primarna anastomoza koja se izvodljiva kod vrlo kratkih striktura bulbarne uretre (Andrich i Mundy, 2012). Kao što je navedeno, ove „sparing“ metode imaju za cilj poboljšanje uspešnosti kod slučajeva oštećene retrogradne vaskularizacije uretre, ali se one nisu neophodne kod pacijenata sa očuvanom dvostrukom vaskularizacijom uretre.

Povrede uretre udružene sa frakturom karlice (pelvic fracture urethral injury – PFUI) predstavljaju poseban entitet koji se ne ubraja u stenozu uretre (Gomez i sar., 2014). Stenoze uretre podrazumevaju suženje lumena uretre različitog stepena, a kod PFUI dolazi do prekida kontinuiteta uretre različitog stepena sa pojavom fibroznog tkiva. Mehanizam nastanka je karakterističan: frakture karličnog prstena ili izolovane frakture pubičnih kostiju dovode do povrede posteriorne uretre i to direktnim dejstvom koštanih fragmenata ili trakcijom preko pubouretralnih i puboprostatičnih ligamenata kojima je uretra vezana za koštane strukture. Najčešće se povrede dešavaju u nivou bulbomembranozne uretre u nivou prolaska uretre kroz perinealnu membranu (Andrich i Mundy, 2001). Ranije se za ove povrede koristio termin pelvična fraktura sa distrakcionim defektom uretre (PFUDD), međutim, nisu sve povrede uretre ovog tipa praćene distrakcionim defektom, pa je ovaj termin zamenjen terminom pelvična

fraktura sa povredom uretre (PFUI). Preoperativna evaluacija ovih povreda uretre često ne daje dovoljno podataka o tome koliko će biti kompleksna reparacija (Andrich i sar., 2003). Način lečenje ovih povreda je često predmet diskusije, ali je stav da treba izbegavati agresivne endoskopske manevre, i pristupiti definitivnom lečenju, koje najčešće podrazumeva eksciziju ožiljnog segmenta i bulbomembranoznu direktnu anastomozu, 3-6 meseci nakon povrede. Navedeni vremenski period je potreban da bi došlo do rezolucije pelvičnog hematoma i smanjenja distrakcionog defekta, što omogućava lakšu reaproksimaciju i anastomozu. Ovakav pristup daje šansu i do 90% za izlečenje (Cooperberg i sar., 2007). Preduslov za uspeh ove procedure, kao i kod ekscizija bulbarne uretre, je očuvana bipedalna vaskularizacija uretre. Ukoliko je retrogradna vaskularizacija oštećena zbog traume, hiposadije, uretroplastike ili ekscesivne mobilizacije, postoje velike šanse za neuspeh procedure, odnosno za ishemijsku nekrozu i restrikturu. Ovako nastalo ishemijsko oštećenje predstavlja najveći uzrok neuspeha operacije, pa se kod rizičnih pacijenata savetuje preoperativno arteriografija u cilju preciznog uvida u vaskularizaciju oštećene uretre (Jordan i Secrest, 1992). Pronalaženje obliteratednog proksimalnog segmenta uretre može predstavljati težak manevar, pa se koristi suprapubično plasirana Benique sonda. Ipak, u te svrhe savetuje se primena cistoskopa u cilju izbegavanja oštećenja vrata bešike slepim manipulacijama, ili formiranja anastomoze na pogrešnom mestu, mimo sfinkternog mehanizma. Uklanjanje svog devitalizovanog tkiva je imperativ, ali uz poštedu kavernoznih nerava i dorzalne penilne arterije. U cilju smanjenja tenzije na anastomozi mogu se delimično razdvojiti kavernoza tela. Klinasta resekcija donje ivice pubične kosti i zaobilazanje ramusa pubične kosti („re-routing“) je zaista retko potrebno. Navedeni modalitet hirurškog lečenja PFUI ima prihvatljive stope komplikacija. Ukoliko postoji sumnja na postojanje oštećenja kontinentnog mehanizma, neophodno je preoperativno upozoriti pacijenta na mogućnost navedene komplikacije. Pored restenoze i inkontinencije, moguće komplikacije su i impotencija, kurvatura penisa, formiranje fistule, ali i paraliza sakralog ili peronealnog nerva zbog položaja pacijenta tokom operacije. Kompleksnost rešavanja ovih povreda uretre i posledica koje one sa sobom nose najslikovitije predstavlja Turner-Warwick: „Urolog je taj koji nosi teret definitivne onesposobljenosti pacijenta, dugo nakon što su torakalne, abdominalne i ortopedske povrede sanirane i verovatno već zaboravljene“ (Turner Warwick i sar., 1977).

Ukoliko striktura zahvata duži segment uretre, ili je suženje locirano u penilnom delu uretre, primarna anastomoza ne predstavlja terapijsku opciju. Postojeći defekt može da se

nadoknadi tkivnim transferom, odnosno *supstytucionom uretroplastikom*. U tu svrhu koriste se pogodna tkiva u cilju potpune anatomske i funkcionalne nadoknade obolelog ili nedostajućeg segmenta uretre. Na taj način postiže se povećanje lumena stenotične uretre do zadovoljavajućih dimenzija. Dve velike grupe tkiva koriste se u supstytucionoj uretroplastici: vaskularizovani režnjevi (flapovi) i slobodni transplantati (graftovi). Režnjevi se kreiraju od penilne ili skrotalne kože, a slobodni transplantati se dobijaju uzimanjem isečka oralne mukoze, mukoze mokraćne bešike ili kože.

Fasciokutani režnjevi koji se koriste u augmentaciji lumena uretre dugo godina su bili jedina terapijska opcija u lečenju dugačkih striktura. Dvostruka i izdašna vaskularizacija penilne kože (a. pudenda superficialis externa i a. pudenda interna) omogućava pouzdanu upotrebu ovih režnjeva sa minimalnim rizikom od nekroze. Tome u prilog ide i činjenica da su ovi režnjevi sastavljeni od kože i dartos fascije sa aksijalnim tipom vaskularizacije, što dodatno omogućava bolje preživljavanje režnja i slobodniju mobilizaciju. Osim toga, penilna koža je elastična, tanka i nije obrasla dlakama, što je čini zavhalnim materijalom za rekonstrukciju uretre. Ne savetuje se primena fasciokutanih penilnih režnjeva kod pacijenata sa lichen sclerosus ili sa obimnim ožiljcima nastalim usled povrede, opekotine ili prethodne hirurške intervencije. Hipospadija ne predstavlja kontraindikaciju za primenu fasciokutanih režnjeva, ali treba uvek imati u vidu znatno lošiji kvalitet ventralne kože penisa i moguću ožiljnu izmenjenost kože zbog prethodnih intervencija. Zbog toga mi uglavnom koristimo dorzalnu kožu penisa, samostalno ili u kombinaciji sa graftom bukalne mukoze, za rešavanje strikture ili nadoknadu nedostajućeg dela uretre. Osim sa dorzalne strane, režanj se može ispreparirati i sa ventralne strane penisa, a njegova orijentacija može biti longitudinalna, transverzalna ili cirkularna (Jordan 1987; McAninch, 1993; Perović i Vukadinović 1994; Schreiter i Schönberger, 2006). Komplikacije ove vrste uretroplastike su češće nego prilikom direktne anastomoze ili augmentacije uretre korišćenjem graftova (Dubey i sar., 2007). Najčešće komplikacije su, pored restenoze, formiranje divertikuluma, dribling, fistule, kalkuloze uretre na bazi intrauretralnog rasta dlaka, superficijalne nekroza kože, promenjena osetljivost kože penisa, rotacija penisa. Komplikacije uretroplastike uz korišćenje kožnog režnja u našoj studiji su u korelaciji sa komplikacijama objavljenim u studijama drugih autora (Carney i McAninch, 2002; Dubey i sar., 2007; Olajide i sar., 2010). U cilju smanjenja stope komplikacija savetujemo da se pre podizanja režnja uvek izvrši procena kvaliteta kože i vaskularizacije planiranog režnja, da se pažljivo odrede dimenzije

i oblik reznja, da se proceni mogućnost mobilizacije i transfera u recipijentnu regiju, imajući na umu mogućnost rekonstrukcije donorske regije. Prilikom augmentacije pažljivo se suturira nativna mukoza uretre za kožni reznj i formira „levkasta“ proksimalna i distalna anastomoza. Peteljka reznja, odnosno dartos fascija može biti upotrebljena, uz neophodnu opreznost, za pokrivanje suturnih linija i prevenciju fistula. Ukoliko postoji potreba za korišćenje skortalnog reznja, obavezna je preoperativna laserska epilacija dlaka. Kao i drugi autori, smatramo da fasciokutani reznjeva predstavljaju metod izbora u situacijama gde je problematično preživljavanje slobodnog transplantata, kao npr. nakon obimne radioterapije, teške lokalne infekcije ili kod višestrukih reintervencija sa problematičnom vaskularizacijom (Andrich i Mundy, 2006).

Graftovi ili transplantati predstavljaju tkivo koje je uzeto sa udaljenog mesta i primenjeno u cilju augmentacije lumena uretre. Graftovi, za razliku od flapova, nemaju sopstvenu vaskularizaciju i njihovo preživljavanje zavisi od procesa imbibicije i neovaskularizacije. Tokom vremena brojni graftovi su se pojavljivali kao supstitucionni materijal: koža, sluzokoža mokraćne bešike, sluzokoža kolona i oralna mukoza. Zbog relativno jednostavne procedure podizanja transplantata iz donorske regije i zadovoljavajućih rezultata augmentacija uretre graftom oralne mukoze postaje standardna tehnika za rekonstrukciju uretre širom sveta. Navedeni graft je superioran u odnosu na kožu, posebno u slučajevima lichen sclerosus, gde je primena kožnog transplantata kontraindikovana (Dubeyi sar., 2005; Palminteri i sar., 2012). Osim bukalne ili labijalne mukoze autori prikazuju zadovoljavajuće rezultate dobijene primenom lingvalne mukoze (Simonato i sar., 2006; Simonato i sar., 2008; Barbagli i sar., 2008). Oralna mukoza ima debeo epitel, tanku laminu propriju, bogato je vaskularizovana i ima dobar elasticitet. Osim toga, nalazi se u vlažnoj sredini, otporna je na kožne bolesti (npr. lichen scl.) i ima dobar lokalni imunitet. Podizanje grafta bukalne mukoze je jednostavno i ima vrlo mali morbiditet donorske regije. Moguće komplikacije donorske regije su: bol, utrnulost, otežano otvaranje usta, povećano ili smanjeno lučenje salive, formiranje retencionih cisti (Dublin i Stewart, 2004; Dubezy i sar., 2007; Markiewicz i sar., 2008; Rourke i sar., 2012). Analizirajući rezultate u našoj seriji morbiditet donorske regije bio je minimalan i ogledao se samo u utrnulosti i bolu donorske regije. Poslednjih godina dolazi do velikog interesovanja za laboratorijski dobijenom mukozom korišćenjem metode tkivnog inženjeringa. Tako dobijen graft je posebno koristan za dugačke

strikture gde postoji potreba za velikim dimenzijama supstitucionog tkiva (Mangera i Chapple, 2013; Osman i sar., 2015).

Široko je prihvaćen konsenzus da strikture penilne uretre nije moguće rešavati ekscizijom i direktnom anastomozom, nego primenom supstitucione uretroplastike. Kožni režnjevi polako ustupaju mesto graftovima prilikom izbora vrste supstitucionog materijala. S druge strane, i dalje se vodi velika debata na temu da li je bolje ventralno ili dorzalno pozicioniranje grafta, kao i o tome da li veće šanse za uspeh imaju procedure izvedene u jednom aktu ili dva, posebno kad je reč u dugačkim i kompleksnim strikturama. Individualizovan pristup je verovatno najkorisniji za pacijenta, a to podrazumeva primenu procedure u jednom aktu u svim slučajevima gde postoji vitalan deo uretralne mukoze, gde je zdrava koža penisa, dartos fascija i spongiozno telo. Obrnuto, kod pacijenata sa multiplim neuspelim intervencijama, obimnim ožiljnim tkivom i znatno izmenjenim strukturama penisa, jasno je da dvoetažno ili višetapno lečenje ima veće šanse za definitivni uspeh (Reichardt i sar., 2012).

Da li pozicija grafta, dorzalna ili ventralna, utiče na ishod operativnog zahvata, česta je tema objavljenih publikacija ili diskusija na stručnim skupovima. Nakon objavljivanja inicijalnih radova Barbagli i saradnika, dorzalno pozicioniranje grafta dobija veliku popularnost u svetu (Barbagli i sar., 1996). U originalnoj tehnici uretra se mobilize od kavernoza tela, rotira i otvori dorzalno. Graft se pozicionira na kavernoza tela, fiksira za podlogu, a zatim se mukoza uretre ušije za lateralne ivice grafta. Pristalice ovog pristupa naglašavaju da se time omogućava bolje preživljavanje i manja retrakcija grafta zbog kvalitetne podloge u vidu kavernoznog tela. Kod ventralnog pozicioniranja grafta nema čvrste podloge, pa je formiranje divertikuluma, teoretski, lakše, mada dobro vaskularizovano spongiozno tkivo svakako pruža dovoljnu potporu za preživljavanje grafta. Asopa tehnika podrazumeva dorzalni grafting kroz ventralnu uretrotomiju (Asopa i sar., 2001). Nakon incizije uretre ventralno, učini se incizija i širenje uretre dorzalno, fiksiranje grafta bukalne mukoze na kavernoza tela, pa ušivanje ventralne incizije preko katetera. Suština ove tehnike se bazira na principu objavljenom od strane Heynsa i Malonea koji su savetovali dorzalno polaganje bukalne mukoze kod pacijenata sa neuspešno lečenim hipospadijama (Heynes i Malone, 1999). Nekoliko autora je došlo do zaključka da nema većih razlika u efikasnosti između Asopine i Barbaglijeve tehnike (Pahva i sar., 2013; Aldaqadossi i sar., 2014). Ipak, Aldaqadossi zaključuje da je i pored iste efikasnosti, Asopa tehnika superiornija u vidu kraćeg trajanja intervencije, manjeg gubitka krvi i manjeg broja komplikacija

(Aldaquadossi i sar., 2014). Kulkarni 2009. publikuje tehniku dorzalnog pozicioniranja grafta, ali uz podizanja samo jedne strane uretre u cilju prezervacije vaskularizacije uretre (Kulkarni i sar., 2009). Kod ventralnog pristupa napravi se incizija na uretri, ušije graft bukalne mukoze za ivice, a preko grafta ušije spongiozno telo koje pruža potporu graftu. U cilju boljeg preživljavanja grafta i sprečavanja retrakcije savetuje se „kačenje“ grafta za spongiozno tkivo (Djordjevic i sar., 2011). Rezultati naše serije su pokazali da nema značajne razlike u efikasnosti između tehnike sa ventralnim i one sa dorzalnim pozicioniranjem grafta. Ovi rezultati su u skladu sa objavljenim rezultatima drugih autora (Barbagli i sar., 2005; Mangera i sar., 2011; Figler i sar., 2013). S druge strane Andrich i saradnici su došli do zaključka da je dorzalni pristup efikasniji od ventralnog (Andrich i sar., 2001). Prednosti ventralnog pozicioniranja su izostanak potrebe za mobilizacijom uretre i prezervacija vaskularizacije. Nedostaci su veći gubitak krvi i veća šansa za formiranjem divertikuluma. Dorzalna pozicija daje čvršću i bolju potporu za graft, ali je potrebna mobilizacija uretre i veća je mogućnost povrede neurovaskularnih elemenata. Duže stenoze bulbarne uretre se uspešno rešavaju bilo dorzalnim, bilo ventralnim pozicioniranjem grafta. Postavlja se pitanje u slučajevima sa kraćom stenozom bulbarne uretre da li bolje uraditi transsekciju bulbarne uretre i anastomozu, ili augmentaciju lumena graftom bukalne mukoze. Iako neki autori ukazuju na podjednak uspeh i transsekcije i augmentacije, drugi tvrde da je kod transsekcije veća mogućnost za erektilnu disfunkciju, posebno ukoliko je transsekcija bliže kavernoznim nervima (Al-Qudah i Santucci, 2006; Erickson i sar., 2010; Barbagli i sar., 2012). Palminteri objavljuje rezultate kvaliteta seksualnog života u serije od 52 pacijenta koji su bili podvrgnuti uretrotoplastici sa ventralnim graftom bukalne mukoze. U navedenoj studiji ni jedan pacijent nije imao problema sa erekcijom ili ejakulacijom (Palminteri i sar., 2013). Zaključeno je da nije došlo do erektilne disfunkcije zbog izostanka mobilizacije i transsekcije uretre prilikom ventralne augmentacije. Chen i saradnici savetuju primenu dvostrukog grafta kod dužih striktura bulbarne uretre, grafta bukalne mukoze ventralno i grafta kože dorzalno u cilju boljih rezultata rekonstrukcije (Chen i sar., 2013). Palminteri takođe ukazuje na mogućnost unapređenja hirurškog lečenja istovremenom korišćenjem i ventralnog i dorzalnog grafta bukalne mukoze (Palminteri i sar., 2015).

Prilikom postojanja obliterisanog segmenta uretre isti se može nadoknaditi kombinacijom resekcije uretre sa anastomozom i istovremenom augmentacijom uretre graftom ili flapom. Pomenuta tehnika, anastomotska augmentirajuća uretrotplastika, uz korišćenje dorzalnog grafta

bukalne mukoze, pokazala se kao vrlo efikasna sa uspešnim izlečenjem u preko 90% slučajeva (Guralnick i Webster, 2001).

Najveći broj striktura uretre moguće je rešiti u jednom aktu. Ukoliko je neizvodljiva rekonstrukcija nedostajućeg segmenta uretre u jednom aktu, hirurg se može odlučiti za etapno lečenje. Tada se u prvom aktu ukloni devitalizovano tkivo i položi transpantat bukalne mukoze, koji se u narednom aktu tubularizuje (Andrich i sar., 2003). Princip etapnog lečenja posebno je primenjivan u rekonstrukciji uretre kod pacijenata koji imaju teže forme hipospadije (Bracka, 1995; Meeks i sar., 2009). Ovakvo etapno lečenje proističe iz originalne Johansonove metode marsupijelizacije uretre, sa kasnijom tubularizacijom, a zatim i Scheriterove tehnike koja podrazumeva polaganje „mesh“ kožnog grafta i naknadnu tubularizaciju uretre (Johanson 1953; Scheriter, 1984). Upotreba grafta bukalne mukoze za rekonstrukciju celog segmenta uretre, u jednom aktu, u vidu tubularnog grafta, je odbačeno, s obzirom na loše rezultate takvog pristupa (Venn i Mundy 1998). Nemogućnost adekvatne cirkularne potpore slobodnog grafta kao i slaba vaskularizacija na suturnoj liniji tubusa razlog su za neuspeh ove metode.

Mogući terapijski pristup u rešavanju obliterativnih striktura, kod kojih je neophodno nadoknaditi ceo segment uretre, je kombinacija flapa i grafta. Graft bukalne mukoze se položi na kavernoza tela, čime se formira dorzalna polovina uretre, a ventralni deo se formira korišćenjem vaskularizovanog fasciokutanog režnja koji se, preko katetera, suturira za ivice bukalne mukoze (Morey, 2001; Berglund i Angermeier, 2006; Gelman i Sohn, 2011). Ukoliko postoji potreba za nadoknadom nedostajućeg dela uretre naš izbor je kombinacija longitudinalnog dorzalnog kožnog režnja i grafta bukalne mukoze (Đorđević i sar., 2008).

Perinealna uretostoma predstavlja moguću terapijsku opciju za pacijente koji imaju kompleksne panutretralne strikture, posebno ukoliko su praćene lichen sclerosusom ili su na terenu neuspešno lečene hipospadije. Ovakav pristup bi trebalo ponuditi svim pacijentima koji nisu u stanju da podnesu veće rekonstruktivne zahvate zbog ozbiljnih komorbiditeta ili duboke starosti. Barbagli predstavlja svoju seriju sa 70% pacijenata uspešno lečenih perinealnom uretostomom (Barbagli, sar., 2009). I pored naizgled tehničke jednostavnosti, treba imati na umu da indikaciju za perinealnu uretostomu predstavljaju nateže kompleksne strikture, pa je tako i procenat revizija visok i iznosi oko 30%. Intersantan je podatak da 73% pacijenata nije htelo da ide na planirani sledeći operativni akt, jer je bilo zadovoljno postignutim rezultatom (Barbagli, sar., 2009). Klasičan pristup je formiranje obrnutog „U“ kožnog režnja u cilju

formiranja komunikacije uretralne mukoze i kože (Blandy i sar., 1968). Nedavno je popularizovan „7-flap“ u cilju formiranja perinealne uretostome koji ima prednosti kod gojaznih pacijenata (French i sar., 2010). Perinealnu uretostomu ne treba smatrati za „poraz“, nego kao jednostavnu i praktičnu terapijsku opciju za najteže pacijente.

Među urolozima postoji diskusija o tome da li je pouzdanija upotreba graftova ili flapova u cilju augmentacije lumena uretre. Prednost režnjeva u odnosu na graft je pouzdana vaskularizacija, i oni predstavljaju metodu izbora u situacijama gde je problematično preživljavanje grafta, kao npr. nakon obimne radioterapije, teške lokalne infekcije ili kod nekih višestrukih reintervencija (Andrich i Mundy, 2006). S druge strane podizanje flapa je zahtevnije, i znatno može narušiti lokalnu anatomiju, odnosno otežati pokrivanje tela penisa kožom. Uspeh obe procedure u većini radova je podjednak, odnosno procenat restriktura je približno isti (Wessells i McAninch 1998; Chapple i sar., 2014). Ipak, korišćenje kožnog režnja, sa sobom nosi veći rizik od pratećih komplikacija. Zbog toga smatramo da je uretoplastika uz korišćenje grafta bukalne mukoze predstavlja metod izbora za lečenje stenozе uretre.

Terapijski pristup treba da bude individualizovan, odnosno „skrojen“ prema svakom pacijentu posebno, u zavisnosti od karakteristika njegove bolesti. Problem nastaje kada lekar pacijentu ponudi najjednostavnije rešenje koje najčešće nije ni najbolje, a ni trajno. Pre svakog tretmana treba precizno utvrditi etiologiju, lokalizaciju, stepen i dužinu strikture, kao i obim spongiofibroze. Pored toga treba utvrditi stepen očuvanosti sfinkternog mehanizma i erektilne funkcije, kao i uzgrednih nalaza, kao što je postojanje fistula, apscesa, „false route“ ili divertikuluma.

Veliki broj pacijenata sa stenozom uretre su kandidati za otvoreno hirurško lečenje kao jedino moguće trajno rešenje njihovog problema. Metode koje se koriste u hirurškom lečenju su se dramatično unapredile poslednjih decenija. U skladu s tim pacijentima je najčešće moguće pružiti definitivno i efikasno hirurško lečenje, sa minimalnom šansom za komplikacije. S obzirom da postoji velika paleta hirurških procedura u lečenju struktura uretre, jasno je da jedan pristup ne može biti primenjen kod svih pacijenata. Zbog toga hirurg mora da bude familijaran sa brojnim hirurškim pristupima da bi pacijentu pružio najbolju moguću opciju. Često je i u toku same intervencije neophodno promeniti planirani zahvat u cilju postizanja najboljeg rezultata. Odluku o tome koju operaciju treba izvesti trebalo bi doneti na osnovu prirode strikture, dužine, kompleksnosti, lokalizacije, a ne na osnovu znanja i preferencija hirurga. Starost pacijent ne

treba da bude limitirajući faktor u odluci o tipu hirurškog lečenja. Pristup lečenju striktura uretre ne treba da bude „stepenast“ odnosno da se ide od tzv. jednostavnijih procedura ka složenijim, iz prostog razloga što te „jednostavnije“ metode (bužiranje i uretrotomija interna) često nisu kurabilne, a mogu dovesti do ozbiljnih komplikacija i ugroziti mogućnost za definitivno lečenje pacijenta. Otvorene hirurške metode, posebno ukoliko uključuju upotrebu grafta bukalne mukoze, imaju značajno veći stepen uspeha. Cilj lečenja stenozе uretre je trajno izlečenje pacijenta, a ne samo privremeno uklanjanje tegoba.

6. ZAKLJUČCI

1. Stenoze uretre su veoma često rezultat jatrogenih manipulacija. S obzirom da prevencija nastanka striktura treba da bude imperativ, izuzetno je važno korišćenje kvalitetnijih (silikonskih) katetera, smanjenje trajanja kateterizacije i zamena transuretralnog katetera sa suprapubičnom drenažom ukoliko je potrebna duža kateterizacija. Veliki i grubi endoskopski instrumenti treba da ustupe mesto savremenim optičkim instrumentima manjeg kalibra.

2. Striktore nastale nakon operacije hipospadije mogu nastati godinama nakon uspešno lečene hipospadije u detinjstvu. Zbog toga je neophodno praćenje ovih pacijenta do postizanja pune polne zrelosti. Striktura uretre kod pacijenta sa hipospadijom je u mnogim aspektima kompleksnija u odnosu na striktore uretre bez udružene hipospadije.

3. Uretrotomija interna predstavlja najjednostavniju i najpopularniju hiruršku intervenciju u lečenju stenoza uretre, sa najkraćim trajanjem same intervencije i prihvatljivom stopom neposrednih postoperativnih komplikacija. Međutim, uretrotomija interna u krajnjem ishodu daje veliki stepen neuspeha. Najveći broj pacijenata kojima je urađena uretrotomija interna moraju da se podvrgnu definitivnoj otvorenoj hirurškoj intervenciji u cilju trajnog izlečenja stenoze uretre. Ove nedvosmislene činjenice moraju biti jasno predstavljene pacijentima u cilju donošenja zajedničke odluke o načinu njihovog lečenja. Uretrotomija interna predstavlja metod lečenja samo za pacijente sa kratkom strikturom koja je locirana na bulbarnoj uretri. Recidivantne striktore, dugačke, multiple, praćene spongiofibrozom, kao i one locirane na drugim mestima, ne treba da se leče uretrotomijom internom, osim kod pacijenata sa teškim komorbiditetima koji ne mogu da podnesu otvoreno hirurško lečenje.

4. Korišćenje fasciokutanih režnjeva u rekonstrukciji uretre dalo je dobre rezultate, sa zadovoljavajućom stepenom uspeha. Nedostatak ovog modaliteta lečenja bi bio veći broj pratećih komplikacija, kao i činjenica da je neophodno značajno iskustvo i umeće hirurga u cilju kreiranja upotrebljivog i kvalitetnog režnja. Pacijenti sa nedostatkom zdrave kože penisa, kao npr. oni sa multiplim reintervencijama, zatim pacijenti sa neuspešno lečenom hipospadijom, ili sa lichen sclerosus, nisu kandidati za ovu vrstu intervencije. S obzirom da kod ovih pacijenata koža penisa nije dovoljno dobrog kvaliteta da bi se formirali vaskularizovani režnjevi, rešenje treba tražiti u primeni slobodnih graftova.

5. Operacija stenozе uretre korišćenjem grafta bukalne mukoze ima najviše šanse za definitivni uspeh. Ovaj modalitet lečenja ima prihvatljivu stopu postoperativnih komplikacija. Vrlo veliki stepen uspešnosti, reproducibilnost ove metode i zanemarljiva stopa komplikacija donorske regije, doveo je do toga da je primena grafta bukalne mukoze postala najšire prihvaćen metod lečenja stenozе uretre u svetu i kod nas. Korišćenje grafta bukalne mukoze u cilju augmentacije uretre definitivno predstavlja „zlatni standard“ u lečenju stenozе uretre.

6. Nema razlike u efikasnosti, kao ni u stopi komplikacija, između operativne tehnike sa ventralnim i one sa dorzalnim pozicioniranjem grafta bukalne mukoze prilikom augmentacije lumena uretre.

7. Raniji koncept lečenja stenozа uretre, tzv. »postepen pristup«, koji je bio baziran na principu da uvek treba pokušati jednostavnije procedure pre pomaka ka kompleksnijim zahvatima, treba u potpunosti odbaciti. Aktuelni stav u lečenju uretralnih stenozа podrazumeva primenu adekvatne, a ne najjednostavnije metode. Cilj lečenja je trajno izlečenje pacijenta, a ne samo privremeno uklanjanje tegoba.

8. Budućnost u lečenju stenozе uretre, kao uostalom i mnogih drugih rekonstruktivnih procedura u hirurgiji, predstavlja primena supstitionog materijala koji je dobijen tkivnim inžineringom. U brojim centrima u svetu ubrzano se ispituju i primenjuju navedene metode, što svakako nalaže potrebu za stalnim praćenjem i usvajanjem aktuelnih saznanja.

9. Terapijski pristup svakom pacijentu treba da bude individualan, odnosno skrojen za konkretnog pacijenta u datoj situaciji. I pored pažljivog preoperativnog planiranja često se menja inicijalni plan zbog intraoperativnog nalaza. Zbog svega navedenog jasno je da hirurg koji se bavi lečnjem stenozе uretre mora da ima značajno iskustvo, da konstantno prati aktuelne stavove u ovoj oblasti, a posebno da bude familijaran sa širokom paletom operativnih tehnika i pristupa u cilju primene najboljeg rešenja za svakog pojedinačnog pacijenta.

7. LITERATURA

1. Akporiaye LE, Jordan GH, Devine CJ Jr. Balanitis xerotica obliterans (BXO). AUA Update Series. 1997;16:162-167.
2. Aldaqadossi H, El Gamal S, El-Nadey M, El Gamal O, Radwan M, Gaber M. Dorsal onlay (Barbagli technique) versus dorsal inlay (Asopa technique) buccal mucosal graft urethroplasty for anterior urethral stricture: a prospective randomized study. *Int J Urol*. 2014 Feb;21(2):185-8.
3. Al Taweel W, Seyam R. Visual internal urethrotomy for adult male urethral stricture has poor long-term results. *Adv Urol*. 2015. 2015:656459.
4. Al-Qudah HS, Santucci RA. Buccal mucosa onlay urethroplasty versus anastomotic urethroplasty for short urethral strictures: which is better? *J Urol*. 2006;175:103.
5. Andersen J, Aagaard J, Jaszczak P. Retrograde urethrography in the postoperative control of urethral strictures treated with visual internal urethrotomy. *Urol Int*. 1987;42:390-391.
6. Andrich DE, Greenwell TJ, Mundy AR. The problems of penile urethroplasty with particular reference to 2-stage reconstructions. *J Urol*. 2003;170(1):87-9.
7. Andrich DE, Leach CJ, Mundy A. The Barbagli procedure gives the best results for patch urethroplasty of the bulbar urethra. *BJU Int*. 2001;88:385-9.
8. Andrich DE, Mundy AR. Non-transecting anastomotic bulbar urethroplasty: a preliminary report. *BJU Int*. 2012;109:1090-1094.
9. Andrich DE, Mundy AR. Substitution urethroplasty with buccal mucosal-free grafts. *J Urol*. 2001 Apr;165(4):1131-1133.
10. Andrich DE, Mundy AR. The nature of urethral injury in cases of pelvic fracture urethral trauma. *J Urol*. 2001;165:1492-1495.
11. Andrich DE, Mundy AR. The use of free grafts for urethroplasty. In: Schreiter F. and Jordan GH, *Urethral Reconstructive Surgery*, Springer Medizin Verlag, Heidelberg, 2006.
12. Andrich DE, Mundy AR. What is the best technique for urethroplasty? *Eur Urol*. 2008;54:1031-1041.

13. Andrich DE, O'Malley KJ, Summerton DJ, Greenwell TJ, Mundy AR. The type of urethroplasty for a pelvic fracture urethral distraction defect cannot be predicted preoperatively. *J Urol*. 2003 Aug;170(2 Pt 1):464-7.
14. Anger JT, Santucci R, Grossberg AL, Saigal CS. The morbidity of urethral stricture disease among male Medicare beneficiaries. *BMC Urol*. 2010;10:3.
15. Anger T. Hypospadias péno-scrotal, compliqué de cordure de verge; redressement du pénis et urétroplastie par inclusion cutanée, guérison. *Rap Guyon Bull Soc Chir Paris* 1875;1:179–182.
16. Angermeier KW, Rourke KF, Dubey D, Forsyth RJ, Gonzalez CM, SIU/ICUD Consultation on Urethral Strictures: Evaluation and Follow-up, *Urology* 2014;83,S8-S17.
17. Anson BJ, McVay CB. *Surgical anatomy*. 6th ed. Philadelphia: WB Saunders; 1984.
18. Armenakas NA, McAninch JW. Acute anterior urethral injuries: diagnosis and initial management. In: McAninch JW, editor. *Traumatic and reconstructive urology*. Philadelphia: Saunders; 1996;547.
19. Asopa HS, Garg M, Singhal GG, Singh L, Asopa J, Nischal A. Dorsal free graft urethroplasty for urethral stricture by ventral sagittal urethrostomy approach. *Urology*. 2001;58:657–9.
20. Attwater HL. The history of urethral stricture. *BJU International*. 1943;15(2),39-51.
21. Bandhauer K. Historical highlights in the development of urethral surgery. In: Schreiter F. and Jordan GH, *Urethral Reconstructive Surgery*, Springer Medizin Verlag, Heidelberg, 2006.5-10.
22. Barbagli G, De Angelis M, Romano G, Ciabatti PG, Lazzeri M. The use of lingual mucosal graft in adult anterior urethroplasty: surgical steps and short-term outcome. *Eur Urol*. 2008;54:671–6.
23. Barbagli G, De Angelis M, Romano G, Lazzeri M. Clinical outcome and quality of life assessment in patients treated with perineal urethrostomy for anterior urethral stricture disease. *J Urol*. 2009;182(2):548–57.
24. Barbagli G, De Angelis M, Romano G, Lazzeri M. Long-term follow up of bulbar end-to-end anastomosis: a retrospective analysis of 153 patients in a single center experience. *J Urol*. 2007;178:2470-2473..

25. Barbagli G, Fossati N, Sansalone S, Larcher A, Romano G, Dell'Acqua V, et al. Prediction of early and late complication after oral mucosal graft harvesting: multivariable analysis from a cohort of 553 consecutive patients. *J Urol*. 2014;191:688–693.
26. Barbagli G, Lazzeri M. Urethral reconstruction. *Curr Opin Urol*. 2006;16:391–5.
27. Barbagli G, Montorsi F, Guazzoni G, Larcher A, Fossati N, Sansalone S, et al. Ventral oral mucosal onlay graft urethroplasty in nontraumatic bulbar urethral strictures: surgical technique and multivariable analysis of results in 214 patients. *Eur Urol*. 2013 Sep;64(3):440-7.
28. Barbagli G, Palminteri E, Guazzoni G, Montorsi F, Turini D, Lazzeri M. Bulbar urethroplasty using buccal mucosa grafts placed on the ventral, dorsal or lateral surface of the urethra: are results affected by the surgical technique? *J Urol*. 2005;174:955–8.
29. Barbagli G, Palminteri E, Lazzeri M, Guazzoni G, Turini D. Long-term outcome of urethroplasty after failed urethrotomy versus primary repair. *J Urol*. 2001;165(6 Pt 1):1918-1919.
30. Barbagli G, Sansalone S, Romano G, Lazzeri M. Bulbar urethroplasty: transecting vs. nontransecting techniques. *Curr Opin Urol*. 2012;22:474–7
31. Barbagli G, Selli C, di Cello V, Mottola A. A one-stage dorsal free-graft urethroplasty for bulbar urethral strictures. *Br J Urol*. 1996;78(6):929-32.
32. Barry MJ, Fowler FJ, O'Leary MP, Bruskewitz RC, Holtgrewe HL, Mebust WK. Correlation of the American Urological Association symptom index with self-administered versions of the Madsen-Iversen, Boyarsky and Maine Medical Assessment Program symptom indexes. Measurement Committee of the American Urological Association. *J Urol*. 1992;148:1558-1563.
33. Barry MJ, Fowler FJ, O'Leary MP, Bruskewitz RC, Holtgrewe HL, Mebust WK, Cockett AT. The American Urological Association symptom index for benign prostatic hyperplasia. The Measurement Committee of the American Urological Association. *J Urol*. 1992;148:1549-1557.
34. Baskin LS, Constantinescu SC, Howard PS, McAninch JW, Ewalt DH, Duckett JW, et al. Biochemical characterization and quantitation of the collagenous components of urethral stricture tissue. *J Urol*. 1993;150:642–7.

35. Baskin LS, McAninch JW. Childhood urethral injuries: perspectives on outcome and treatment. *Br J Urol.* 1993;72(2):241–6.
36. Bastos AL, Silva EA, Silva Costa W, Sampaio FJ. The concentration of elastic fibers in the male urethra during human fetal development. *BJU Int.* 2004;94(4):620–3.
37. Berglund RK, Angermeier KW. Combined buccal mucosa graft and genital skin flap for reconstruction of extensive anterior urethral strictures. *Urology.* 2006;68(4):707–10
38. Blandy JP, Fowler C. Urethra and penis inflammation. In: *Urology.* Oxford: Blackwell Science; 1996; 476.
39. Blandy JP, Singh M, Notley RG, Tresidder GC. The results and complications of scrotal-flap urethroplasty for stricture *Br J Urol.* 1971 Feb;43(1):52-57.
40. Blandy JP, Singh M, Tresidder GC. Urethroplasty by scrotal flap for long urethral strictures. *Br J Urol.* 1968;40(3):261–7.
41. Blandy JP. Urethral stricture. *Postgrad Med J* 1980;56:383–418.
42. Bracka A. A versatile two-stage hypospadias repair. *Br J Plast Surg.* 1995;48(6):345–52.
43. Brandes SB, Heyns CF. History of urethral stricture and its management from the 18th to 20th century, In: Brandes S, *Urethral Reconstructive Surgery*, Springer Science Business Media, New York, 2008; 346-354.
44. Brandes SB. Decision making and surgical technique in urethroplasty, In: Brandes S, Morey AF. *Advanced Male Urethral and Genital Reconstructive Surgery*, Springer Science Business Media, New York, 2014.
45. Breyer BN, McAninch JW. Penile skin flaps for urethral reconstruction, In: Schreiter F. and Jordan GH, *Urethral Reconstructive Surgery*, Springer Medizin Verlag, Heidelberg, 2006; 226-227.
46. Breyer BN, McAninch JW, Whitson JM, Eisenberg ML, Mehdizadeh JF, Myers JB, et al. Multivariate analysis of risk factors for long-term urethroplasty outcome. *J Urol.* 2010;183:613–7.
47. Brooks JD. Anatomy of the lower urinary tract and male genitalia. In: Wein AJ, editor. *Campbell’s urology.* 9th ed. Philadelphia: Saunders; 2007; 61–73.
48. Buckley J, McAninch J. Distal penile circular fasciocutaneous flap for complex anterior urethral strictures. *BJU Int.* 2007 Jul;100(1):221-31.

49. Buckley JC, Heyns C, Gilling P, Carney J. SIU/ICUD Consultation on Urethral Strictures: Dilation, internal urethrotomy, and stenting of male anterior urethral strictures. *Urology*. 2014 Mar;83(3):S18-22.
50. Bullock TL, Brandes SB. Adult anterior urethral strictures: a national practice patterns survey of board certified urologists in the United States. *J Urol*. 2007; 177(2):685-690.
51. Bürger R, Müller SC, Hohenfellner R . Buccal mucosa graft: a preliminary report. *J Urol* 1992;147:662-664.
52. Calvacanti AG, Costa WS, Baskin LS, et al. A morphometric analysis of bulbar urethral strictures. *BJU Int*. 2007;100(2):397–402.
53. Carney KJ, McAninch JW. Penile circular fasciocutaneous flaps for complex anterior urethral strictures. In: Schreiter F. and Jordan GH, *Urethral Reconstructive Surgery*, Springer Medizin Verlag, Heidelberg, 2006.
54. Carney KJ, McAninch JW. Penile circular fasciocutaneous flaps to reconstruct complex anterior urethral strictures. *Urol Clin North Am*. 2002 May;29(2):397-409
55. Carroll PR, Dixon CM. Surgical anatomy of the male and female urethra. *Urol Clin N Am*. 1992;19: 339–46.
56. Chancellor MB, Rivas DA, Keeley FX, Lotfi MA, Gomella LG. Similarity of the American Urological Association Symptom Index among men with benign prostate hyperplasia (BPH), urethral obstruction not due to BPH and detrusor hyperreflexia without outlet obstruction. *Br J Urol*. 1994;74:200-203.
57. Chapple C, Andrich D, Atala A, Barbagli G, Cavalcanti A, Kulkarni S, et al. SIU/ICUD Consultation on Urethral Strictures: The management of anterior urethral stricture disease using substitution urethroplasty. *Urology*. 2014 Mar;83(3 Suppl):S31-47.
58. Chapple CR, Bhargava S. Management of the failure of a permanently implanted urethral stent - a therapeutic challenge. *Eur Urol*. 2008;54:665-670.
59. Chen ML, Odom BD, Johnson LJ, Santucci RA. Combining ventral buccal mucosa graft onlay and dorsal full thickness skin graft inlay decreases failure rates in long bulbar strictures (>6 cm). *Urology*. 2013;81:899–903.
60. Chiou RK, Donovan JM, Anderson JC, Matamoros Jr A, Wobig RK, Taylor RJ. Color Doppler ultrasound assessment of urethral artery location: potential implication for technique of visual internal urethrotomy. *J Urol*. 1998;159:796–9.

61. Choiu RK, Anderson JC, Tran T, Patterson RH, Wobig R, Taylor RJ. Evaluation of urethral strictures and associated abnormalities using high resolution and color Doppler ultrasound. *Urology*. 1996;47:102–7.
62. Choudhary S, Singh P, Sundar E, Kumar S, Sahai A. A comparison of sonourethrography and retrograde urethrography in evaluation of anterior urethral strictures. *Clin Radiol*. 2004;59:736-742.
63. Chuang C-K, Lai M-K, Chu S-H. Optic internal urethrotomy under transrectal ultrasonographic guide and suprapubic fiberoptic aid. *J Urol*. 1994; 152:1435–7.
64. Colapinto V, McCallum RW. The role of urethrography in urethral disease. Part II. Indications for transphincter urethroplasty in patients with primary bulbous strictures. *J Urol*. 1979;122:612-618.
65. Cooperberg MR, McAninch JW, Alsikafi NF, Elliot SP. Urethral reconstruction for traumatic posterior urethral disruption: outcomes of a 25-year experience. *J Urol*. 2007;178:2006-2010.
66. Culha M, Ozkuvanci U, Ciftci S, Saribacak A, Ustuner M, Yavuz U, et al. Management of recurrent bulbar urethral stricture-a 54 patients study with Allium bulbar urethral stent (BUS). *Int J Clin Exp Med*. 2014 Oct 15;7(10):3415-9.
67. Culty T, Boccon-Gibod L. Anastomotic urethroplasty for posttraumatic urethral stricture: previous urethral manipulation has a negative impact on the final outcome. *J Urol*. 2007;177:1374-1377.
68. Cunningham JH. The diagnosis of stricture of the urethra by Roentgen rays. *Trans Am Assoc Genitourin Surg*. 1910;5: 369-371.
69. Dahiya N, Menias CO, Siegel CL. Imaging of the male urethra, In: Brandes S, Morey AF. *Advanced Male Urethral and Genital Reconstructive Surgery*, Springer Science Business Media, New York, 2014.
70. Das S, Tunuguntla HS. Balanitis xerotica obliterans--a review. *World J Urol*. 2000 Dec;18(6):382-7.
71. Daughtry JD, Rodan BA, Bean WJ Balloon dilatation of urethral strictures. *Urology* 1988;31:231–233.
72. De Vocht TF, van Venrooij GE, Boon TA. Self-expanding stent insertion for urethral strictures: a 10-year follow-up. *BJU Int*. 2003; 91:627-630.
73. Devine CJ, Horton CE. A one-stage hypospadias repair. *J Urol* 1961;85:166–172.

74. Devine Jr CJ, Angermeier KW. Anatomy of the penis and male perineum. AUA Update Series 1994;13:10–23.
75. Dixon CM, Hricak H, McAninch JW. Magnetic resonance imaging of traumatic posterior urethral defects and pelvic crush injuries. J Urol. 1992;148:1162-1165.
76. Djordjevic ML. Graft surgery in extensive urethral stricture disease. Curr Urol Rep. 2014;15(8):424:1-6 .
77. Djordjevic ML, Kojovic V, Bizic M, Majstorovic M, Vukadinovic V, Korac G. "Hanging" of the buccal mucosal graft for urethral stricture repair after failed hypospadias. J Urol. 2011 Jun;185(6):2479-82.
78. Djordjevic ML, Majstorovic M, Stanojevic D, Bizic M, Kojovic V, Vukadinovic V, et al. Combined buccal mucosa graft and dorsal penile skin flap for repair of severe hypospadias. Urology. 2008;71(5):821-5.
79. Dogra PN, Ansari MS, Gupta NP, Tandon S. Holmium laser core-through urethrotomy for traumatic obliterative strictures of urethra: initial experience. Urology. 2004;64:232–6.
80. Droller M. Surgical Management of Urologic Diseases. St Louis, MO. Mosby; 1992.
81. Dubey D, Kumar A, Mandhani A, Srivastava A, Kapoor R, Bhandari M. Buccal mucosal urethroplasty: a versatile technique for all urethral segments. BJU Int. 2005 Mar;95(4):625-629.
82. Dubey D, Sehgal A, Srivastava A, Mandhani A, Kapoor R, Kumar A. Buccal mucosal urethroplasty for balanitis xerotica obliterans related urethral strictures: the outcome of 1 and 2-stage techniques. J Urol. 2005;173: 463–6.
83. Dubey D, Vijjan V, Kapoor R, Srivastava A, Mandhani A, Kumar A, et al. Dorsal onlay buccal mucosa versus penile skin flap urethroplasty for anterior urethral strictures: results from a randomized prospective trial. J Urol. 2007 Dec;178(6):2466-9.
84. Dublin N, Stewart LH. Oral complications after buccal mucosa harvest for urethroplasty. BJU Int. 2004;94:867–9.
85. Duckett JW, Coplen D, Ewalt D, Baskin LS. Buccal mucosal urethral replacement. J Urol 1995;153:1660–1663.
86. Duckett JW. The island flap technique for hypospadias repair. Urol Clin N Am 1981; 3:152–159.

87. Duplay S. De l'hypospadias perinéo-scrotal et de son traitement chirurgical. *Arch Gen Méd* 1874;223:513–518.
88. Duplay S. Sur le traitement chirurgical de l'hypospadias et de l'épispadias. *Arch Gen Méd* 1880;45:257–262.
89. Eaton J, Richenberg J. Imaging of the urethra. *Curr Status Imaging*. 2005;17:139–49.
90. Edwards LE, Lock R, Jones P. Post catheterization urethral strictures. A clinical and experimental study. *Br J Urol*. 1983;55:53–6.
91. El-Kassaby AW, Osman T, Abdel-Aal A, Sadek M, Nayef N. Dynamic threedimensional spiral computed tomographic cysto-urethrography: a novel technique for evaluating post-traumatic posterior urethral defects. *BJU Int*. 2003;92:993-996.
92. Elliot S, Brandes SB. Etiology, histology, and classification of urethral stricture disease. In: Brandes S, Morey AF. *Advanced Male Urethral and Genital Reconstructive Surgery*, Springer Science Business Media, New York, 2014; 95.
93. Eltahawy EA, Virasoro R, Schlossberg SM, McCammon KA, Jordan GH. Long-term followup for excision and primary anastomosis for anterior urethral strictures. *J Urol*. 2007 May;177(5):1803-1806.
94. Erickson BA, Breyer BN, McAninch JW. The use of uroflowmetry to diagnose recurrent stricture after urethral reconstructive surgery. *J Urol*. 2010;184:1386-1390.
95. Erickson BA, Granieri MA, Meeks JJ, Cashy JP, Gonzalez CM. Prospective analysis of erectile dysfunction after anterior urethroplasty: incidence and recovery of function. *J Urol*. 2010;183:657–61.
96. Essiet A, Irekpita EE, Ekwere PD, Nkposong EO. Management of urethral strictures in the UCTH Calabar Nigerian Postgraduate Medical Journal, 2007;14 (1): 50–53.
97. Fabian KM. The intraprostatic partial catheter (urological spiral) *Urologe A* 1980;19:236–238.
98. Fenton AS, Morey AF, Aviles R, Garcia CR. Anterior urethral strictures: Etiology and characteristics. *Urology*. 2005;65:1055–8.
99. Fichtner J, Fisch M, Filipas D, Thüroff JW, Hohenfellner R. Refinements in buccal mucosal graft urethroplasty for hypospadias repair. *World J Urol* 1998;16:192–194
100. Figler BD, Malaeb BS, Dy GW, Voelzke BB, Wessells H. Impact of graft position on failure of single-stage bulbar urethroplasties with buccal mucosa graft. *Urology*. 2013;82:1166–70.

101. Filipas D, Fisch M, Fichtner J, Fitzpatrick J, Berg K, Starkel S. The histology and immunohistochemistry of free buccal mucosa and full-skin grafts after exposure to urine. *BJU Int* 1999;84:108–111.
102. Garibay JT, Reid C, Gonzalez R. Functional evaluation of the results of hypospadias surgery with uroflowmetry. *J Urol*. 1995;154(2 Pt 2):835-836.
103. Gelman J, Sohn W. 1-stage repair of obliterative distal urethral strictures with buccal graft urethral plate reconstruction and simultaneous onlay penile skin flap. *J Urol*. 2011 Sep;186(3):935-8.
104. Gómez RG, Mundy T, Dubey D, El-Kassaby AW, Firdaoessaleh, Kodama R, et al. SIU/ICUD Consultation on Urethral Strictures: Pelvic fracture urethral injuries. *Urology*. 2014 Mar;83(3 Suppl):S48-58.
105. Gonzalez R, Chiou RK, Hekmat K, Fraley EE. Endoscopic re-establishment of urethral continuity after traumatic disruption of the membranous urethra. *J Urol*. 1983;130:785–7.
106. Goonesinghe S, Nicholson T, Osman NI, Chapple CR. Flexible cystoscopy is the best way of following up patients with urethral stricture disease. *Eur Urol*. 2002;1(Suppl 1):90.
107. Graversen PH, Rosenkilde P, Colstrup H. Erectile dysfunction following direct vision internal urethrotomy. *Scand J Urol Nephrol*. 1991;25:175-178.
108. Greenwell TJ, Castle C, Andrich DE, MacDonald JT, Nicol DL, Mundy AR. Repeat urethrotomy and dilation for the treatment of urethral stricture are neither clinically effective nor cost-effective. *J Urol* 2004;172: 275-279.
109. Gupta NP, Gill IS. Core-through optical internal urethrotomy in management of impassable traumatic posterior urethral strictures. *J Urol*. 1986;136:1018–21.
110. Guralnick ML, Webster GD. The augmented anastomotic urethroplasty: indications and outcome in 29 patients. *J Urol*. 2001;165:1496–501.
111. Guyon F. De la résection partielle de l'urètre. *Rev Chir* 1892;12:435–439.
112. Hagos M. The endoscopic treatment of urethral strictures in Mekelle, Ethiopia, *Ethiopian Medical Journal*, 2008;46(4):397–400.
113. Hebert PW. The treatment of urethral stricture: transurethral injection of triamcinolone. *J Urol*. 1972;108:745-747.
114. Heusner K. Ueber die resektion der urethra bei strikturen. *Deutsch Med Wschr* 1883;9:415–416.

115. Hayes MC, Malone PS. The use of a dorsal buccal mucosal graft with urethral plate incision (Snodgrass) for hypospadias salvage. *BJU Int.* 1999;83:508–9.
116. Heyns CF, Steenkamp JW, De Kock ML, Whitaker P. Treatment of male urethral strictures: is repeated dilation of internal urethrotomy useful? *J Urol*, 1998;160: 356-359 .
117. Heyns CF, van der Merwe J, Basson J, van der Merwe A. Etiology of male urethral strictures-Evaluation of temporal changes at a single center, and review of the literature *Afr J Urology*. 2012;18, 4–9.
118. Heyns CF. Urethrotomy and other minimally invasive interventions for urethral stricture. In: Brandes S, Morey AF. *Advanced Male Urethral and Genital Reconstructive Surgery*, Springer Science Business Media, New York, 2014.
119. Hosseini SJ, Kaviani A, Jabbari M, Hosseini MM, Haji-Mohammadmehdi-Arbab A, Simaei NR. Diagnostic application of flexible cystoscope in pelvic fracture urethral distraction defects *J Urol*. 2006;3:204-207.
120. Humby G. A one-stage operation for hypospadias. *Br J Surg* 1941;29: 84.
121. Hussain M, Greenwell TJ, Shah J, Mundy A. Long-term results of a self-expanding wallstent in the treatment of urethral stricture. *BJU Int.* 2004;94:1037-1039.
122. Iselin CE, Webster GD. The significance of the open bladder neck associated with pelvic fracture urethral distraction defects. *J Urol*. 1999;162:347-351.
123. Isotalo T, Tammela TL, Talja M, Välimaa T, Törmälä P. A bioabsorbable self-expandable, self-reinforced poly-l-actic acid urethral stent for recurrent urethral strictures: a preliminary report. *J Urol* 1998;160:2033–2036.
124. Jabłonowski Z, Kedzierski R, Miekoś E, Sosnowski M. Comparison of neodymium-doped yttrium aluminum garnet laser treatment with cold knife endoscopic incision of urethral strictures in male patients. *Photomed Laser Surg*. 2010;28(2):239-44.
125. Jain SK, Kaza RC, Singh BK. Evaluation of holmium laser versus cold knife in optical internal urethrotomy for the management of short segment urethral stricture *Urol Ann*. 2014 Oct;6(4):328-33.
126. Johanson B. Reconstruction of male urethra in strictures: application of the buried intact epithelium technique. *Acta Chir Scand* 1953;176:100–103.
127. Johanson B. Reconstruction of the male urethra in strictures. In: Riches EW (ed) *Modern trends in urology*. Butterworth, London, 1953.

128. Jordan GH, Colen LB. Penile revascularization after pelvic trauma: current rationale and results. *Cont Urol.* 2007;19:24–33.
129. Jordan GH. Complications of interventional techniques for urethral stricture. In: Carson CC, editor. *Complications of interventional techniques.* New York: Igaku-Shoim; 1996. p89.
130. Jordan GH, Eltahawy EA, Virasoro R. The technique of vessel sparing excision and primary anastomosis for proximal bulbous urethral reconstruction. *J Urol.* 2007;177:1799-1802.
131. Jordan GH. Management of anterior urethral stricture disease. In: Webster GD, editor. *Problems in urology.* Philadelphia: JB Lippincott; 1987.
132. Jordan GH, McCammon. Urethral Stricture Disease. In: McDougal WS, Wein AJ, Kavoussi LR, Novick AC, Partin AW, Peters CA, Ramchandani P. *Campbell-Walsh Urology 10th ed.* Philadelphia: Saunders, 2011 .
133. Jordan GH. Reconstruction of the fossa navicularis. *J Urol* 1987;138:102-4.
134. Jordan GH, Rourke KF, The use of flaps in urethral reconstructive surgery. In: Schreiter F, Jordan GH, *Urethral Reconstructive Surgery,* Springer Medizin Verlag, Heidelberg, 2006.
135. Jordan GH, Secrest CL. Arteriography in select patients with posterior urethral distraction injuries. *J Urol* 1992;147:289A.
136. Jordan GH, Stack RS. General concepts concerning the use of genital skin islands for anterior urethral reconstruction. *Atlas Urol Clin N Am* 1997; 5:23.
137. Jordan GH, Wessells H, Secrest C, Squadrito JF Jr, McAninch JW, Levine L, van der Burght M. Effect of a temporary thermo-expandable stent on urethral patency after dilation or internal urethrotomy for recurrent bulbar urethral stricture: results from a 1-year randomized trial. *J Urol.* 2013 Jul;190(1):130-6 .
138. Jung HS, Kim JW, Lee JN, Kim HT, Yoo ES, Kim BS. Early experience with a thermo-expandable stent (memokath) for the management of recurrent urethral stricture. *Korean J Urol.* 2013 Dec;54(12):851-7.
139. Kinkead TM, Borzi PA, Duffy PG, Ransley PG. Long-term followup of bladder mucosa graft for male urethral reconstruction. *J Urol.*1994;151:1056–8.
140. Kinnaird AS, Levine MA, Ambati D, Zorn JD, Rourke KF. Stricture length and etiology as preoperative independent predictors of recurrence after urethroplasty: A multivariate analysis of 604 urethroplasties. *Can Urol Assoc J.* 2014 May;8(5-6):E296-30.

141. Ko DS, Fenster HN, Chambers K, Sullivan LD, Jens M, Goldenberg SL. The correlation of multichannel urodynamic pressure-flow studies and American Urological Association symptom index in the evaluation of benign prostatic hyperplasia. *J Urol*. 1995;154(2 Pt 1):396-398.
142. Koraitim MM, Reda IS. Role of magnetic resonance imaging in assessment of posterior urethral distraction defects. *Urology*. 2007; 70:403-406.
143. Kulkarni S, Barbagli G, Sansalone S, Lazzeri M. One-sided anterior urethroplasty: a new dorsal onlay graft technique. *BJU Int*. 2009;104:1150–5.
144. Latini JM, McAninch JW, Brandes SB, Chung JY, Rosenstein D. SIU/ICUD Consultation On Urethral Strictures: Epidemiology, etiology, anatomy, and nomenclature of urethral stenoses, strictures, and pelvic fracture urethral disruption injuries. *Urology*. 2014 Mar;83(3 Suppl):S1-7.
145. Lubahn JD, Zhao LC, Scott JF, Hudak SJ, Chee J, Terlecki R, et al. Poor quality of life in patients with urethral stricture treated with intermittent self-dilation. *J Urol*. 2014 Jan;191(1):143-7.
146. Lumen N, Hoebeke P, Willemsen P, De Troyer B, Pieters R, Oosterlinck W. Etiology of urethral stricture disease in the 21st century. *J Urol*. 2009 Sep;182(3):983-7.
147. Mahmud SM, El Khalid S, Rana AM, Zaidi Z. Is ascending urethrogram mandatory for all urethral strictures? *J Pak Med Assoc*. 2008;58: 429-431.
148. Mangera A, Chapple CR. Management of anterior urethral stricture: an evidence-based approach. *Curr Opin Urol*. 2010 Nov;20(6):453-8.
149. Mangera A, Chapple CR. Tissue engineering in urethral reconstruction-an update. *Asian J Androl*. 2013;15:89–92.
150. Mangera A, Patterson JM, Chapple CR. A systematic review of graft augmentation urethroplasty techniques for the treatment of anterior urethral strictures. *Eur Urol*. 2011;59:797–814.
151. Markiewicz MR, De Santis JL, Margarone JE, Pogrel MA, Chuang SK. Morbidity associated with oral mucosa harvest for urological reconstruction: an overview. *J Oral Maxillofac Surg*. 2008;66:739–44.
152. Marshall VF, Spellman RM. Reconstruction of the urethra in hypospadias using the vesicle mucosal grafts. *J Urol* 1955;73:335–339.

153. Martinelli F, Garrafa E, Turano A, Caruso A. Increased frequency of detection of *Ureaplasma urealyticum* and *Mycoplasma genitalium* in AIDS patients without urethral symptoms. *J Clin Microbiol.* 1999;37:2042-2044.
154. Mathur RK, Nagar M, Mathur R, Khan F, Deshmukh C, Guru N. Single-stage preputial skin flap urethroplasty for long-segment urethral strictures: evaluation and determinants of success. *BJU Int.* 2014 Jan;113(1):120-6.
155. Mazdak H, Izadpanahi MH, Ghalamkari A, Kabiri M, Khorrami MH, Nouri-Mahdavi K, et al. Internal urethrotomy and intraurethral submucosal injection of triamcinolone in short bulbar urethral strictures. *Int Urol Nephrol.* 2010;42:565-568.
156. Mazdak H, Meshki I, Ghassami F. Effect of mitomycin C on anterior urethral stricture recurrence after internal urethrotomy. *Eur Urol.* 2007;51:1089-1092.
157. McAninch JW and Morey AF: Penile circular fasciocutaneous skin flap in a 1 stage reconstruction of complex anterior urethral stricture. *J Urol* 1998; 169: 1209-1213.
158. McAninch JW, Laing FC, Jeffrey RB Jr. Sonourethrography in the evaluation of urethral strictures: a preliminary report. *J Urol.* 1988; 139:294-297.
159. McAninch JW. Reconstruction of extensive urethral strictures: circular fasciocutaneous penile flap. *J Urol.* 1993;149(3):488-91.
160. McConnell JD, Barry MJ, Bruskewitz RC. Benign prostatic hyperplasia: Diagnosis and treatment (Quick reference guide for clinicians). Rockville, MD: Agency for Health Care Policy and Research, Public Health Service, US Department of Health and Human Services; 1994; Publication No.: AHCPR 94-0583:1-17.
161. Meeks JJ, Erickson BA, Gonzalez CM. Staged reconstruction of long segment urethral strictures in men with previous pediatric hypospadias repair. *J Urol.* 2009;181(2):685–9.
162. Mehra A, Djaladat H, Salem S, Jahangiri R, Pourmand G. Outcome of buccal mucosal graft urethroplasty for long and repeated stricture repair. *Urology.* 2007 Jan;69(1):17-21.
163. Memmelar J. Use of bladder mucosa in a one-stage repair of hypospadias. *J Urol* 1947; 58:68–73.
164. Milroy E, Allen A. Long-term results of UroLume urethral stent for recurrent urethral stricture. *J Urol* 1996;156:904–908.
165. Mohammed SH, Wirima J. Balloon catheter dilatation of urethral strictures. *AJR* 1988;150:327–330.

166. Morey AF. Urethral plate salvage with dorsal graft promotes successful penile flap onlay reconstruction of severe pendulous strictures. *J Urol*. 2001;166:1376–8.
167. Morey A. Urethral stricture is now an open surgical disease. *J Urol* 2009; 181:953–954.
168. Morey AF, Watkin N, Shenfeld O, Eltahawy E, Giudice C. SIU/ICUD Consultation on Urethral Strictures: Anterior urethra--primary anastomosis. *Urology*. 2014 Mar;83(3 Suppl):S23-6.
169. Mundy AR, Andrich DE. Entero-urethroplasty for the salvage of bulbo-membranous stricture disease or trauma. *BJU Int*. 2010;105: 1716–20.
170. Mundy AR, Andrich DE Posterior urethral stricture, In: Brandes S, Morey AF. *Advanced Male Urethral and Genital Reconstructive Surgery*, Springer Science Business Media, New York, 2014; 277-279.
171. Mundy AR. Adjuncts to visual internal urethrotomy to reduce the recurrence rate of anterior urethral strictures. *Eur Urol*. 2007;51:1467-1468.
172. Mundy AR. Management of urethral strictures *Postgrad Med J* 2006;82:489-493.
173. Mundy AR. Reconstruction of posterior urethral distraction defects. *Atlas Uro Clin NA*. 1997;5(1):139–74.
174. Murphy LJT. *The history of urology*. Springfield, IL, Charles C Thomas, 1972;156.
175. Naude AM, Heyns CF. What is the place of internal urethrotomy in the treatment of urethral stricture disease? *Nat Clin Pract Urol*. 2005; 2:538-545.
176. Niesel T, Moore RG, Hofmann R, Kavoussi R. Alternativ endourologische Methoden zur Behandlung der Harnröhrenstriktur – eine Literaturübersicht. *Urologe A* 1997;37:56–65.
177. Nove-Josserand G. Traitement de l'hypospadias, nouvelle méthode. *Lyon Med* 1897;85:198–203.
178. Oberlander FM, Kollmann A, *Die chronische gonorrhoe der mannlichen harnrohre*. Leipzig, Georg Thieme, 1910. 73.
179. Oh MM, Jin MH, Sung DJ, Yoon DK, Kim JJ, Moon du G. Magnetic resonance urethrography to assess obliterative posterior urethral stricture: comparison to conventional retrograde urethrography with voiding cystourethrography. *J Urol*. 2010;183:603-607.
180. Olajide AO, Salako AA, Aremu AA, Eziyi AK, Olajide FO, Banjo OO. Complications of transverse distal penile island flap: urethroplasty of complex anterior urethral stricture. *Urol J*. 2010;7(3):178-82.

181. Orandi A. One-stage urethroplasty. *Br J Urol.* 1968;40(6):717-9.
182. Osman NI, Hillary C, Bullock AJ, MacNeil S, Chapple CR. Tissue engineered buccal mucosa for urethroplasty: progress and future directions. *Adv Drug Deliv Rev.* 2015 Mar;82-83:69-7.
183. Oyama N, Chan I, Neill SM, Hamada T, South AP, Wessagowit V et al. Autoantibodies to extracellular matrix protein 1 in lichen sclerosus. *Lancet.* 2003;362:118–23.
184. Pahwa M, Gupta S, Pahwa M, Jain BD, Gupta M. A comparative study of dorsal buccal mucosa graft substitution urethroplasty by dorsal urethrostomy approach versus ventral sagittal urethrostomy approach. *Adv Urol.* 2013. doi:10.1155/2013/124836.
185. Palminteri E, Berdondini E, De Nunzio C, Bozzini G, Maruccia S, Scoffone C. The impact of ventral oral graft bulbar urethroplasty on sexual life. *Urology.* 2013;81:891–8.
186. Palminteri E, Brandes SB, Djordjevic ML. Urethral reconstruction in lichen sclerosus. *Curr Opin Urol.* 2012;22:478–83.
187. Palminteri E, Gacci M, Berdondini E, Poluzzi M, Franco G, Gentile V. Management of urethral stent failure for recurrent anterior urethral strictures. *Eur Urol.* 2010; 57:615-621.
188. Palminteri E, Lumen N, Berdondini E, Di Pierro GB, Cucchiara G, Tenti G, De Nunzio C. Two-sided dorsal plus ventral oral graft bulbar urethroplasty: long-term results and predictive factors. *Urology.* 2015;85(4):942-7.
189. Palminteri E. Stents and urethral strictures: a lesson learned? *Eur Urol.* 2008;54:498-500.
190. Pansadoro V, Emiliozzi P. Internal urethrotomy in the management of anterior urethral strictures: long-term followup. *J Urol.* 1996;156(1):73–5.
191. Park S, McAninch JW. Straddle injuries to the bulbar urethra: management and outcomes in 78 patients. *J Urol.* 2004 Feb;171(2 Pt 1):722-5.
192. Patterson JM, Chapple CR. Surgical techniques in substitution urethroplasty using buccal mucosa for the treatment of anterior urethral strictures. *Eur Urol.* 2008 Jun;53(6):1162-1171
193. Perovic SV, Radojicic ZI, Vascularization of the hypospadiac prepuce and its impact on hypospadias repair. *J Urol.* 2003 Mar;169(3):1098-100.
194. Perovic S, Vukadinovic V. Onlay island flap urethroplasty for severe hypospadias. A variant of the technique. *J Urol* 1994;151:711–4.
195. Peskar DB, Perovic AV. Comparison of radiographic and sonographic urethrography for assessing urethral strictures. *Eur Radiol.* 2004;14:137-144.

196. Purohit RS, Blaivas JG, Weinberger JM, Deibert CM. A new staging system for anterior urethral strictures, *Urology Practice*, 2014;1(1),35–39.
197. Pushkarna R, Bhargava SK, Jain M. Ultrasonographic evaluation of abnormalities of the male anterior urethra. *Indian J Radiol Imaging*. 2000;10(2):89–91.
198. Quartey JKM, Anatomy and blood supply of the urethra and penis. In: Schreiter F. and Jordan GH, *Urethral Reconstructive Surgery*, Springer Medizin Verlag, Heidelberg, 2006, p12.
199. Quartey JKM. Microcirculation of penile and scrotal skin. In: Jordan GH, editor. *Reconstruction for urethral stricture*, Atlas of the urologic clinics of North America, vol. 5(1). Philadelphia: W.B. Saunders; 1997.
200. Quint HJ, Stanisic TH. Above and below delayed endoscopic treatment of traumatic posterior urethral disruptions. *J Urol*. 1993;149:484–7.
201. Ravery V, de la Taille A, Hoffmann P, Moulinier f, Mermieu JF, Delmas V, Boccon-Gibod L. Balloon catheter dilatation in the treatment of ureteral and ureteroenteric stricture. *J Endourol* 1998;12:335–340.
202. Riechardt S, Dahlem R, Fisch M. Urethral ‘cripples’: two stage procedures. *Curr Opin Urol*. 2012;22:484–6.
203. Robson AW, Mayo CH. Traumatic urethral stricture cured by excision. *BMJ I*. 1885; 481–48
204. Roehrborn CG, McConnell JD. Analysis of factors contributing to success or failure of 1-stage urethroplasty for urethral stricture disease. *J Urol*. 1994;151:869-874.
205. Rourke K, McKinny S, St. Martin B. Effect of wound closure on buccal mucosal graft harvest site morbidity: result of a randomized prospective trial. *Urology*. 2012;79:443–7.
206. Rourke K. The epidemiology, clinical presentation, and economic burden of urethral stricture, In: Brandes S, Morey AF. *Advanced Male Urethral and Genital Reconstructive Surgery*, Springer Science Business Media, New York, 2014; 83.
207. Sachse H. Treatment of urethral stricture: Transurethral slit in view using sharp section. *Fortschr Med*. 1974;92:12-15.
208. Santucci R, Eisenberg L. Urethrotomy has a much lower success rate than previously reported. *J Urol*. 2010 May;183(5):1859-1862.
209. Santucci RA, Joyce GF, Wise M. Male urethral stricture disease. *J Urol*. 2007 May;177(5):1667-74.

210. Santucci RA, Mario LA, Aninch JWM. Anastomotic urethroplasty for bulbar urethral stricture: analysis of 168 patients. *J Urol*. 2002;167:1715-1719.
211. Santucci RA, McAninch JW, Mario LA, Rajpurkar A, Chopra AK, Miller KS, et al. Urethroplasty in patients older than 65 years: indications, results, outcomes and suggested treatment modifications. *J Urol*. 2004 Jul;172(1):201-3.
212. Schlossberg SM, Jordan GH. Urethral stricture. In: Rakel RE, Bope ET, editors. *Conn's current therapy*. Amsterdam: Elsevier; 2005.
213. Schlossberg SM. A current overview of the treatment of urethral strictures: etiology, epidemiology, pathophysiology, classification, and principles of repair. In: Schreiter F. and Jordan GH, *Urethral reconstructive surgery*, Springer Medizin Verlag, Heidelberg, 2006;61.
214. Schmieden V. Eine neue Methode zur Operation der männlichen hypospadie. *Arch Klin Chir* 1909;90:748–756.
215. Schreiter F, Noll F. Meshgraft urethroplasty. *World J Urol* 1987;5:41–49.
216. Schreiter F. Mesh-graft urethroplasty: our experience with a new procedure. *Eur Urol*. 1984;10:338–44.
217. Schreiter F, Schönberger B. Anterior urethral stricture repair and reconstruction in hypospadias cripples. In: Schreiter F. and Jordan GH, *Urethral Reconstructive Surgery*, Springer Medizin Verlag, Heidelberg, 2006; 166.
218. Schreiter F, Schönberger B, Olianias R. Reconstruction of the bulbar and membranous urethra. In: Schreiter F. and Jordan GH, *Urethral Reconstructive Surgery*, Springer Medizin Verlag, Heidelberg, 2006; 111-113.
219. Shah DK, Paul EM, Badlani GH: North American Study Group: 11-year outcome analysis of endourethral prosthesis for the treatment of recurrent bulbar urethral stricture. *J Urol* 2003; 170(pt 1):1255-1258.
220. Siegel JA, Panda A, Tausch TJ, Meissner M, Klein A, Morey AF. Repeat excision and primary anastomotic urethroplasty for salvage of recurrent bulbar urethral stricture. *J Urol*. 2015;194:1316-1322.
221. Simonato A, Gregori A, Ambruosi C, Venzano F, Varca V, Romagnoli A, et al. Lingual mucosal graft urethroplasty for anterior urethral reconstruction. *Eur Urol*. 2008;54:79–85.
222. Simonato A, Gregori A, Lissiani A, Galli S, Ottaviani F, Rossi R, et al. The tongue as an alternative donor site for graft urethroplasty: a pilot study. *J Urol*. 2006;175:589–92.

223. Singh M, Blandy JP. The pathology of urethral stricture. *J Urol.* 1976;115:673–6
224. Steenkamp JW, Heyns CF, De Kock ML. Internal urethrotomy versus dilation as treatment for male urethral strictures: a prospective, randomized comparison. *J Urol.* 1997;157:98–101.
225. Tanton P. La transplantation veineuse par l'autoplastie de l'urètre. *Presse Méd* 1909;17:65–72.
226. Tasker GL, Wojnarowska F. Lichen sclerosus. *Clin Exp Dermatol.* 2003;28:128–33.
227. Terlecki RP, Steele MC, Valadez C, Morey A. Grafts are unnecessary for proximal bulbar reconstruction. *J Urol.* 2010;184:2395-2399.
228. Thiersch K. Ueber die entstehungsweise und operative behandlung der epispadie. *Arch Heilk.* 1869;10:20–35.
229. Tonkin JB, Jordan GH. Management of distal anterior urethral strictures. *Nat Rev Urol.* 2009;6:533-538.
230. Tunc M, Tefekli A, Kadioglu A, Esen T, Uluocak N, Aras N. A prospective, randomized protocol to examine the efficacy of postinternal urethrotomy dilations for recurrent bulbomembranous urethral strictures. *Urology.* 2002;60:239-244.
231. Turek PJ, Cendron M, Malloy TR, Carpiello VL, Wein AJ. KTP-532 laser ablation of urethral strictures. *Urology.* 1992;40:330–4.
232. Turner-Warwick RT. A technique of posterior urethroplasty. *J Urol* 1960;83:416–419.
233. Turner-Warwick RT. Complex traumatic posterior urethral stricture. *J Urol* 1977; 118:564–574.
234. Turner-Warwick RT. One-stage bulbar anastomoses. In: Glenn J (ed) *Urological Surgery*, 2nd edn. Harper & Row, New York, 1975; 714–721.
235. Velasquez EF, Barreto JE, Cold CJ, Cubilla AL. Penis and distal urethra. In: Mills SE, *Histology for pathologists.* Lippincott Williams and Wilkins, Philadelphia, 3, 2007;983-997.
236. Venn SN, Mundy AR. Early experience with the use of buccal mucosa for substitution urethroplasty. *Br J Urol.* 1998;81(5):738-40.
237. Vyas JB1, Ganpule AP, Muthu V, Sabnis RB, Desai MR. Balloon dilatation for male urethral strictures "revisited". *Urol Ann.* 2013;5(4):245-8.
238. Wallace HJ. Lichen sclerosus et atrophicus. *Trans St John's Dermatol Soc.* 1971;57:9–30.

239. Wang L, Wang Z, Yang B, Yang Q, Sun Y. Thulium laser urethrotomy for urethral stricture: a preliminary report. *Lasers Surg Med.* 2010;42(7):620-3.
240. Webster GD, Ramon J. Repair of pelvic fracture posterior urethral defects using an elaborated perineal approach: experience with 74 cases. *J Urol* 1991;145:744–748.
241. Wessells H, McAninch JW. Current controversies in anterior urethral stricture repair: free-graft versus pedicle skin-flap reconstruction. *World J Urol* 1998;16:175–180.
242. Wong E, Tse V, Wong J Durability of Memokath™ urethral stent for stabilisation of recurrent bulbar urethral strictures -- medium-term results. *BJU Int.* 2014 Mar;113 Suppl 2:35-9.
243. Wong SS, Narahari R, O’Riordan A, Pickard R. Simple urethral dilatation, endoscopic urethrotomy, and urethroplasty for urethral stricture disease in adult men. *Cochrane Database Syst Rev* 2010: CD006934.
244. Xu YM, Qiao Y, Sa YL, Wu DL, Zhang J, Zhang XR, et al. 1-stage urethral reconstruction using colonic mucosa graft for the treatment of a long complex urethral stricture. *J Urol.* 2004 Jan;171(1):220-3.
245. Yachia D, Beyar M. Temporarily implanted urethral coil stent for the treatment of recurrent urethral strictures: a preliminary report. *J Urol* 1991;146:1001–1004.
246. Yalla SV, Sullivan MP, Lecamwasam HS, DuBeau CE, Vickers MA, Cravalho EG. Correlation of American Urological Association symptom index with obstructive and nonobstructive prostatism. *J Urol.* 1995;153(3 Pt 1):674-679.
247. Yildirim E, Cicek T, Istanbuluoglu O, Ozturk B. Use of cutting balloon in the treatment of urethral stricture: a novel technique. *Cardiovasc Intervent Radiol.* 2009 May;32(3):525-8.
248. Zimmerman WB, Santucci RA Buccal mucosa urethroplasty for adult urethral strictures *Indian J Urol.* 2011 Jul-Sep; 27(3): 364–370.

Skraćenice korišćene u tekstu

AUA – Američko urološka asocijacija (American Urological Association)

EAU – Evropska urološka asocijacija (European Association of Urology)

EPA – Ekscizija i primarna anastomoza

BM – Bukalna mukoza

BMG – Graft bukalne mukoze

BPH – Benigna hiperplazija prostate

CT – Kompjuterizovana tomografija

DVIU – Direct vision internal urethrotomy

IPSS – International prostate symptom score

IEEF – International Index of Erectile Function

KR – Kožni režanj

LS – Lichen sclerosus

LUTS – Simptomi donjeg urinarnog trakta (lower urinary tract symptoms)

MCUG – Mikciona cistouretrografija

NMR – Nuklearna magnetna rezonanca

PFUDD – Fraktura karlice sa disrupcijom uretre (pelvic fracture urethral disruption defect)

PFUI – Fraktura karlice sa povredom uretre (pelvic fracture urethral injury)

UI – Uretrotomija interna

UTI – Infekcije urinarnog trakta

BIOGRAFIJA

Dr Vladimir Kojović je rođen 1972. godine u Vršcu, Srbija. Diplomirao je na Medicinskom fakultetu Univerziteta u Beogradu 2000. godine, sa prosečnom ocenom 9.0. Od 2000. godine zaposlen je na Klinici za dečju hirurgiju Instituta za zdravstvenu zaštitu majke i deteta Srbije „Dr Vukan Čupić“ na Novom Beogradu, na Odeljenju za urologiju. Magistarsku tezu pod nazivom „Longitudinalni dorzalni dartos režanj u prevenciji fistula kod operacije hipospadije“ odbranio je 2009. godine na Medicinskom fakultetu Univerziteta u Beogradu. Specijalistički ispit iz dečje hirurgije položio je 2007. godine, a specijalistički ispit iz urologije položio je 2013. godine. U zvanje kliničkog asistenta na predmetu hirurgija sa anesteziologijom, na Medicinskom fakultetu u Beogradu, izabran je 2016 godine. U okviru stručnog usavršavanja boravio je na studijskim usavršavanjima u inostranstvu (London, Rim, Uppsala, Cleveland). Saradnik je na naučnom projektu Ministarstva nauke i tehnologije Republike Srbije pod nazivom: „Genitalna rekonstruktivna hirurgija: izazovi i granice“. Autor je i koautor više od 100 stručnih radova i publikacija, od kojih su 14 radovi *in extenso* u časopisima sa JCR liste, a tri su poglavlja u knjigama inostranih izdavača. Dobitnik je nagrade “Dr Miloš Smiljković” Medicinskog fakulteta u Beogradu i Urološke klinike, Kliničkog centra Srbije, za najbolje položen specijalistički ispit iz urologije u generaciji. Dr Vladimir Kojović je dobitnik pet nagrada Evropske urološke asocijacije za radove prezentovane na regionalnim i evropskim kongresima urologa.

Izjava o autorstvu

Potpisani-a **Vladimir Kojović**

broj upisa _____

Izjavljujem

da je doktorska disertacija pod naslovom

„Savremeni pristup u hirurškom lečenju stenoze uretre”

- rezultat sopstvenog istraživačkog rada,
- da predložena disertacija u celini ni u delovima nije bila predložena za dobijanje bilo koje diplome prema studijskim programima drugih visokoškolskih ustanova,
- da su rezultati korektno navedeni i
- da nisam kršio/la autorska prava i koristio intelektualnu svojinu drugih lica.

Potpis doktoranda

U Beogradu, _____



Izjava o istovetnosti štampane i elektronske verzije doktorskog rada

Ime i prezime autora **Vladimir Kojović**

Broj upisa _____

Studijski program _____

Naslov rada “**Savremeni pristup u hirurškom lečenju stenozе uretre**”

Mentor Prof. dr Miroslav Đorđević

Komentor Prof. dr Cane Tulić

Potpisani Vladimir Kojović

izjavljujem da je štampana verzija mog doktorskog rada istovetna elektronskoj verziji koju sam predao/la za objavljivanje na portalu **Digitalnog repozitorijuma Univerziteta u Beogradu**.

Dozvoljavam da se objave moji lični podaci vezani za dobijanje akademskog zvanja doktora nauka, kao što su ime i prezime, godina i mesto rođenja i datum odbrane rada.

Ovi lični podaci mogu se objaviti na mrežnim stranicama digitalne biblioteke, u elektronskom katalogu i u publikacijama Univerziteta u Beogradu.

Potpis doktoranda

U Beogradu, _____



Izjava o korišćenju

Ovlašćujem Univerzitetsku biblioteku „Svetozar Marković“ da u Digitalni repozitorijum Univerziteta u Beogradu unese moju doktorsku disertaciju pod naslovom:

“Savremeni pristup u hirurškom lečenju stenozе uretre”

koja je moje autorsko delo.

Disertaciju sa svim priložima predao/la sam u elektronskom formatu pogodnom za trajno arhiviranje.

Moju doktorsku disertaciju pohranjenu u Digitalni repozitorijum Univerziteta u Beogradu mogu da koriste svi koji poštuju odredbe sadržane u odabranom tipu licence Kreativne zajednice (Creative Commons) za koju sam se odlučio/la.

1. Autorstvo

2. Autorstvo - nekomercijalno

3. Autorstvo – nekomercijalno – bez prerade

4. Autorstvo – nekomercijalno – deliti pod istim uslovima

5. Autorstvo – bez prerade

6. Autorstvo – deliti pod istim uslovima

(Molimo da zaokružite samo jednu od šest ponuđenih licenci, kratak opis licenci dat je na poleđini lista).

Potpis doktoranda

U Beogradu,



1. Autorstvo - Dozvoljavate umnožavanje, distribuciju i javno saopštavanje dela, i prerade, ako se navede ime autora na način određen od strane autora ili davaoca licence, čak i u komercijalne svrhe. Ovo je najslobodnija od svih licenci.

2. **Autorstvo – nekomercijalno.** Dozvoljavate umnožavanje, distribuciju i javno saopštavanje dela, i prerade, ako se navede ime autora na način određen od strane autora ili davaoca licence. Ova licenca ne dozvoljava komercijalnu upotrebu dela.
3. **Autorstvo - nekomercijalno – bez prerade.** Dozvoljavate umnožavanje, distribuciju i javno saopštavanje dela, bez promena, preoblikovanja ili upotrebe dela u svom delu, ako se navede ime autora na način određen od strane autora ili davaoca licence. Ova licenca ne dozvoljava komercijalnu upotrebu dela. U odnosu na sve ostale licence, ovom licencom se ograničava najveći obim prava korišćenja dela.
4. **Autorstvo - nekomercijalno – deliti pod istim uslovima.** Dozvoljavate umnožavanje, distribuciju i javno saopštavanje dela, i prerade, ako se navede ime autora na način određen od strane autora ili davaoca licence i ako se prerada distribuira pod istom ili sličnom licencom. Ova licenca ne dozvoljava komercijalnu upotrebu dela i prerada.
5. **Autorstvo – bez prerade.** Dozvoljavate umnožavanje, distribuciju i javno saopštavanje dela, bez promena, preoblikovanja ili upotrebe dela u svom delu, ako se navede ime autora na način određen od strane autora ili davaoca licence. Ova licenca dozvoljava komercijalnu upotrebu dela.
6. **Autorstvo - deliti pod istim uslovima.** Dozvoljavate umnožavanje, distribuciju i javno saopštavanje dela, i prerade, ako se navede ime autora na način određen od strane autora ili davaoca licence i ako se prerada distribuira pod istom ili sličnom licencom. Ova licenca dozvoljava komercijalnu upotrebu dela i prerada. Slična je softverskim licencama, odnosno licencama otvorenog koda.