

UNIVERZITET U BEOGRADU

MEDICINSKI FAKULTET

Ivana M. Blažić

**PROCENA ODGOVORA KARCINOMA REKTUMA
NA NEOADJUVANTNU HEMIORADIOTERAPIJU
METODOM MAGNETNE REZONANCE I
DIFUZIONOG IMIDŽINGA**

doktorska disertacija

Beograd, 2015.

UNIVERSITY OF BELGRADE

SCHOOL OF MEDICINE

Ivana M. Blažić

**MAGNETIC RESONANCE IMAGING AND
DIFFUSION-WEIGHTED IMAGING IN RECTAL
CANCER RESPONSE EVALUATION TO
NEOADJUVANT CHEMORADIOTHERAPY**

Doctoral Dissertation

Belgrade, 2015.

MENTOR:

Prof. Dr Đorđije Šaranović, redovni profesor na katedri radiologije Medicinskog fakulteta Univerziteta u Beogradu

KOMENTOR:

Akademik Prof. Dr Zoran Krivokapić, redovni profesor na katedri hirurgije Medicinskog fakulteta Univerziteta u Beogradu

ČLANOVI KOMISIJE:

1. **Prof. Dr Ružica Maksimović**, vanredni profesor na katedri radiologije Medicinskog fakulteta Univerziteta u Beogradu
2. **Doc. Dr Vesna Plešinac Karapandžić**, docent na katedri radiologije Medicinskog fakulteta Univerziteta u Beogradu
3. **Prof. Dr Viktor Til**, redovni profesor na katedri radiologije Medicinskog fakulteta Univerziteta u Novom Sadu

DATUM ODBRANE:

Profesoru Đorđiju Šaranoviću, mom mentoru i učitelju, dugujem najveću zahvalnost za nesebičnu pomoć, bezrezervnu podršku i stalni podsticaj u izradi ove disertacije.

Akademiku profesoru Zoranu Krivokapiću, od koga je i potekao predlog o temi ovog rada, svesrdno zahvaljujem što je kao rukovodilac Centra za kolorektalnu hirurgiju sve vreme podržavao naš rad u ovom istraživanju.

Profesorki Ružici Maksimović i docentkinji Vesni Plešinac-Karapandžić iskreno zahvaljujem na stručnoj i organizacionoj pomoći koje su mi pružale tokom trajanja ovog istraživanja i izrade rada.

Veliku zahvalnost dugujem doktorkama Gordani Lilić i Mariji Kratovac-Dunjić na iskrenoj podršci, nesebičnoj prijateljskoj pomoći i dragocenim savetima koji su doprineli mom stručnom napredovanju.

Procena odgovora karcinoma rektuma na neoadjuvantnu hemioradioterapiju metodom magnetne rezonance i difuzionog imidžinga

Ivana Blažić

REZIME

Cilj: Neoadjuvantna hemioradioterapija (CRT) danas predstavlja standardni terapijski modalitet kod bolesnika sa lokalno uznapreovalim karcinomom rektuma jer dovodi do preoperativnog smanjenja tumorskog volumena i sniženja gradusa tumora, a u kombinaciji sa totalnom mezorektalnom ekscizijom, kao standardnom hirurškom opcijom za karcinom rektuma, i do sniženja stope lokalnog recidiva i produženja preživljavanja kod bolesnika sa karcinomom rektuma. Glavni ciljevi ove studije bili su da se odredi dijagnostička preciznost magnetne rezonance i difuzionog imidžinga u kvalitativnoj proceni stepena odgovora karcinoma rektuma na neoadjuvantnu terapiju, u kvalitativnoj proceni tumorske zahvaćenosti cirkumferentne resekcione margine i u kvantitativnoj proceni stepena odgovora karcinoma rektuma na preoperativnu hemioradioterapiju.

Metodologija: Retrospektivnom kliničkom studijom obuhvaćeno je 62 bolesnika sa lokalno uznapreovalim karcinomom rektuma lečenih neoadjuvantnom hemioradioterapijom kojima je u inicijalnoj fazi i 6-8 nedelja nakon završetka neoadjuvantnog tretmana urađen MRI sa DWI radi procene stadijuma tumorske bolesti i procene tumorskog odgovora na primenjenu terapiju. Istraživanje je sprovedeno u Centru za radiologiju i magnetnu rezonancu Kliničkog centra Srbije u periodu od januara 2010. do juna 2013. Patološka analiza rađena je u Službi za patohistologiju Kliničkog centra Srbije na Odeljenju za Digestivnu patologiju. Istraživanje je odobreno od strane Etičkog komiteta Medicinskog fakulteta u Beogradu. Inicijalni i postterapijski MR pregled rađeni su po identičnom protokolu, pri čemu je procenjivan tumorski gradus pre i nakon CRT, tumorska infiltracija mezorektalne fascije nakon hemioradioterapije i tumorski odgovor na primenjenu terapiju metodom magnetne rezonance i difuzionog imidžinga

na kvalitativan i kvantitativan način, kvalitativnom analizom MR i DWI slike i merenjem ADC vrednosti tumorskog tkiva pre i posle hemioradioterapije primenom tri različita ROI merna metoda. Histopatološka analiza rektalnih resekata vršena je procenom stepena tumorske regresije nakon neoadjuvantne terapije korišćenjem histopatološke skale za regresiju tumora (*tumor regression grade – TRG*) po *Mandard*-u i služila je kao referentni standard.

Rezultati: Dijagnostička preciznost MRI u kvalitativnoj proceni kompletnog tumorskog odgovora na neoadjuvantnu hemioradioterapiju, u kvalitativnoj proceni sniženja tumorskog gradusa nakon neoadjuvantne CRT u odnosu na pre-CRT T gradus (*T-downstaging*) i u kvalitativnoj proceni tumorske zahvaćenosti cirkumferentne resekcione margine povećana je kada je u analizu uključen difuzioni imidžing, što je manifestovano porastom vrednosti svih parametara dijagnostičke preciznosti (za procenu kompletnog tumorskog odgovora na CRT - Sn 60%, Sp 96%, PPV 75%, NPV 93%, Acc 90%; za procenu sniženja tumorskog gradusa nakon CRT - Sn 96%, Sp 74%, PPV 68%, NPV 97%, Acc 82%; za procenu zahvaćenosti CRM - Sn 79%, Sp 92%, PPV 73%, NPV 94%, Acc 89%).

U kvantitativnoj proceni tumorskog odgovora na neoadjuvantnu hemioradioterapiju, sva pre-CRT merenja rezultirala su vrednostima AUC oko 0.6 za procenu kompletnog tumorskog odgovora (AUC=0.604 za 3ROI metod, AUC=0.587 za SS method i AUC=0.642 za WTV metod), koje se nisu statistički razlikovale međusobno ($p=0.344-0.769$), slično, kao i za razlikovanje tumora sa parcijalnim i lošim odgovorom na CRT (AUC=0.523 za 3ROI metod, AUC=0.530 za SS method i AUC=0.526 za WTV metod; $p=0.964-0.675$).

U proceni kompletnog tumorskog odgovora na CRT baziranom na post-CRT ADC merenjima, SS i WTV metodi pokazali su sličnu pouzdanost ($p=0.692$) i bili su značajno pouzdaniji u odnosu na 3ROI metod ($p=0.014$ i $p=0.001$); AUC vrednosti za post-CRT ADC merenja iznosile su 0.737 za 3ROI metod, 0.872 za SS metod i 0.885 za WTV metod.

Svi primenjeni ROI merni metodi bili su pouzdani u razlikovanju kompletnog od nekompletnog tumorskog odgovora na CRT baziranom na merenjima vrednosti

promene ADC, i numeričke i procentne (za 3ROI, SS i WTV metode, AUC=0.760, 0.894 i 0.904 za numeričke vrednosti promene ADC i AUC=0.745, 0.880 i 0.880 za procentne vrednosti promene ADC); ipak, SS i WTV metodi bili su podjednako pouzdani ($p=0.756$ i $p=1$, za numeričke i procentne vrednosti promene ADC) i značajno pouzdaniji u odnosu na 3ROI metod ($p=0.018$ i $p=0.007$, za numeričke vrednosti promene ADC; $p=0.022$ i $p=0.018$, za procentne vrednosti promene ADC).

Post-CRT merenja rezultirala su relativno visokim AUC vrednostima za sve primenjene ROI merne metode za diferencijaciju tumora sa parcijalnim i lošim odgovorom na CRT (AUC=0.746 za 3ROI metod, AUC=0.864 za SS metod i AUC=0.857 za WTV metod), kao i merenja numeričke i procentne promene vrednosti ADC (AUC=0.726 i 0.701 za 3ROI metod, AUC=0.842 i 0,833 za SS method i AUC=0.827 za WTV metod), a između primenjenih ROI metoda nije uočena značajna razika (za post-CRT ADC merenja $p=0.073$ -0.874, za merenja numeričke promene vrednosti ADC $p=0.105$ -0.794, za merenja procentne promene vrednosti ADC $p=0.056$ -0.904), iako su SS i WTV metod pokazali više vrednosti parametara dijagnostičke preciznosti.

U proceni kompletnog tumorskog odgovora baziranoj na post-CRT ADC merenjima, svi metodi pokazali su sličnu apsolutnu dijagnostičku tačnost: 3ROI metod i WTV metod po 77% (za granične vrednosti od $1.12 \times 10^{-3} \text{ mm}^2/\text{sec}$ i $1.30 \times 10^{-3} \text{ mm}^2/\text{sec}$), a SS metod 79% (za graničnu vrednost od $1.21 \times 10^{-3} \text{ mm}^2/\text{sec}$).

U pogledu procene kompletnog tumorskog odgovora na primenjenu neoadjuvantnu terapiju baziranoj na merenjima promene ADC vrednosti, SS i WTV metodi pokazali su se znatno pouzdanijim u odnosu na 3ROI metod; apsolutna dijagnostička tačnost za numeričke vrednosti promene ADC iznosila je 84% i 86% vs. 61%, za granične vrednosti od +0.37, +0.45 i $+0.28 \times 10^{-3} \text{ mm}^2/\text{sec}$; apsolutna dijagnostička tačnost za procentne vrednosti promene ADC iznosila je 74% i 84% vs. 58%, za granične vrednosti od +39%, +54% and +31%.

U proceni razlike između tumora sa parcijalnim i lošim odgovorom na neoadjuvantnu terapiju, najviša dijagnostička preciznost postignuta je SS metodom u merenju post-CRT

ADC vrednosti (AUC 0,864, Acc 83%, Sn 82%, Sp 84%, PPV 90%, NPV 73%, za graničnu vrednost od $1.06 \times 10^{-3} \text{ mm}^2/\text{sec}$).

Zaključak: Kombinacija metoda magnetne rezonance i difuzionog imidžinga predstavlja pouzdan dijagnostički modalitet za procenu odgovora karcinoma rektuma na neoadjuvantnu hemioradioterapiju. Primena difuzionog imidžinga povećava dijagnostičku preciznost magnetne rezonance u proceni odgovora na neoadjuvantnu hemioradioterapiju kod bolesnika sa lokalno uznapredovalim karcinomom rektuma preciznijom procenom stepena odgovora na terapiju i tumorske zahvaćenosti cirkumferentne resekcione margine nakon hemioradioterapije.

Prema našim saznanjima, ovo je prva studija koja upoređuje tri različita ROI merna metoda ADC merenja u proceni tumorskog odgovora karcinoma rektuma na neoadjuvantnu hemioradioterapiju. Ova studija pokazala je da primenjeni ROI metod značajno utiče na rezultate ADC merenja; metodi ADC merenja kod kojih se u merenje uključuje veća merna površina pouzdanje predviđaju stepen tumorskog odgovora na terapiju. Merenja vrednosti promene ADC uzrokovane primenjenom terapijom mogu da imaju značajnu dijagnostičku vrednost u proceni kompletnog tumorskog odgovora; najviša dijagnostička preciznost postignuta je analiziranjem kompletnog tumorskog volumena i procentnih vrednosti promene ADC. Procentne vrednosti promene ADC, bez obzira na primenjeni metod merenja, i post-CRT ADC vrednosti i numeričke vrednosti promene ADC merene SS i WTV metodima pokazale su odličnu dijagnostičku preciznost u otkrivanju bolesnika sa nekompletnim odgovorom na neoadjuvantnu hemioradioterapiju kod kojih je hirurški tretman najbolja terapijska opcija.

Ključne reči: karcinom rektuma, neoadjuvantna hemioradioterapija, MRI, DWI, ADC, procena odgovora na terapiju

Naučna oblast: Medicina

Uža naučna oblast: Radiologija

Magnetic resonance imaging and diffusion-weighted imaging in rectal cancer response evaluation to neoadjuvant chemoradiotherapy

Ivana Blažić

SUMMARY

Objective: Neoadjuvant long course combined chemoradiotherapy (CRT), as a first step of a standard treatment for patients with locally advanced rectal cancer, aims to induce tumor downsizing and downstaging before surgery, and in combination with total mesorectal excision, the standard surgical option for rectal cancer, leads to decrease of local recurrence rates and increase of survival in patients with rectal cancer. The main purpose of this study was to assess diagnostic accuracy of magnetic resonance imaging and diffusion-weighted imaging in response evaluation of rectal cancer to neoadjuvant therapy and in prediction of tumor clearance from circumferential resection margin and to estimate diagnostic accuracy of diffusion-weighted imaging in quantitative assessment of tumor response to neoadjuvant therapy.

Methodology: This retrospective clinical study analyzed 62 patients with locally advanced rectal cancer treated with neoadjuvant chemoradiotherapy. In all patients pretreatment MRI and posttreatment MRI (6 to 8 weeks after completion of neoadjuvant therapy) were performed for assessment tumor stage before and after CRT and for estimation tumor response to therapy. The study was conducted at the Center for radiology and magnetic resonance imaging of Clinical Centre of Serbia from January 2010 to June 2013. Histopathological analysis was performed at the Department for histopathology (Department for Digestive Pathology). The study was approved by the Ethics Committee of Medical Faculty University of Belgrade. Pre- and post-CRT MRI were performed on the same way in order to stage and restage rectal cancer after CRT, to estimate tumor clearance from mesorectal fascia after neoadjuvant chemoradiotherapy and to evaluate tumor response to applied therapy qualitatively and quantitatively by methods of magnetic resonance imaging and diffusion-weighted imaging, by qualitative

analysis MR and DWI images and by measuring tumor ADC values before and after CRT with three different ROI positioning methods. Histopathological analysis of rectal specimens with assessment of tumor regression grade (TRG) according to *Mandard* served as standard of reference.

Results: Diagnostic accuracy of MRI in qualitative assessment of complete tumor response to neoadjuvant chemoradiotherapy, in qualitative estimation of tumor downstaging after neoadjuvant CRT and in qualitative assessment of tumor clearance from circumferential resection margin was improved when DWI was included in the analysis, which was manifested by increase of all parameters of diagnostic accuracy (for assessment of complete tumor response - Sn 60%, Sp 96%, PPV 75%, NPV 93%, Acc 90%; for estimation of tumor downstaging after CRT - Sn 96%, Sp 74%, PPV 68%, NPV 97%, Acc 82%; for assessment of tumor clearance from CRM - Sn 79%, Sp 92%, PPV 73%, NPV 94%, Acc 89%).

In quantitative assessment of tumor response to neoadjuvant CRT, all pretreatment measurements resulted in AUCs with values of around 0.6 for complete tumor response (AUC=0.604 for 3ROIs method, AUC=0.587 for single-slice method and AUC=0.642 for WTV method), which were not significantly different from each other ($p=0.344-0.769$), similar as for differentiation of tumors with partial and poor response to CRT (AUC=0.523 for 3ROIs method, AUC=0.530 for single-slice method and AUC=0.526 for WTV method; $p=0.964-0.675$).

The post-treatment measurements showed similar accuracy which resulted in AUCs of 0.737 for the 3ROIs method, 0.872 for the single-slice method and 0.885 for the WTV method. In the assessment of complete tumor response based on post-CRT measurements of ADC values, the single-slice and WTV methods had similar accuracy ($p=0.692$) and were significantly more accurate than the 3ROIs method ($p=0.014$ and $p=0.001$, respectively).

All ROI positioning methods were accurate in discriminating complete from non-complete tumor response based on measurements of ADC change, both numeric and

percent (for the 3ROIs, SS and WTV methods, AUCs were 0.760, 0.894, and 0.904 for numeric values of ADC change and 0.745, 0.880, and 0.880 for percent ADC change, respectively). However, the single-slice and WTV methods were equally accurate ($p=0.756$ and $p=1$, for numeric and percent values, respectively) and significantly better than the 3ROIs method ($p=0.018$ and $p=0.007$, respectively, for numeric ADC change; $p=0.022$ and $p=0.018$, respectively, for percent ADC change).

For all ROI methods post-CRT measurements resulted in relatively high AUC values for differentiation of tumors with partial and poor response to CRT (AUC=0.746 for 3ROIs method, AUC=0.864 for single-slice method and AUC=0.857 for WTV method), as well as for measurements of numeric and percent ADC change (AUC=0.726 for 3ROIs method, AUC=0.701 for single-slice method and AUC=0.827 for WTV method; $p=0.964-0.675$), with no statistical significant difference between applied ROI methods (for post-CRT ADC measurements $p=0.073-0.874$, for measurements of numeric ADC change $p=0.105-0.794$, for measurements of percent ADC change ADC $p=0.056-0.904$); however, single slice and WTV method showed higher values of diagnostic accuracy parameters.

In determining complete tumor response based on post-treatment ADC measurements, all methods showed similar accuracy: the 3ROIs and WTV methods both had accuracy of 77% (at cut-off values of $1.12 \times 10^{-3} \text{ mm}^2/\text{sec}$ and $1.30 \times 10^{-3} \text{ mm}^2/\text{sec}$, respectively) and the single-slice method had accuracy of 79% (with a cut-off value of $1.21 \times 10^{-3} \text{ mm}^2/\text{sec}$).

In determining complete tumor response based on measurements of ADC change, the single-slice and WTV methods had substantially higher accuracy than the 3ROIs method; accuracy levels for numeric ADC change were 84% and 86% versus 61%, with cut-off values of +0.37, +0.45 and $+0.28 \times 10^{-3} \text{ mm}^2/\text{sec}$, respectively; for percent ADC change, accuracy levels were 74% and 84% versus 58%, with cut-off values set at increases of +39%, +54% and +31%, respectively.

In differentiation between tumors with partial and with poor response to neoadjuvant therapy, the highest diagnostic accuracy was reached with single slice method based on

post-CRT ADC (AUC 0,864, accuracy 83%, sensitivity 82%, specificity 84%, PPV 90%, NPV 73%, at cut-off value of $1.06 \times 10^{-3} \text{ mm}^2/\text{sec}$).

Conclusion: Combination of MRI and DWI is reliably diagnostic modality for assessment of rectal cancer response to neoadjuvant chemoradiotherapy. Diffusion weighted imaging showed added value in diagnostic accuracy of magnetic resonance imaging in response evaluation to neoadjuvant chemoradiotherapy in patients with locally advanced rectal cancer by more precise estimation of level of tumor response to therapy and tumor clearance from circumferential resection margin after chemoradiotherapy.

To our knowledge, ours is the first study comparing three different methods of ROI positioning for DWI MRI ADC measurement in determining rectal cancer response to neoadjuvant CRT. This study showed that ROI method applied affects substantially ADC measurement results; our results indicate that measurements covering all tumor parts, including areas of necrosis and fibrosis, result in more accurate prediction of tumor response to therapy than do measurements that include only viable tumor regions.

Measurements of ADC value change induced by neoadjuvant therapy may have considerable diagnostic value in estimation of complete tumor response; diagnostic accuracy for prediction of CR was the highest based on measurements of percent ADC change and whole tumor volume. Measurements of percent ADC change, regardless of ROI positioning method, and post-CRT ADC and numeric ADC change measured with single slice and WTV methods showed excellent accuracy in selection of patients with incomplete response to neoadjuvant chemioradiotherapy in whom surgical treatment is the optimal treatment option.

Key words: rectal cancer, neoadjuvant chemoradiotherapy, MRI, DWI, ADC, response evaluation

Academic expertise: Medicine

Major in: Radiology

SADRŽAJ

1. UVOD	1
1.1 MR anatomija rektuma i perirektalnog prostora	5
1.2. Histološki tipovi tumora rektuma i patohistološka analiza rektalnih preparata	11
1.2.1 <i>Histološki tipovi tumora rektuma</i>	11
1.2.2 <i>Patohistološka analiza rektalnih preparata</i>	11
1.3. Neoadjuvantna hemioradioterapija kod bolesnika sa lokalno uznapredovalim karcinomom rektuma.....	16
1.4. Aktuelne terapijske strategije u tretmanu bolesnika sa karcinomom rektuma	20
1.5. Tehnika pregleda i MRI protokol za karcinom rektuma.....	23
1.5.1. <i>Tehnika MR pregleda rektuma</i>	23
1.5.2. <i>MRI protokol za kacinom rektuma</i>	23
1.6. Difuzioni imidžing i ADC merenja u proceni tumorskog odgovora na terapiju	32
1.7. Određivanje stadijuma karcinoma rektuma	35
1.7.1. <i>Određivanje lokalnog stadijuma karcinoma rektuma</i>	39
1.7.2. <i>Cirkumferentna resekciona margina</i>	46
1.7.3. <i>Detekcija metastaza u limfnim nodusima</i>	50
1.8. MRI nakon hemioradioterapije	57
1.9. Postoperativni MRI.....	61
2.0. CILJEVI RADA.....	65
3.0. MATERIJAL I METODE.....	66
3.1. Bolesnici	66
3.2. Kriterijumi za uključivanje u studiju	66
3.3. Kriterijumi za isključivanje iz studije	67

3.4. Tehnika MR pregleda i akvizioni parametri	68
3.5. Analiza MRI i DWI slika	69
3.6. Kvalitativna i kvantitavna procena tumorskog odgovora na neoadjuvantnu hemioradioterapiju	71
3.7. Merenja ADC vrednosti – ROI merni metodi	73
3.8. Kvalitativna procena tumorske infiltracije cirkumferentne resekcione margine	76
3.9. Histopatološka analiza rektalnih preparata	77
3.10. Statistička analiza	78
4. REZULTATI	80
4.1. Karakteristike bolesnika i tretmana	80
4.2. Histopatološki nalazi	80
4.3. Dijagnostička preciznost magnetne rezonance i difuzionog imidžinga u kvalitativnoj proceni tumorskog odgovora na neoadjuvantnu hemioradioterapiju metodom magnetne rezonance i difuzionog imidžinga	81
4.4. Dijagnostička preciznost magnetne rezonance i difuzionog imidžinga u kvantitativnoj proceni stepena odgovora karcinoma rektuma na neoadjuvantnu hemioradioterapiju	82
4.4.1. <i>Uticaj različitih ROI mernih metoda na rezultate ADC merenja</i>	82
4.4.2. <i>Dijagnostička preciznost različitih ROI mernih metoda u proceni tumorskog odgovora na CRT</i>	84
4.5. Dijagnostička preciznost magnetne rezonance i difuzionog imidžinga u kvalitativnoj proceni tumorske infiltracije cirkumferentne resekcione margine nakon neoadjuvantne hemioradioterapije	93
5. DISKUSIJA	95
6. ZAKLJUČAK	106
7. LITERATURA	110

1. UVOD

Kolorektalni karcinom predstavlja treći vodeći uzrok oboljevanja u svetu, iza karcinoma pluća i karcinoma dojke (1). Procenjuje se da godišnje od karcinoma debelog creva oboli oko 1,2 miliona ljudi, što čini skoro 10% svih obolelih od malignih bolesti (2). Karcinom rektuma predstavlja približno jednu trećinu svih kolorektalnih karcinoma (3).

Bolesnici sa karcinomom rektuma ranije su tretirani hirurškim zahvatom koji je podrazumevao uklanjanje tumora i kompletnog završnog dela debelog creva abdominoperinealnim pristupom sa formiranjem kolostome. Savremeni terapijski pristup u tretmanu karcinoma rektuma podrazumeva hiruršku metodu koja se naziva totalna mezorektalna ekscizija (TME) i kojom se uklanja deo rektuma sa tumorom i okolno masno tkivo sa limfnim žlezdama, nakon čega se rekonstruiše kontinuitet debelog creva. Uvođenje totalne mezorektalne ekscizije dovelo je do presudnog napretka u tretmanu karcinoma rektuma, čime je značajno poboljšana prognoza kod bolesnika sa karcinomom srednje i donje trećine rektuma (4). Iz istog razloga došlo je i do znatnog smanjenja broja abdominoperinealnih operacija koje su za posledicu često imale inkontinenciju (5). Sledeći pomak napravljen je prelaskom sa adjuvantne na neoadjuvantnu hemioradioterapiju (CRT) (6). I jedno i drugo značajno su promenili stope lokalnog recidiva i preživljavanja. Da bi se postigla što veća tačnost u određivanju stadijuma karcinoma rektuma i da bi se odredila adekvatna individualna terapijska strategija, od suštinskog značaja je multidisciplinarni timski pristup hirurga, radiologa, patologa i onkologa (7). Kod multidisciplinarnog tretmana karcinoma rektuma neophodna je adekvatna selekcija bolesnika sa različitim rizikom od lokalnog recidiva, jer se terapijski pristup za svakog bolesnika prilagođava individualnom riziku.

Savremena tehnološka unapređenja u oblasti magnetne rezonance, pre svega razvoj moćnih gradijentnih sistema i površinskih zavojnica visoke rezolucije, učinili su da MRI (*magnetic resonance imaging*) postane superioran radiološki modalitet za evaluaciju karcinoma rektuma (8). Osnovna prednost MRI nije samo u egzaktnoj proceni

tumorskog stadijuma karcinoma rektuma, već i u superiornom prikazu mezorektalne fascije i u preciznoj evaluaciji odnosa tumora sa fascijom i tumorske infiltracije resekcione margine i okolnih organa (9). MRI je preuzeo vodeću ulogu u proceni resektabilnosti tumora i selektovanju bolesnika za različite vidove terapije (5). Takođe, zbog superiorne mekotkivne kontrastne rezolucije, MRI se smatra najadekvatnijom tehnikom za dijagnostiku rekurentnog karcinoma rektuma (10).

Dijagnostički modaliteti koji se koriste u određivanju lokalnog stadijuma tumora rektuma su: endorektalni ultrazvuk (EUS), kompjuterizovana tomografija (CT) i magnetna rezonanca (MR) (11, 12).

Endorektalni ultrazvuk je najstarija i najšire primenjivana tehnika za određivanje lokalnog tumorskog stadijuma karcinoma rektuma. EUS ima mogućnost da jasno diferencira anatomske slojeve zida creva i intramuralnu tumorsku infiltraciju i predstavlja najpouzdaniju metodu za razlikovanje ranih karcinoma rektuma, odnosno tumora T1 stadijuma od T2 stadijuma (13, 14). Nedostaci ove metode su nemogućnost pregleda visokih i stenozirajućih tumora, zavisna je od iskustva ehosonografiste, a zbog malog polja i dubine skeniranja ima ograničene mogućnosti u detekciji ektramuralne propagacije tumora i udaljenosti lateralne konture tumora u odnosu na mezorektalnu fasciju (12-15).

Konvencionalne CT tehnike nisu u stanju da detektuju pojedine slojeve zida creva i da utvrde postojanje infiltracije okolnih struktura u karlici, prevashodno zbog slabe kontrastne rezolucije koju ova metoda pruža u maloj karlici (12). Međutim, nove generacije multidetektorskih CT uređaja sa mogućnošću multiplanarne rekonstrukcije i odličnom kontrastnom i prostornom rezolucijom pokazale su znatno bolje rezultate u određivanju tumorskog i nodalnog stadijuma karcinoma rektuma (16). Generalno, prednost CT pregleda je pre svega u mogućnosti da se jednim pregledom obuhvate i abdomen i karlica i time omogući evaluacija jetre, gde je hematogeno metastaziranje karcinoma rektuma najverovatnije, kao i ostalih abdominalnih i karličnih struktura (12).

Magnetna rezonanca predstavlja najsavremeniju imidžing tehniku za određivanje stadijuma lokalno uznapredovalih tumora rektuma jer omogućava preciznu evaluaciju zida rektuma i detaljan prikaz okolnih anatomskih struktura (12, 16, 17). Takođe, MRI obezbeđuje izuzetan prikaz mezorektalne fascije i njenog odnosa sa tumorskom marginom. Primena MRI u određivanju lokalnog stadijuma karcinoma rektuma zasniva se na visokoj prostornoj i kontrastnoj rezoluciji koju ova dijagnostička metoda pruža (12, 16-19).

Aktuelna ograničenja magnetne rezonance u dijagnostičkoj evaluaciji bolesnika sa karcinomom rektuma su detekcija metastaza u limfnim nodusima, interpretacija postiradijacione fibroze, odnosno otkrivanje sitnih tumorskih zona u fibroznom tkivu, i dijagnoza rekurentnog tumora u inicijalnoj fazi (12, 20-26). Navedena ograničenja mogla bi biti prevaziđena novijim MR tehnikama kao što su perfuzioni (*perfusion-weighted imaging* – PWI) i difuzioni imidžing (*diffusion-weighted imaging* – DWI), MR spektroskopija (*magnetic resonance spectroscopy* – MRS) i molekularni MRI, kao i upotrebom novih tkivno-specifičnih kontrastnih sredstava (25, 27-30).

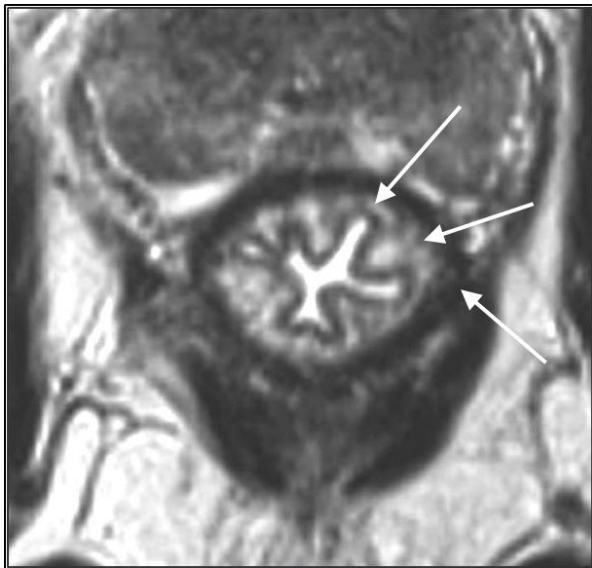
Difuzioni imidžing obezbeđuje jedinstvene kvantitativne informacije koje se odnose na celularnost tkiva bez potrebe davanja egzogenih kontrastnih agenasa (31). Inicijalno je upotreba difuzionog imidžinga bila ograničena samo na oblast neuroradiologije, ali je skorašnji napredak u razvoju MR tehnika omogućio ekstrakranijalnu primenu difuzionog imidžinga, kao i difuzioni imidžing celog tela, što je omogućilo čitav spektar novih mogućnosti za neinvazivno otkrivanje i funkcionalnu analizu tumora (32, 33). U poslednje vreme rađene su studije koje su ispitivale dijagnostičku vrednost difuzionog imidžinga kod bolesnika sa karcinomom rektuma za detekciju i karakterizaciju tumora i metastatskih limfnih nodusa, ali su mnoge pokazale oprečne rezultate, te su mnoga pitanja u pogledu dijagnostičke preciznosti difuzionog imidžinga ostala otvorena, naročito u pogledu otkrivanja rezidualnog tumora u okviru zona fibroznog ožiljnog tkiva nakon neoadjuvantne hemioradioterapije i procene tumorske zahvaćenosti mezorektalnih limfnih nodusa (20, 21, 23-25, 33).

Cilj ove doktorske disertacije je da odredi dijagnostičku vrednost difuzionog imidžinga u proceni tumorskog odgovora na neoadjuvantnu hemioradioterapiju, u selekciji bolesnika sa različitim stepenom odgovora na primenjenu terapiju i u proceni tumorske zahvaćenosti cirkumferentne resekcione margine nakon neoadjuvantne hemioradioterapije, zarad ostvarivanja mogućnosti da se svakom bolesniku ponudi najmanje invazivan, ali siguran i delotvoran tretman baziran na njegovom ličnom profilu rizika za nastanak lokalnog recidiva.

1.1. MR ANATOMIJA REKTUMA I PERIREKTALNOG PROSTORA

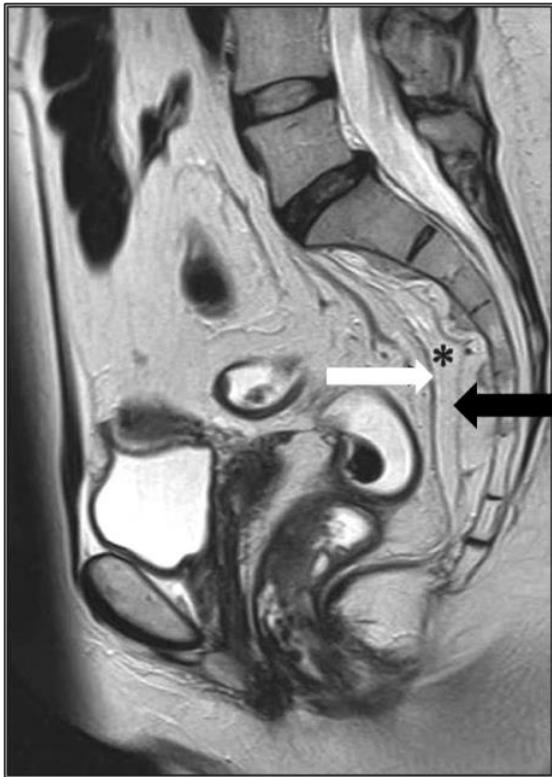Rektum je završni deo debelog creva smešten između sigmoidnog dela kolona i analnog kanala. Anatomska granica rektuma je proksimalno u nivou trećeg sakralnog pršljena, dok distalnu granicu gradi zupčasta linija. Proksimalna hirurška granica rektuma je u nivou sakralnog promontorijuma, a distalnu granicu čini mišićni anorektalni prsten. Rektum je dug 15-20 cm i deli se na tri segmenta: proksimalni, srednji i distalni, sa granicama na 12, odnosno 6 cm, mereno od anokutane linije.

Zid rektuma sastavljen je od mukoze, submukoze i *muscularis propriae*. *Lamina muskularis propria* sastoji se od unutrašnjeg cirkularnog i spoljašnjeg longitudinalnog sloja koji se spaja sa vlaknima *musculosa puborektalis* u nivou anorektalnog prstena. Lumen rektuma okružen je mukozom koja se na T2w sekvenci prikazuje u vidu tanke hipointenzne linije, oko nje je submukoza u vidu deblje zone višeg intenziteta signala, dok lamina muscularis propria formira spoljašnju hipointenznu konturu (34) [slika 1].



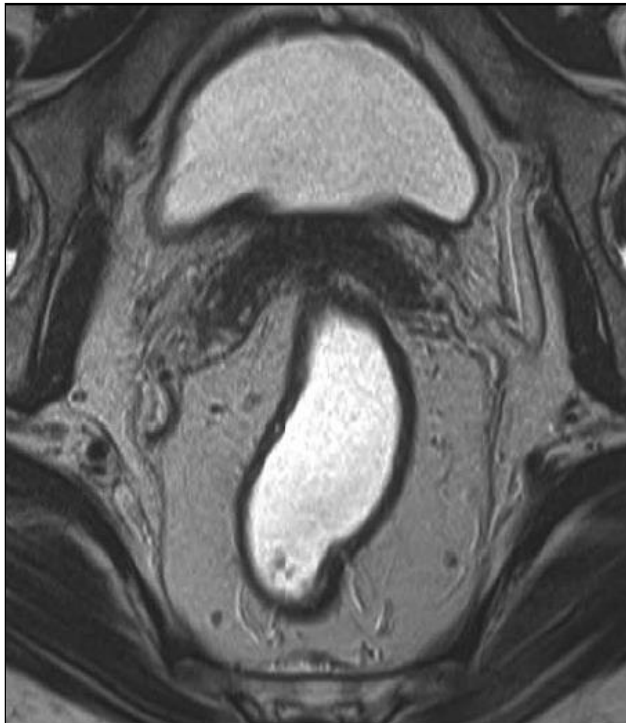
Slika 1. Aksijalni T2w prikaz slojeva zida rektuma – lumen rektuma okružen je mukozom u vidu tanke hipointenzne linije, oko nje je hiperintenzni submukozni sloj, dok spoljašnju hipointenznu konturu formira *lamina muscularis propria* (Arnd-Oliver Schäfer, Mathias Langer. MRI of Rectal Cancer: Clinical Atlas. Springer 2009; 1 edition).

Karlica je obložena endopelvičnom fascijom koja se sastoji od dve komponente – visceralne (*fascia propria recti* ili mezorektalna fascija) koja okružuje rektum i parijetalne (presakralna fascija) koja pokriva sakrum. Parijetalna fascija je izointenzna sa intenzitetom signala mišića i često se ne prikazuje kao izdvojena struktura, osim anterolateralno, gde formira tanak sloj koji prekriva *musculus obturator internus*. Presakralna fascija se najbolje uočava na sagitalnom prikazu u vidu strukture niskog intenziteta signala koja prekriva presakralne krvne sudove (34) [slika 2]. U nivou četvrtog sakralnog pršljena visceralna i parijetalna fascija se spajaju i formiraju rektosakralnu fasciju (*Waldeyer-ova fascija*).



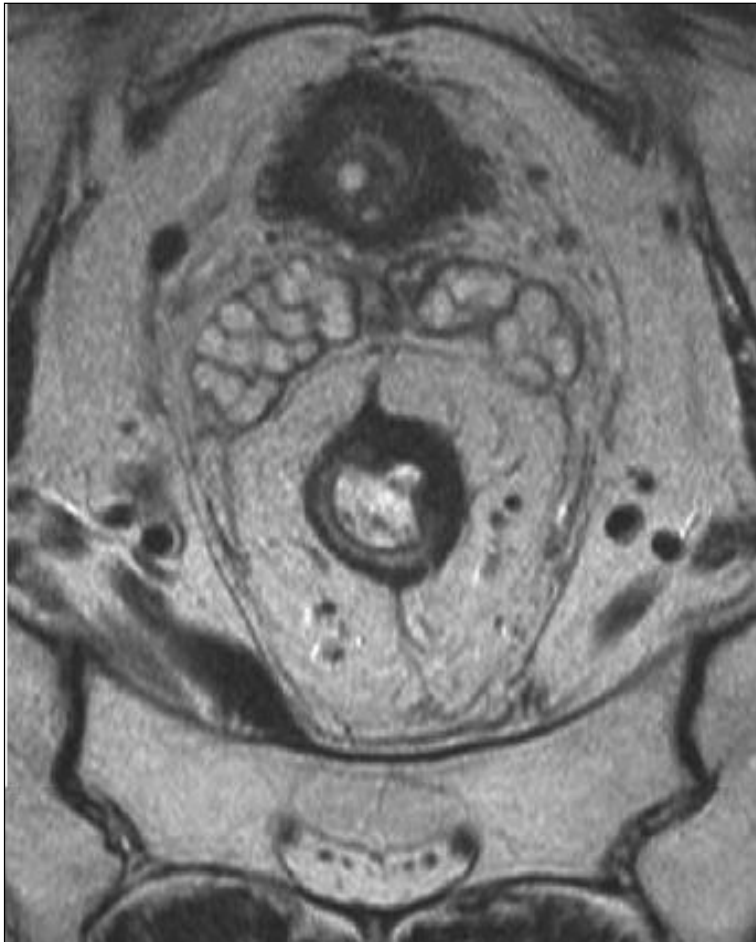
Slika 2. Endopelvična fascija. Sagitalni T2-w prikaz mezorektane fascije (bela strelica) i presakralne fascije (crna strelica) u vidu strukture niskog intenziteta signala koja prekriva presakralne krvne sudove.

Mezorektum je deo mezenterijuma koji okružuje rektum i prostire se od nivoa peritonealne refleksije do puborektalne mišićne omče. Sadrži masno tkivo pregrađeno tankim fibroznim septama, krvne i limfne sudove i limfne noduse i pokazuje visok intenzitet signala na T2w sekvenci. Okružen je tankom fibroznom opnom – mezorektalnom fascijom koja održava integritet mezorektuma i predstavlja prirodnu barijeru širenju tumora. Mezorektalna fascija se prikazuje u vidu tanke hipointenzne linije koja okružuje mezorektalno masno tkivo visokog intenziteta signala [slika 3]. Kod TME, mezorektalna fascija predstavlja resekcionu marginu i važna je anatomska odrednica za dijagnostičku evaluaciju lokalne propagacije tumora (35, 36).



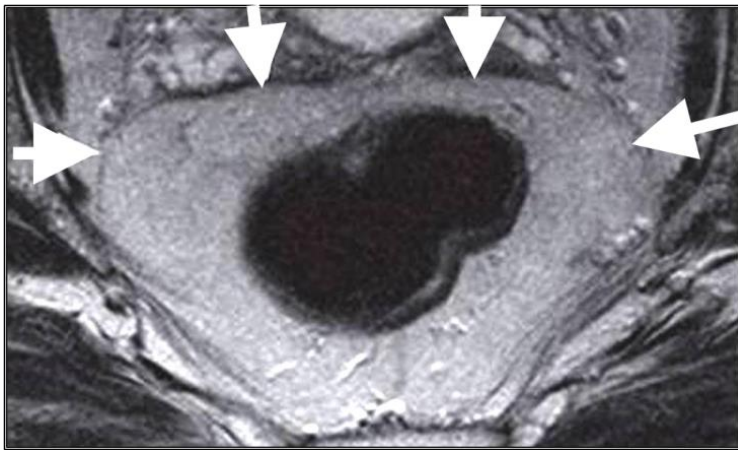
Slika 3. Mezorektum i mezorektalna fascija. Aksijalni T2w prikaz mezorektalnog masnog tkiva visokog intenziteta signala koje je okruženo mezorektalnom fascijom u vidu fine linearne strukture niskog intenziteta signala (Arnd-Oliver Schäfer, Mathias Langer. MRI of Rectal Cancer: Clinical Atlas. Springer 2009; 1 edition).

Proksimalni deo rektuma prekriven je tankim visceralnim peritoneumom anteriorno i lateralno do nivoa peritonealne refleksije, koja se prikazuje u vidu linearne strukture niskog intenziteta signala na T2w sekvenci, dok se na aksijalnim prikazima uočava karakterističan pripoj peritoneuma na prednji zid rektuma u obliku slova V – *seagull sign* (34, 37) [slika 4].



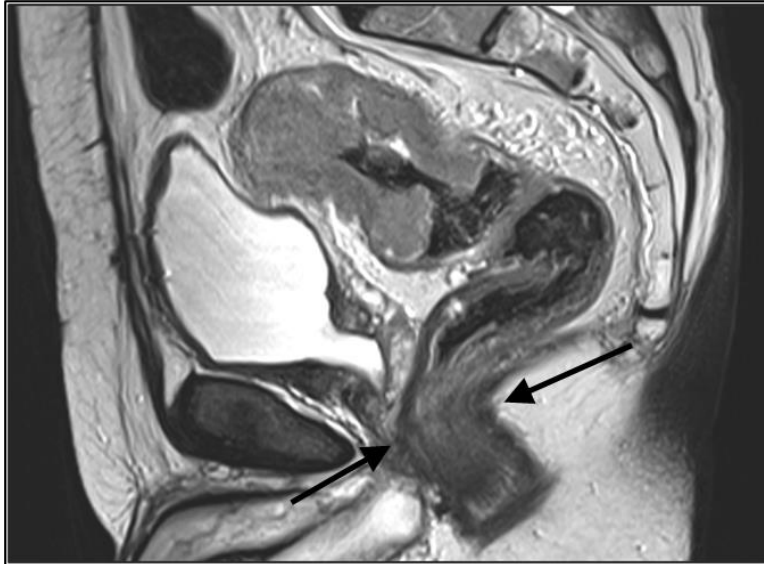
Slika 4. Peritonealna refleksija. Aksijalni T2w prikaz pripoja peritoneuma na prednji zid proksimalnog rektuma u obliku slova V– *seagull sign* (Arnd-Oliver Schäfer, Mathias Langer. MRI of Rectal Cancer: Clinical Atlas. Springer 2009; 1 edition).

Uz prednji zid distalnog dela rektuma postoji zadebljanje mezorektalne fascije nastalo embrionalnim srastanjem dva sloja fascije koje se naziva *Denonvillier-ova* fascija [slika 5]. *Denonvillier-ova* fascija prekriva prednju površinu mezorektuma u vidu hipointenzne linije koja se na sagitalnom prikazu može pratiti naviše do peritonealne refleksije. Ova fascija se lakše identifikuje kod muškaraca, jer je tankim slojem masnog tkiva odvojena od semenih kesica, a distalnije se fuzioniše sa fascijom na zadnjem zidu prostate (34-36).

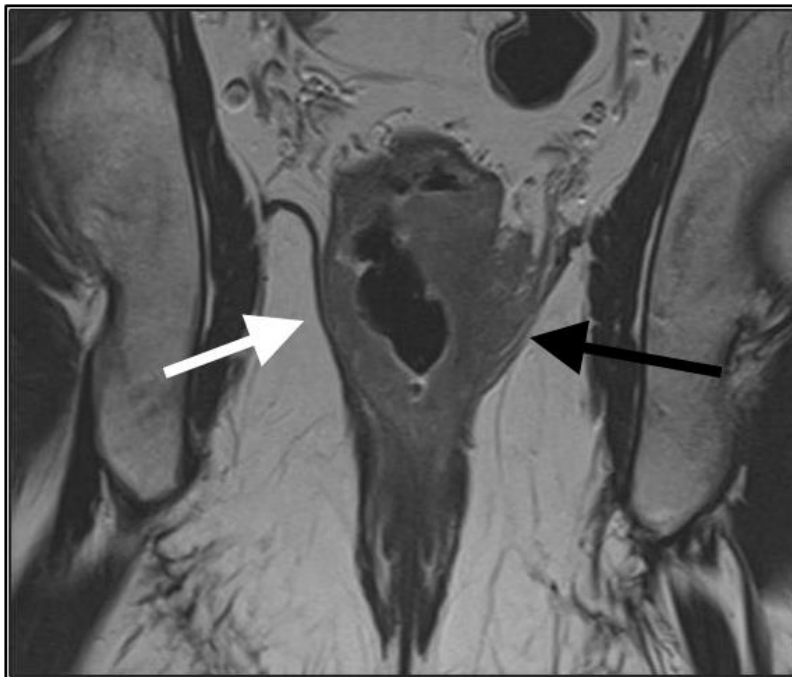


Slika 5. *Denonvillier-ova* fascija - zadebljanje mezorektalne fascije koje prekriva prednji aspekt distalnog mezorektuma u vidu hipointenzne linearne strukture.

Deo mišićnih vlakana *m. levator ani* koja čine puborektalni mišić obrazuju puborektalnu mišićnu omču koja obuhvata distalni deo rektuma i formira angulaciju rektuma prema napred – na tom nivou nalazi se anorektalni prelaz [slika 6]. Definisane donje granice rektuma važno je zbog merenja udaljenosti distalne konture tumora od mišića levatora, što je od posebnog značaja za planiranje hirurškog zahvata (38) [slika 7].



Slika 6. Anorektalni prelaz sa angulacijom rektuma prema napred u regiji puborektalne mišićne omče (strelice).



Slika 7. Tumor distalnog rektuma koji infiltriše levi *musculus levator ani* (crna strelica). Desni levatorni mišić nije infiltrisan (bela strelica).

1.2. HISTOLOŠKI TIPOVI TUMORA REKTUMA I PATOHISTOLOŠKA ANALIZA REKTALNIH PREPARATA

1.2.1. Histološki tipovi tumora rektuma

Prema histološkim karakteristikama, tumori rektuma dele se na adenokarcinome, karcinoide, limfome, gastrointestinalne stromalne tumore (GIST), melanome, planocelularne karcinome i ostale tumore rektuma. Adenokarcinomi čine dominantnu većinu svih tumora rektuma (95-97%). Histološki tip tumora rektuma, odnosno histološki podtip karcinoma rektuma, predstavlja jedan od faktora u proceni prognoze tumora rektuma (39, 40). Iako je od samog histološkog tipa značajniji stepen histološkog maligniteta, odnosno histološki gradus, neki histološki tipovi ukazuju na nepovoljnu prognozu, kao što su nediferentovani (anaplastični) karcinom, *signet-ring cell type* karcinom i sitnoćelijski karcinom (*small cell type*). Prisustvo mucinozne ili neuroendokrine karcinomske diferencijacije dodatno pogoršava prognozu bolesnika sa karcinomom rektuma. Sa druge strane, medularni tip karcinoma ukazuje na relativno povoljnu prognozu (40).

1.2.2. Patohistološka analiza rektalnih preparata

Patohistološka analiza rektalnih resekata ranije je podrazumevala određivanje lokalizacije i veličine tumora, histološkog tipa i stepena maligniteta, utvrđivanje zahvaćenosti susednih tkiva tumorom, maligne infiltracije limfnih nodusa i zahvaćenosti proksimalne i distalne transseksijske linije. Savremeni onkološki pristup proširio je spektar patohistoloških parametara koji se tumače pri pregledu karcinoma rektuma i doneo nove kriterijume i pojmove u patohistološku analizu, što se prvenstveno odnosi na procenu prognoze bolesti, odnosno verovatnoće preživljavanja, kao i na prediktivnu vrednost, odnosno stepen odgovora na terapiju (41). Najvažnije novine u savremenom patološkom ispitivanju karcinoma rektuma odnose se na makroskopsku procenu

rektalnog preparata, merenje udaljenosti tumora od cirkumferentne resekcione margine, milimetarsko merenje dubine ekstramuralne propagacije, utvrđivanje postojanja mikrometastatskog širenja i satelitskih tumorskih depozita i vaskularne i perineuralne invazije u peritumorskoj zoni, kao i na određivanje stepena tumorske regresije posle neoadjuvantne terapije (42). Regresioni gradus, odnosno stepen odgovora na primenjenu neoadjuvantnu terapiju, smatra se vrlo značajnim prognostičkim faktorom u savremenoj onkologiji. U patohistološke parametre značajne za prognozu karcinoma rektuma ubrajaju se i stepen histološkog maligniteta, zahvaćenost cirkumferentne resekcione margine, histološki tip tumora, tumorska granica i perineuralna invazija.

Procena makroskopskog kvaliteta resekcijskog materijala od strane patologa ostvaruje se makroskopskim određivanjem gradusa materijala (MG – *macroscopic grading*), uz procenu kvaliteta i količine ekstramuralnog masnog tkiva. Na taj način stepenuje se kvalitet hirurškog plana resekcije, koji je dobar ukoliko je mezorektalna fascija intaktna, a mezorektalno masno tkivo pravilno, simetrično i nepovređeno. Makroskopska patohistološka procena je posebno važna za ukupnu prognozu bolesti (43). Veličina tumora pri makroskopskom pregledu podrazumeva aksijalnu i transverzalnu dimenziju tumora, kao i dubinsku ili transmuralnu dimenziju. Nakon mikroskopskog pregleda, saopštava se i maksimalni dijametar tumora, čija vrednost prema nekim studijama nema prognostički značaj (44, 45).

Stepen histološkog maligniteta (histološki gradus, G) određuje se najčešće pomoću četvorostepenog sistema stepenovanja koji je baziran na procentu ispoljenosti jasne tubularne organizacije tumora. Tumori su tako podeljeni na dobro diferentovane (G-1), umereno diferentovane (G-2), slabo diferentovane (G-3) i nediferentovane (G-4), pri čemu se prva dva stepena smatraju nisko-malignim (*low grade*), a druga dva stepena visoko-malignim (*high grade*), u odnosu na to da li je udeo tubulo-glandularnih formacija u tumorskom tkivu veći ili manji od 50%.

Patohistološki određen stadijum tumorske bolesti obeležava se prefiksom „p“ (pTNM) i često je u disproporciji sa klinički određenim stadijumom bolesti (cTNM), zbog čega je stavljanje prefiksa u definitivni nalaz od izuzetnog značaja. U pogledu patohistološke analize nodalnog statusa, danas se insistira ne samo na zahvaćenosti, već i na ukupnom broju izolovanih limfnih nodusa, čak i onih koji su manji od 5 mm. Uz to, obaveza patologa je i da detaljno i sistematično pretraži sve limfne noduse i prijavi svaki suspektni tumorski depozit u njima veći od 1 mm. Izolacija limfnih nodusa i njihovo pretraživanje znatno je otežano kod postojanja promena uzrokovanih neoadjuvantnom radioterapijom. Nalaz od najmanje 12 limfnih nodusa neophodan je uslov za određivanje pN kategorije.

Rezidualni status (R) predstavlja važan patološki parametar u prognostičkom smislu. Makroskopski uočljivi ostaci tumora u operativnom području (R2 kategorija) jasan su pokazatelj rezidualnog tumora i šanse za ukupno izlječenje i veću dužinu preživljavanja su značajno niže. Postojanje mikroskopskih rezidua u blizini resekcionih linija predstavlja kategoriju R1, dok R0 kategorija podrazumeva sigurno isključenje kancerskih rezidua u zoni resekcionih linija. Linije resekcije proksimalne i distalne margine smatraju se zadovoljavajućim ukoliko iznose više od 5 cm za više graduse, odnosno više od 1 cm za tumore stadijuma T1 i T2. Za razliku od proksimalnih, distalnih i transsekcijskih margina, cirkumferentna resekciona margina predstavlja adventicijalnu mekotkivnu marginu. Određuje se utvrđivanjem milimetarske distance između najbližih tumorskih delova (kontinualnih, diskontinualnih i lokalno metastatskih – najbliže zahvaćenih limfnih nodusa, tumorskih depozita ili vaskularnih infiltrata) i mezorektalne fascije, odnosno resekcione linije koja se nalazi u njoj neposrednoj blizini. Prognostički lošom kategorijom smatra se distanca tumora od cirkumferentne resekcione margine koja iznosi od 0 do 1 mm (R1 kategorija, pozitivna cirkumferentna resekciona margina), kada se recidivi javljaju u 25% slučajeva, za razliku od 3% lokalnih recidiva kod R0 resekcije (negativna cirkumferentna resekciona margina) (46, 47).

Procena stepena tumorske regresije nakon neoadjuvantne terapije predstavlja važan deo histopatološkog pregleda, pošto histološka regresija tumora predstavlja prognostički faktor kod bolesnika sa karcinomom rektuma (6). Patolog utvrđuje relativne odnose rezidualne tumorske mase u odnosu na stepen indukovane fibroze, pri čemu je najvažnije ustanoviti da li u tumorom infiltrisanom i tretiranom području ima više ili manje od 50% tumorske mase u odnosu na fibrozno tkivo, odnosno, u nekim slučajevima, da li uopšte ima elemenata tumora. Postoji više aktuelnih sistema za gradiranje tumorske regresije (*tumor regression grade* – TRG – regresioni gradus), prema kojima se histopatološka regresija gastrointestinalnih karcinoma uglavnom klasifikuje u 5 grupa: kompletna regresija, izražena regresija, umerena regresija, minimalna regresija i bez regresije. Danas se najčešće koriste gradacioni sistemi po *Mandard-u* i *Dworak-u* (48, 49) [tabele 1. i 2.].

Za razliku od pTNM klasifikacije koja se primenjuje za tumore rektuma pre terapije, posle neoadjuvantne terapije koristi se ypTNM klasifikacija. Regresioni status (ypTNM) predstavlja novouspostavljeni stadijum tumorske bolesti (*restaging*) nakon primenjene neoadjuvantne hemioradioterapije. Jedan od češćih načina tumorske regresije je smanjenje volumena tumorske mase (*downsizing*), ali on ne posdrzumeva uvek i sniženje tumorskog stadijuma bolesti (T). Stvarno sniženje tumorskog stadijuma označava se terminom *downstaging*. Prema najnovijim istraživanjima, stadijum kompletne tumorske regresije sa R0 rezidualnim statusom nalazi se u do 24% preparata (20, 50), uz značajan procenat preparata sa skoro kompletnom regresijom do oko 15% (*near-complete regression*) (51).

Tabela 1. TRG (*tumor regression grade*) klasifikacija po *Mandard-u*.

<i>Mandard TRG system</i>	
TRG 1	Bez vijabilnih tumorskih ćelija; kompletan tumorski odgovor
TRG 2	Pojedinačne tumorske ćelije ili male grupe tumorskih ćelija
TRG 3	Rezidualni tumor okružen fibroznim tkivom
TGR 4	Fibrožno tkivo okruženo tumorskim tkivom
TRG 5	Ekstenzivan rezidualni tumor bez znakova fibroze

Tabela 2. TRG (*tumor regression grade*) klasifikacija po *Dworak-u*.

<i>Dworak TRG system</i>	
TRG 0	Bez tumorske regresije
TRG 1	Dominantna tumorska masa sa jasno uočljivim fibroznim promenama i/ili vaskulopatijom
TRG 2	Dominantne fibrozne promene sa nekoliko tumorskih ćelija ili ćelijskih grupa koje se lako uočavaju
TGR 3	Veoma retke tumorske ćelije koje se teško mikroskopski uočavaju unutar fibroznog tkiva sa ili bez mucinoznih nakupina
TRG 4	Bez tumorskih ćelija (totalna regresija)

1.3. NEOADJUVANTNA HEMIORADIOTERAPIJA KOD BOLESNIKA SA LOKALNO UZNAPREDOVALIM KARCIONOMOM REKTUMA

Neoadjuvantna (preoperativna) hemioradioterapija danas se smatra standardnim terapijskim modalitetom u lečenju lokalno uznapređovalog karcinoma rektuma. Preoperativna hemioradioterapija udružena je sa manjom akutnom toksičnošću, boljim tumorskim odgovorom i većom učestalošću sfinkter-prezervirajućih procedura u poređenju sa adjuvantnom (postoperativnom) hemioradioterapijom (6).

Ciljevi neoadjuvantne hemioradioterapije su da se omogući ili olakša totalna resekcija tumora, da se prevenira pojava recidiva i da se smanji verovatnoća pojave udaljenih metastaza. Neoadjuvantna terapija, kao prvi korak u standardnom tretmanu lokalno uznapređovalog karcinoma rektuma, dovodi do smanjenja veličine tumora i sniženja tumorskog stadijuma karcinoma rektuma (*downsizing* i *downstaging*) pre hirurškog pristupa i prevođenja jednog broja tumora iz inoperabilnog u operabilni stadijum, čime se omogućava resektabilnost tumora i povećava broj R0 resekcija i sfinkter-prezervirajućih operacija, što posledično dovodi do sniženja stope pojave lokalnog recidiva. Takođe, neoadjuvantni tretman smanjuje potencijal diseminacije malignih ćelija u toku operacije i dovodi do sterilizacije perifernih klinički ili radiološki nedetektabilnih malignih fokusa i depozita u limfnim nodusima (6).

Neoadjuvantna hemioradioterapija primenjuje se kod karcinoma rektuma sa ekstramuralnim širenjem kod kojih postoji rizik od zahvaćenosti mezorektalne fascije, kod bolesnika sa lokalno uznapređovalom bolešću, ekstramuralnim tumorom koji je u bliskom odnosu sa levatornim mišićem ili kada se planira sfinkter-prezervirajuća procedura kod niskih karcinoma distalnog rektuma blizu analnog kanala. Preoperativna radioterapija ne primenjuje se kod tumora sa inicijalno dobrom prognozom, kao što su T1N0 i T2N0, jer se smatra da je totalna mezorektalna ekscizija najbolji radikalni tretman za sve tumore sa slobodnom resekcionom marginom (6, 24).

Rezultati skorašnjih studija pokazuju da 30-60% bolesnika sa lokalno odmaklim karcinomom rektuma pokazuje pozitivan odgovor na neoadjuvantnu hemioradioterapiju u vidu smanjenja tumorskog gradusa (*T downstaging*). Regresija tumora zavisi od karakteristika tumorskog tkiva, patohistološkog gradusa tumora, ali i od terapijskih faktora, kao što su ukupna doza zračenja, vrsta primenjenog citostatika i dužine vremenskog perioda između neoadjuvantnog tretmana i operacije. Primena preoperativne radioterapije kod bolesnika sa karcinomom rektuma smanjuje stopu pojave lokalnog recidiva u poređenju sa bolesnicima kod kojih je sprovedena samo totalna mezorektalna ekscizija (51). Kod bolesnika tretiranih neoadjuvantnom terapijom pojava lokalnog recidiva zavisi od stepena primarnog tumorskog odgovora. Prema jednoj studiji, kod bolesnika čiji je status nakon neoadjuvantne terapije bio pT0N0M0 nije došlo do pojave lokalnog recidiva u periodu od 48 meseci nakon operacije (52). Ipak, preoperativna hemioradioterapija ne može da prevenira pojavu distalnih metastaza; kod određenog broja bolesnika mogu se razviti udaljene metastaze čak i tokom neoadjuvantne terapije. Takođe, nije primećeno značajno poboljšanje u odnosu na kompletno preživljavanje (53).

Neoadjuvantna radioterapija kod bolesnika sa karcinomom rektuma primenjuje se u formi hipofrakcionisanog ili standardno frakcionisanog režima zračenja. Hipofrakcionisani (kratkotrajni) režim podrazumeva primenu terapijske doze zračenja od 25 Gy aplikovane u 5 frakcija u toku pet dana u nedelji (5 Gy po frakciji), pri čemu se operativni tretman mora primeniti najkasnije 7 dana po završetku neoadjuvantne terapije. Konvencionalni, standardno frakcionisani režim zračenja podrazumeva primenu tumorske doze zračenja od 45 Gy u 25 frakcija u toku pet nedelja zračenja (1.8 Gy po frakciji) ili, u okviru konformalne terapije, primenu tumorske doze od 50.4 Gy u 28 frakcija sa operativnim tretmanom koji se izvodi u periodu od 6 do 8 nedelja nakon završetka neoadjuvantne terapije.

Hipofrakcionisani kratkotrajni radioterapijski režim praćen neposrednom totalnom mezorektalnom ekscizijom ne dovodi do sniženja T statusa lokalno uznapredovalih

tumora. Zato se ovaj režim zračenja može primeniti samo kod tumora T1-T3 stadijuma, jer kod ovih tumora nije neohodno postići smanjenje volumena tumora i smanjenje tumorskog gradusa. Konvencionalni dugotrajni režim neoadjuvantne radioterapije, koji dovodi do tumorskog *downsizing*-a i *downstaging*-a, primenjuje se kod tumora T3 ili T4 stadijuma i kod tumora sa suspektnim malignim limfnim nodusima blizu resekcione margine ili izvan nje, bez obzira na T status, uz uslov da kod bolesnika nema kliničkih i radioloških znakova diseminacije bolesti. Manja akutna toksičnost, niža cena lečenja i lakša primena favorizuje hipofrakcionisani pristup. Ipak, povećanjem doze po frakciji, povećava se mogućnost kasnih komplikacija zračenja, kao što su abdominalni bolovi, infekcije perineuma, disfunkcije, opstrukcije ili inkontinencije creva, krvarenje i sekrecija mukusa iz analnog kanala. Zato se u mnogim evropskim zemljama, kao i u USA, prednost ipak daje konvencionalno fraksionisanom režimu preoperativne radioterapije.

U okviru neoadjuvantnog tretmana karcinoma rektuma, danas se standardno primenjuje i hemioterapija u formi konkomitantne hemiopotencijacije radioterapije, čime se postižu bolji rezultati u lečenju lokalno uzapredovalog karcinoma rektuma, koji se ispoljavaju smanjenjem procenta nekompletnih resekcija (R+) i radikalnih hirurških zahvata, sniženjem nodalnog statusa (ypN), povećanjem broja patohistološki kompletnih tumorskih regresija (ypCR) i smanjenjem stope lokalnog recidiva. Ipak, uvođenje konkomitantne hemioterapije u neoadjuvantni tretman nema uticaja na broj izvedenih sfinkter-prezervirajućih operacija, niti na ukupno preživljavanje (54-57).

Primena 5-fluorouracila (5-FU) kao citostatika u preoperativnom lečenju lokalno uznapredovalih karcinoma rektuma prihvaćena je kao standard. 5-FU se može primeniti u bolusu ili u kontinuiranoj infuziji. Rezultati lečenja bolji su kada se 5-FU daje u vidu kontinuirane infuzije u toku celog radioterapijskog tretmana, nego ukoliko se 5-FU daje u kontinuiranoj infuziji samo u toku prve i pete nedelje radioterapijskog tretmana ili u bolusu (58, 59). Ipak, prva opcija dovodi i do veće toksičnosti. Pored 5-fluorouracila, u savremene hemioterapijske protokole za lečenje lokalno uznapredovalog karcinoma rektuma uveden je niz novih citostatskih lekova, bioloških agenasa i njihovih

kombinacija, kao što su Cabecitabin, Mitomycin C, Irinotekan , Oxaliplatin, Leukovorin, Bevacizumab i Cetuximab.

Nakon završene neoadjuvantne hemioradioterapije, dalji tretman se planira u odnosu na stepen tumorskog odgovora na primenjenu terapiju, koji se procenjuje digitalnim rektalnim, endoskopskim i MR pregledom. Optimalno je da se MR pregled za procenu tumorskog odgovora na terapiju uradi oko osam nedelja nakon završene CRT, da bi se postigao maksimalan terapijski efekat. Lokalno uznapredovali tumori (tumorskog gradusa T3/T4) često postignu odličan odgovor na neoadjuvantnu terapiju. Kompletan klinički i patološki tumorski odgovor ($\gamma pT0N0$) ostvari se u do 24% bolesnika tretiranih neoadjuvantnom CRT kod kojih tumorsko tkivo nije pronađeno u rektalnim preparatima postoperativno (20, 50).

1.4. AKTUELNE TERAPIJSKE STRATEGIJE U TRETMANU BOLESNIKA SA KARCINOMOM REKTUMA

Određivanje stadijuma karcinoma rekuma nakon neoadjuvantne terapije postaje mnogo relevantnija tema otkada se prilagođavanje tretmana prema svakom bolesniku ponaosob posebno razmatra nakon neoadjuvantne terapije. Dugotrajna praksa u lečenju bolesnika sa lokalno uzapredovalim karcinomom rektuma podrazumevala je hirurški zahvat. Kod svih bolesnika primenjivan je neki od hirurških pristupa, u zavisnosti od lokalne ekstenzivnosti tumora, a nakon toga kod jednog broja bolesnika postoperativna hemioradioterapija. Glavni nedostatak ovakvog pristupa predstavljala je relativno visoka stopa lokalnog recidiva nakon hirurškog tretmana, od 10% do 40%, koja je najčešće bila posledica nekompletne resekcije tumora (60). Uvođenjem standardizovanog hirurškog pristupa u vidu totalne mezorektalne ekscizije i preoperativne konkomitantne hemioradioterapije, vrednost stope lokalnog recidiva spustila se ispod 10% (4, 6). Kod bolesnika sa lokalno uznapredovalim karcinomom rektuma, dugotrajna preoperativna hemioradioterapija praćena TME danas se smatra standardnim tretmanom.

Primenom neoadjuvantne hemioradioterapije kao incijalnog tretmana kod karcinoma rektuma visokog gradusa, izbor sledećeg terapijskog koraka počeo je da zavisi od stepena odgovora karcinoma rektuma na CRT. Aktuelne strategije zasnovane su na prilagođavanju tretmana individualnom bolesniku i bazirane su na preoperativnoj selekciji grupa bolesnika sa različitim rizikom za nastanak lokalnog recidiva, tako da je dalji tretman nakon neoadjuvantne CRT potrebno planirati u odnosu na odgovor na primenjenu terapiju.

Bolesnici sa lokalno uznapredovalim tumorima koji ostvare kompletan odgovor na neoadjuvantnu terapiju imaju bolju prognozu i niži rizik od pojave rekurentne bolesti u poređenju sa bolesnicima kod kojih je otkriven rezidualni tumor u preparatu (20). Ovakvim otkrićima dovela se u pitanje potreba operativnog lečenja kod bolesnika sa karcinomom rektuma sa kompletnim odgovorom na neoadjuvantnu terapiju. Kod bolesnika sa dobrim ili kompletnim odgovorom na CRT, moguće je primeniti manje

invazivan terapijski pristup (20, 52, 61, 62). U nekoliko kliničkih studija ispitivana je mogućnost primene tzv. „*organ saving*“ tretmana kod bolesnika sa dobrim odgovorom na CRT (50, 52, 61-64). Rezultati ovih studija pokazali su da je kod bolesnika sa intenzivnom regresijom bolesti nakon CRT, kada zaostane samo malo tumorskog tkiva u zidu rektuma i dodje do sterilizacije nodusa (γ T1-2N0), moguće primeniti samo lokalnu eksciziju u vidu transanalne endoskopske mikrohirurgije, dok se kod bolesnika sa kompletnom tumorskom regresijom i sterilizacijom nodusa nakon CRT (γ T0N0), može primeniti i neoperativni tretman ("*wait and watch*"), koji podrazumeva intenzivno dijagnostičko praćenje bolesnika i odlaganje ili izostavljanje operativnog zahvata.

Za pouzdanu primenu ovih manje invazivnih terapijskih mogućnosti, neophodan uslov je precizan odabir bolesnika (50, 65). Tumorski odgovor na primenjenu terapiju procenjivan je na osnovu digitalnog rektalnog pregleda i endoskopskog pregleda sa biopsijom. Digitalnim pregledom se često potcenjuje stepen tumorskog odgovora na terapiju, dok endoskopski pregled nije uvek pouzdan, naročito u slučaju kada se fibrozno tkivo razvije na lokaciji prethodnog tumora. Do nedavno, procena tumorskog odgovora imidžing metodama nije bila široko primenjivana, jer nije uticala na dalje planiranje tretmana. Hirurška resekcija bila je primenjivana rutinski kod svih bolesnika, bez obzira na stepen tumorskog odgovora na CRT. Međutim, rezultati nekoliko studija su pokazali da MRI može da uoči smanjenje veličine tumora i tumorskog gradusa uzrokovano neoadjuvantnom terapijom, pa su post-CRT MRI nalazi počeli da se koriste za promenu hirurškog pristupa od ekstenzivnih zahvata prema TME ili, kod niskih tumora rektuma sa retrakcijom iz analnog kanala nakon CRT, od abdominoperinealnih prema sfinkter-prezervirajućim resekcijama (23, 25, 56, 57, 65).

U ovakvim okolnostima, uloga imidžinga u evaluaciji tumorskog odgovora na terapiju postala je ključna, jer utiče na planiranje terapijskog pristupa (50, 65). Da bi se u kliničku praksu uveli manji invazivni terapijski protokoli za bolesnike sa karcinomom rektuma tretiranih neoadjuvantnom CRT, potrebno je primeniti dijagnostički metod koji pouzdano i visoko selektivno identifikuje bolesnike sa različitim rizikom od lokalnog

recidiva i na taj način omogućava primenu tretmana prilagođenog individualnom riziku. Različiti dijagnostički modaliteti, kao što su CT perfuzija, ¹⁸F-fluorodeoxyglucose pozitron-emisiona tomografija (FDG-PET) i MRI, koriste se za procenu tumorske vijabilnosti, celularnosti i vaskularizacije i za procenu tumorskog odgovora na primenjenu terapiju (66-68). Kako morfološke, kvalitativne informacije koje pružaju konvencionalne MRI tehnike nisu dovoljne za pouzdanu procenu, uvedene su nove MR tehnike, difuzioni i perfuzioni MR imidžing, koje su se pokazale korisnim u proceni tumorskog odgovora na neoadjuvantnu CRT (67-70). Sve ove dijagnostičke tehnike smatraju se funkcionalnim imidžing metodama i pružaju mogućnost pouzdanije procene odgovora karcinoma rektuma na neoadjuvantnu CRT u odnosu na konvencionalne metode, kombinacijom kvalitativne procene tumorskog odgovora sa kvantitativnim parametrima (66-70).

1.5. TEHNIKA PREGLEDA I MRI PROTOKOL ZA KARCINOM REKTUMA

1.5.1. Tehnika MR pregleda rektuma

MR pregled za određivanje stadijuma karcinoma rektuma ne zahteva posebnu pripremu bolesnika, osim čišćenja rektuma primenom klizme neposredno pre pregleda i davanja spazmolitičnog sredstva intramuskularno ili intravenski u dozi od 20-40 mg neposredno pre pregleda, da bi se redukovali artefakti usled peristaltike tankog creva i da bi se postigla distenzija sigmoidnog dela kolona i rektuma. Od pomoći je za planiranje MR pregleda kada je lokalizacija tumora unapred naznačena od strane hirurga i kada su dostupne informacije o postojanju bilo kakve ranije hirurške intervencije ili oboljenja organa male karlice (71).

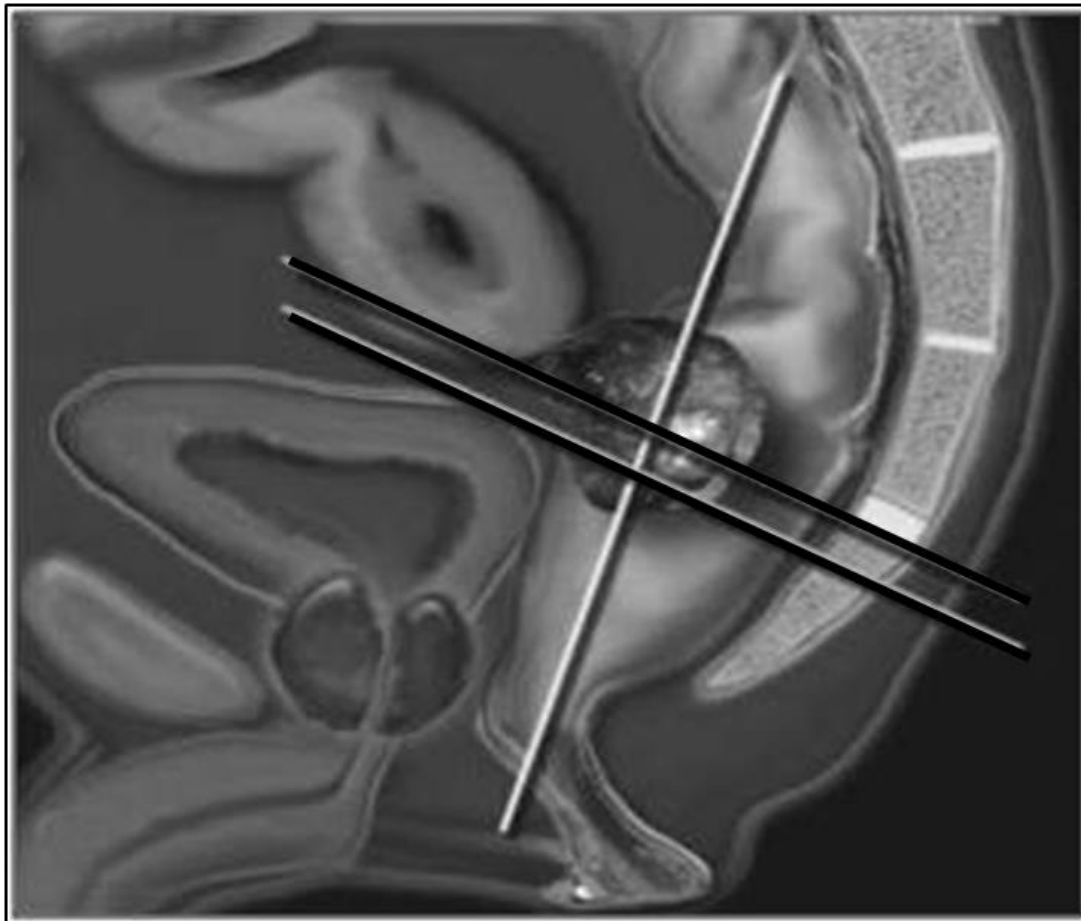
Pre pregleda potrebno je informisati bolesnika o dužini trajanja pregleda (25-45 minuta). Bolesnik se smešta u aparat ležeći na leđima, a zatim se površinska zavojnica postavlja na karlicu tako da donja ivica zavojnice bude ispod pubične kosti. Proksimalna granica FOV-a (*field of view*) je u visini pršljenkog tela petog lumbalnog pršljenja, a distalna ispod analnog kanala (72-74).

1.5.2. MRI protokol za karcinom rektuma

U savremenim MRI protokolima za pregled bolesnika sa karcinomom rektuma primenjuje se samo *T2-weighted turbo spin echo* (T2w TSE) sekvenca. Počinje se sa sagitalnom serijom i na osnovu nje se postavlja aksijalna ravan prependikularno na zid rektuma u nivou tumora. Koronalna ravan postavlja se zatim pod pravim uglom u odnosu na aksijalnu (75).

MRI protokol za karcinom rektuma:

- sagitalna T2w TSE sekvenca koja služi za identifikaciju primarnog tumora i određivanje njegove lokalizacije i na osnovu koje se planiraju naredne sekvence;
- aksijalna T2w TSE sekvenca sa velikim FOV-om i debljinom preseka od 5 mm kroz celu karlicu;
- centralna sekvenca pregleda je aksijalna T2w TSE sekvenca visoke rezolucije sa malim FOV-om i debljinom preseka od 3 mm (aksijalna ravan postavlja se perpendikularno na longitudinalnu osu tumora ili na zid rektuma u nivou tumora), na osnovu koje se precizno određuje odnos tumora sa zidom rektuma, mezorektalnom fascijom, organima male karlice i peritoneumom i evaluiraju mezorektalni limfni nodusi u neposrednoj blizini tumora;
- koronalna T2w TSE sekvenca visoke rezolucije koja se postavlja perpendikularno na prethodnu aksijalnu ravan ili paralelno longitudinalnoj osi analnog kanala, kojom se optimalno prikazuju mišići levatori, sfinkterski kompleks i intersfinkterični prostor, što je od posebnog značaja kod bolesnika sa niskim tumorima rektuma (76-79) [slika 8].

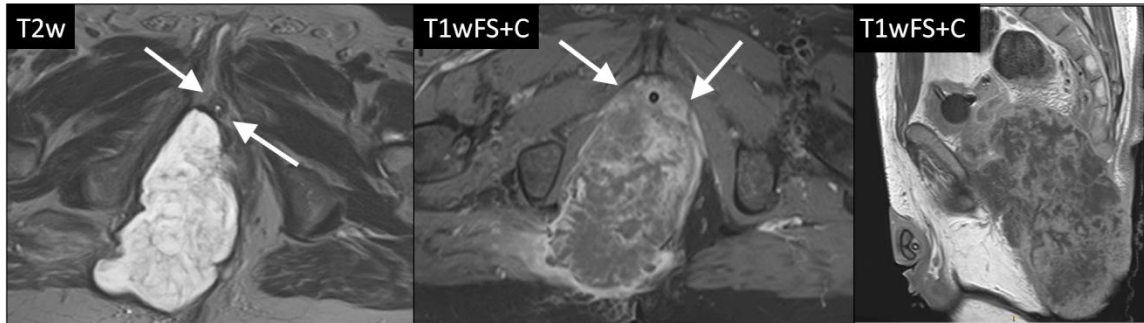


Slika 8. Shematski prikaz pravilnog postavljanja aksijane ravni, pod pravim uglom na osovinu rektuma u nivou tumora, i koronalne ravni, pod pravim uglom na prethodnu aksijalnu ravan, za optimalan prikaz tumora rektuma i njegovog odnosa sa okolnim anatomskim strukturama.

Adekvatnim pozicioniranjem aksijalnih i koronalnih preseka izbegava se parcijalni volumni efekat i na najprecizniji način se određuje dubina tumorske invazije.

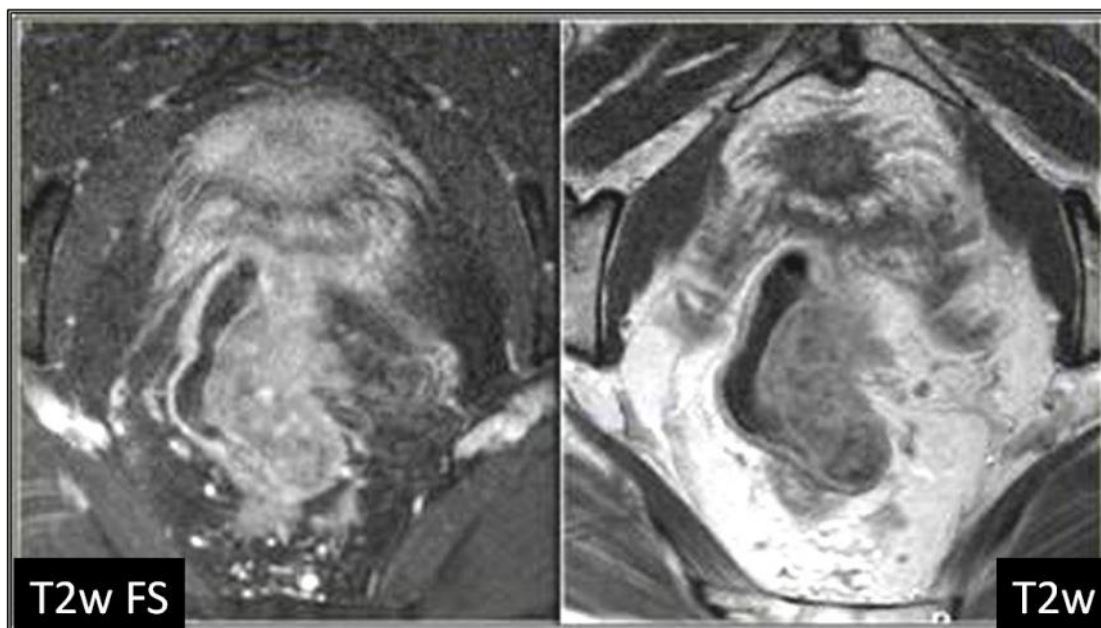
Smatra se da intravenska aplikacija paramagnetnog kontrastnog sredstva ne unapređuje dijagnostičku preciznost i zbog toga poskontrastne sekvence nisu uključene u protokol, osim kada se pregled radi zbog sumnje na recidiv nakon hirurškog uklanjanja tumora rektuma i kod mucinoznih adenokarcinoma rektuma (80). Mucinozni adenokarcinom rektuma je redak podtip adenokarcinoma koji ima vrlo karakterističnu MR sliku, jer je

tumorsko tkivo bogato mucinoznim nakupinama koje pokazuju izrazito visok IS na T2 sekvenci. Kod ovih tumora preporučuje se intravenska aplikacija kontrastnog sredstva [slika 9]. Mucinozni adenokarcinomi rektuma imaju izraženiji maligni potencijal i značajno lošiju prognozu jer slabije reagiju na neoadjuvantnu terapiju (81).



Slika 9. T2w aksijalni prikaz mucinoznog adenokarcinoma rektuma koji je u bliskom odnosu sa uretrom, ali se infiltracija ne uočava (prva slika). Postkontrastni VIBE aksijalni prikaz istog tumora na kome se uočava da je tumor u potpunosti okružio i infiltrisao periuretralni prostor i zid uretre (druga slika). Postkontrastni VIBE sagitalni prikaz istog tumora (treća slika).

Pošto se diferenciranje na osnovu T2w sekvenci zasniva na kontrastu između visokog intenziteta signala mezorektalnog masnog tkiva i niskog intenziteta signala tumora, tehnike potiskivanja signala masti se ne koriste [slika 10].



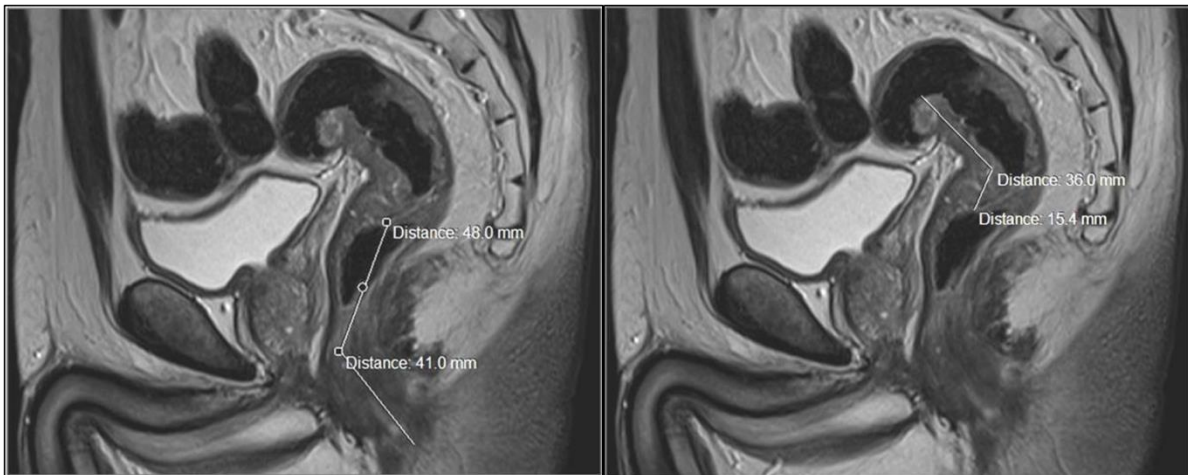
Slika 10. Karcinom rektuma kod istog bolesnika prikazan T2-w sekvencom sa i bez tehnike potiskivanja signala masti u aksijalnoj ravni.

Ne savetuje se upotreba rektalnog kontrasta, jer se zbog distenzije rektuma značajno smanjuje rastojanje između zida rektuma i mezorektalne fascije, što može dovesti do precenjivanja zahvaćenosti mezorektalne fascije i otežanog uočavanja mezorektalnih limfnih nodusa u distalnom delu mezorektuma (82, 83).

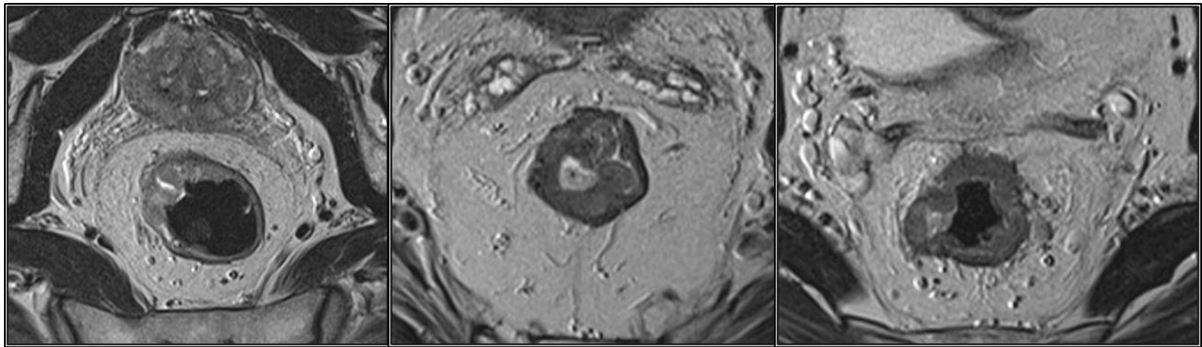
Tabela 3. Sadržaj radiološkog izveštaja za MR pregled rektuma.

Radiološki izveštaj:

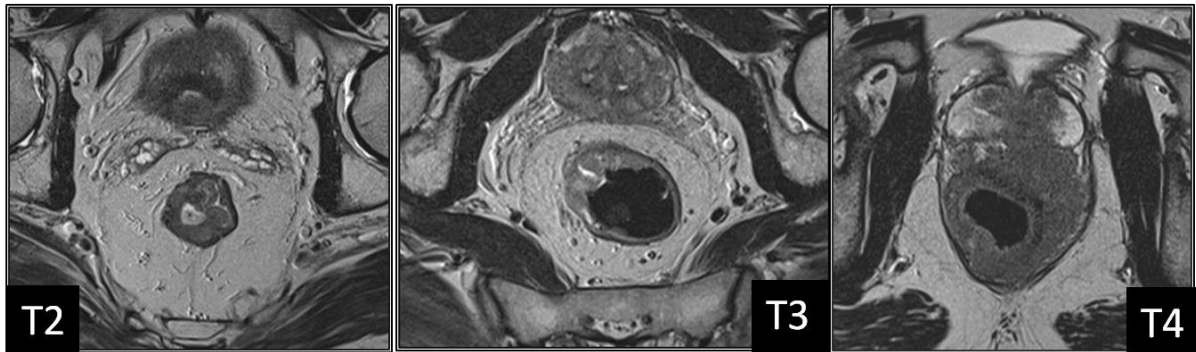
- lokalizacija tumora u distalnom, srednjem ili proksimalnom rektumu, što se određuje merenjem udaljenosti distalne konture tumora od anokutane linije [slika 11];
- dužina tumora [slika 11];
- cirkumferentni rast – polipoidan, semicirkularan ili cirkularan [slika 12];
- T stadijum (T1/T2 – tumor u zidu rektuma, T3 – invazija perirektalnog masnog tkiva, T4 – invazija okolnih struktura, navesti koji su organi zahvaćeni) [slika 13];
- cirkumferentna resekciona margina u milimetrima na prednjoj, zadnjoj i lateralnim stranama [slika 14];
- N stadijum – mezorektalni limfni nodusi sa rastojanjem od resekcione margine i ekstramezorektalni limfni nodusi [slika 15].



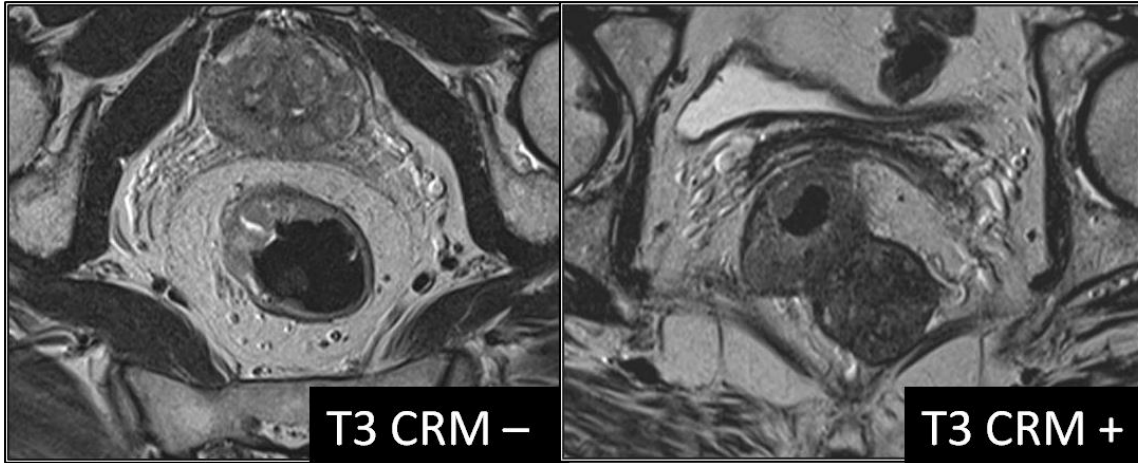
Slika 11. Sagitalni T2-w prikaz tumora srednjeg i proksimalnog rektuma sa distalnom granicom na 89 mm od anokutane linije (prva slika), u dužini od 51.4 mm (druga slika).



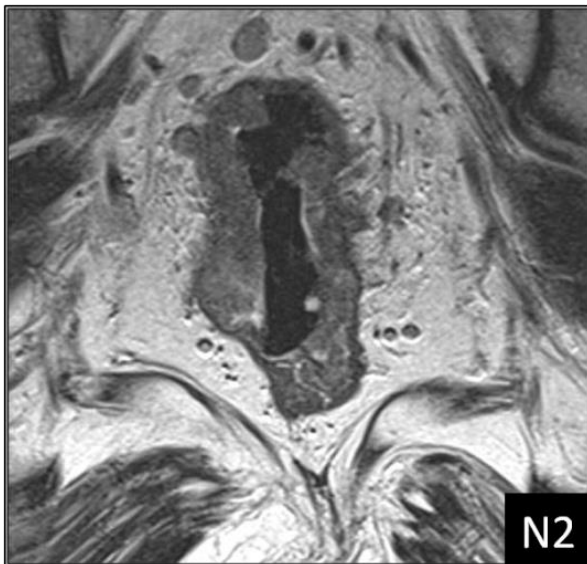
Slika 12. Aksijalni T2-w prikazi karcinoma rektuma sa raznim vrstama cirkumferentnog tumorskog rasta: polipoidan tumorski rast (prva slika), semicirkularan tumorski rast (druga slika) i cirkularan tumorski rast (treća slika).



Slika 13. Aksijalni T2-w prikazi karcinoma rektuma različitih tumorskih stadijuma: T2 stadijum (prva slika), T3 stadijum (druga slika) i T4 stadijum (treća slika).



Slika 14. Aksijalni T2-w prikazi karcinoma rektuma sa negativnom (prva slika) i pozitivnom cirkumferentnom resekcijom marginom (druga slika).



Slika 15. Koronalni T2-w prikaz karcinoma rektuma sa uvećanim i/ili izmenjenim mezorektalnim limfnim nodusima koji su visoko suspekti na malignu infiltraciju.

Tabela 4. MRI procena lokalizacije tumora, tumorskog i nodalnog statusa i CRM.

MRI treba da utvrdi:

- lokalizaciju tumora – da li je visoki ili niski tumor rektuma, koje je veličine, cirkumferentni rast;
- T stadijum – T1/T2, T3 ili T4;
- cirkumferentnu resekcionu marginu – ima li tumorskog tkiva ili limfnih nodusa na udaljenosti manjoj od 1 mm od resekcione margine;
- N stadijum – ima li limfnih nodusa u mezorektumu ili u okolini mezorektuma.

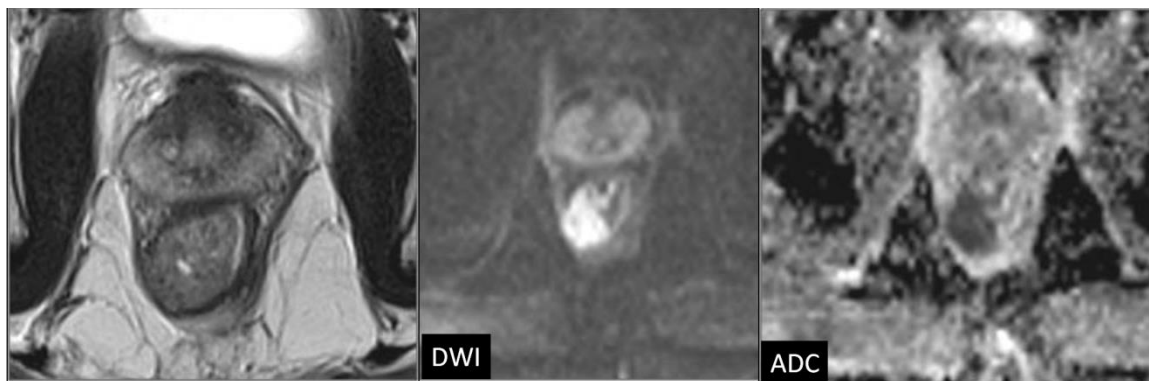
1.6. DIFUZIONI IMIDŽING I ADC MERENJA U PROCENI TUMORSKOG ODGOVORA NA TERAPIJU

Difuzioni MR imidžing je napredna MR tehnika koja analizira ekstracelularno kretanje molekula vode koje zavisi od mikroarhitekture tkiva i može se kvantitativno proceniti difuzionim koeficijentom (*apparent diffusion coefficient* - ADC). DWI daje vizualni prikaz biološkog tkiva u pogledu lokalnih mikrostrukturnih karakteristika difuzije molekula vode. U izotropnoj sredini, kao što je npr. cerebro-spinalna tečnost, molekuli vode se usled difuzije kreću tako da se u svim pravcima pomeraju podjednako. Ukoliko su poznati detaljni efekti difuzionih gradijenata, moguće je napraviti formulu kojom se atenuacija signala jednog MRI voksel pretvara u kvantitativnu meru difuzije, odnosno u difuzioni koeficijent. U biološkim tkivima različite barijere i restriktivni faktori kao što su ćelijske membrane i mikrotubule ometaju slobodan tok difuzije. Imajući u vidu da MR ne razlikuje kretanje molekula koje je uzrokovano gradijentom koncentracije od kretanja zbog gradijenta pritiska, toplote, jonskih interakcija ili zbog protoka krvi, perfuzije i pulsacije tkiva, merenjem se izostavljaju svi lokalni efekti, kao da su svi pokreti nastali usled Braunovog kretanja. Zbog toga nije moguće izračunati apsolutni, već samo tzv. „primetni“ difuzioni koeficijent (*eng. apparent diffusion coefficient*) (31).

ADC predstavlja meru brzine difuzije molekula vode u tkivu i njegove vrednosti su direktno proporcionalne intenzitetu difuzije, a obrnuto proporcionalne stepenu celularnosti tkiva. DWI metodom obezbeđuje se prosečna ADC vrednost za svaki voksel, tako da se svaki voksel slike odlikuje intenzitetom signala koji predstavlja refleksiju signala najbolje izmerene stope difuzije vode u toj regiji. Slika na kojoj je nijansa sive skale svakog piksela proporcionalna vrednosti pojavnog difuzionog koeficijenta naziva se ADC mapa. ADC mapa predstavlja prikaz svih difuzionih koeficijenata piksel po piksel sa difuzionim kontrastom i obezbeđuje kvantitativnu meru intenziteta difuzije, tako da područja restriktivne difuzije pokazuju niži intenzitet signala, što je suprotno u odnosu na odgovarajuće intenzitete signala na DWI snimcima. Računanje ADC zahteva najmanje dva merenja sa različitim vrednostima difuzionog parametra b koji označava osetljivost

merjenja difuzije i vrši se upoređivanjem DWI snimaka sa dve ili više različitih b vrednosti. Na ovaj način se difuzija molekula vode u biološkim tkivima može kvantifikovati (31).

Difuzionim imidžingom obezbeđuje se odlična vizualna diferencijacija malignih tumora, koji najčešće imaju veću celularnost u odnosu na okolna tkiva, zbog čega pokazuju različite difuzione karakteristike i ADC vrednosti. Takvo tumorsko tkivo na DWI pokazuje visok intenzitet signala koji se javlja kao znak restriktivne difuzije u zoni tumorskog tkiva, dok na odgovarajućoj ADC mapi pokazuje nizak intenzitet signala u poređenju sa okolnim tkivima [slika 16]. Difuzionim imidžingom dobijaju se i kvantitativne informacije koje su mera celularnosti tumora, a izražene su ADC vrednostima. ADC je postao kvantitativni onkološki biomarker za tumorsku karakterizaciju, kao i za predikciju i praćenje tumorskog odovora na terapiju. Tumorske ADC vrednosti pozitivno koreliraju sa histološkim nalazima i mogu da ukažu na vijabilnost tumora (84-88). DWI omogućava procenu odgovora tumora na primenjenu terapiju, ali najpouzdanija tehnika ADC merjenja nije jasno utvrđena. Naime, nejasno je da li je merenjem potrebno obuhvatiti čitav tumorski volumen ili samo reprezentativne delove tumorskog tkiva (npr. samo izrazito hipercelularne delove sa najrestriktivnijom difuzijom, bez zona fibroze ili nekrotičnih delova tumora), kao i da li bi analiza reprezentativnih tumorskih preseka mogla pouzdano da utvrdi nivo tumorskog odgovora na CRT. Kvantitativna procena tumorskog odgovora na terapiju korišćenjem DWI izvodi se postavljanjem jednog ili više mernih područja (ROI – *region of interest*) u regiju tumorskog tkiva i merenjem ADC vrednosti u okviru tih područja. Međutim, tumorsko tkivo je heterogeno i često sadrži zone nekroze, pa je presudna dilema koja je optimalna veličina i broj mernih područja i na koji način, odnosno u kojim delovima tumora merna područja treba da budu postavljena. Goh i saradnici otkrili su da način postavljanja mernih područja značajno utiče na vrednosti tumorskih vaskularnih parametara određivanih CT perfuzijom (89). Rezultati studije Lambregts i saradnika pokazali su da varijacije u veličini i lokalizaciji ROI značajno utiču na kvantitativne vrednosti tumorskih ADC merjenja (90).



Slika 16. Aksijalni T2-w prikaz bolesnika sa karcinomom rektuma nakon neoadjuvantne hemioradioterapije, sa odgovarajućom DWI slikom i ADC mapom, na kojima se jasno uočava zona rezidualnog tumorskog tkiva na poziciji od 5 do 11h sa pozitivnom CRM. Na osnovu T2 prikaza nemoguće je utvrditi da li u zoni prethodnog tumora postoji vijabilno tumorsko tkivo.

1.7. ODREĐIVANJE STADIJUMA KARCINOMA REKTUMA

Određivanje stadijuma karcinoma rektuma obezbeđuje vrlo važne informacije o proširenosti bolesti koje su od presudnog značaja za prognozu bolesti, odabir optimalnog terapijskog pristupa, kao i za procenu odgovora na primenjenu terapiju. Da bi se postigla što veća tačnost u određivanju stadijuma karcinoma rektuma i da bi se odredila adekvatna individualna terapijska strategija, od suštinskog značaja je multidisciplinarni timski pristup hirurgu, radiologa, patologa i onkologa. Sa druge strane, precizno određivanje stadijuma karcinoma rektuma je ključno za pravilan multidisciplinarni pristup lečenju (91).

Još 1926. godine *Lockhart-Mummery* je predložio sistem za određivanje stadijuma karcinoma rektuma. Prema ovom sistemu, dubina tumorske invazije i maligna infiltracija limfnih nodusa otkriveni u rektalnim preparatima prepoznati su kao važni prognostički faktori. Godine 1932, *Cuthbert E. Dukes*, patolog bolnice St. Mark u Londonu, sumirao je tadašnja znanja i postavio kompletniji sistem za određivanje stadijuma karcinoma rektuma, tvrdeći da karcinom rektuma u svojoj najranijoj fazi nastaje kao epitelijalna proliferacija koja se izdiže iznad površine epitela i da se razvija iz već postojećeg adenoma, kao i da metastazira kroz zid creva i limfne sudove u limfne noduse. Slučajevi kod kojih je tumor ograničen na zid rektuma klasifikovao je u stadijum A; one kod kojih se tumor širi direktno kroz ekstrarektalna tkiva klasifikovao je u stadijum B; slučajeve kod kojih su prisutne metastaze u regionalnim limfnim nodusima svrstavao je u stadijum C [tabela 5.]. Viši patološki stadijum ukazivao je na lošiju prognozu. Godine 1949, *Kirklin*, *Dockerty* i *Waugh* predložili su modifikaciju *Dukes*-ove klasifikacije, koja je predviđala dodatnu podelu B stadijuma na stadijum B1 koje su infiltrisale zid rektuma do *laminae muscularis propriae* i stadijum B2 za tumore koji su penetrirali *laminu muscularis propriae*. *Astler* i *Coller* su 1954. godine dodatno modifikovali *Dukes*-ovu klasifikaciju prethodno modifikovanu od strane *Kirklin*-a i autora (92) [tabela 6.].

Godine 1987, *American Joint Committee on Cancer (AJCC)* i *International Union Against Cancer (IUCC)* uveli su sistem za određivanje stadijuma karcinoma baziran na dubini

lokalne tumorske invazije (T), prisustvu metastaskih limfnih nodusa i njihovom broju (N) i na postojanju udaljenih metastaza (M). Od decembra 2009. godine primenjuje se sedma verzija TNM klasifikacije [tabela 7.]. Za razliku od *Dukes*-ove klasifikacije koja je bazirana samo na histopatološkom nalazu, TNM sistem za određivanje stadijuma tumora dozvoljava procenu T, N i M kategorija i uz pomoć drugih kliničkih kriterijuma, kao što su fizikalni pregled bolesnika, imidžing, endoskopski pregled i/ili hirurška eksploracija (93). Ranije su informacije o patološkom stadijumu bolesti bile korisne samo za procenu prognoze bolesti, dok se danas one koriste i u mnoge druge svrhe, prevashodno za izbor optimalne terapijske opcije i za procenu odgovora na primenjenu terapiju.

Prema TNM klasifikaciji, najvažniju anatomsku strukturu na kojoj se bazira određivanje stadijuma tumora predstavlja mišićni sloj zida rektuma (*lamina muscularis propria*): T1 karcinomi rektuma su lokalizovani unutar mukoze i submukoze, T2 tumori infiltrišu mišićni sloj zida rektuma, ali ga ne probijaju, dok se T3 karcinomi propagiraju izvan muskularnog sloja i infiltrišu mezorektalno masno tkivo. T4 karcinomi rektuma infiltrišu peritoneum ili susedne organe. Međutim, T3 tumori čine vrlo heterogenu grupu, koja obuhvata tumore koji se tek diskretno šire preko muskularnog sloja, kao i tumore koji se propagiraju do mezorektalne fascije ili je infiltrišu. Kod ove grupe tumora izuzetno je važno utvrditi da li je mezorektalna fascija zahvaćena. TNM klasifikacija ne uključuje utvrđivanje odnosa lateralnih margina tumora sa mezorektalnom fascijom. Sveobuhvatna klasifikacija trebalo bi da omogući diferenciranje bolesnika sa minimalnom infiltracijom mezorektalnog masnog tkiva i bolesnika kod kojih postoji evidentna ili vrlo verovatna infiltracija mezorektalne fascije i da predvidi mogućnost postizanja potpune resekcije tumora, pošto precizna selekcija bolesnika sa različitim rizikom od lokalnog recidiva omogućava primenu tretmana prilagođenog individualnom riziku (75).

Tabela 5. Prikaz sistema za klasifikaciju karcinoma rektuma prema lokalnom tumorskom, nodalnom i metastatskom statusu.

Stadijum	T	N	M	Dukes	MAC
0	Tis	N0	M0	-	-
I	T1	N0	M0	A	A
	T2	N0	M0	A	B1
IIA	T3	N0	M0	B	B2
IIB	T4	N0	M0	B	B2
IIIA	T1, T2	N1	M0	C	C1
IIIB	T3, T4	N1	M0	C	C2/C3
IIIC	bilo koji T	bilo koji N	M0	C	C1/C2/C3
IV	bilo koji T	bilo koji N	M1	-	D

Tabela 6. Modifikovana Astler–Coller (MAC) klasifikacija.

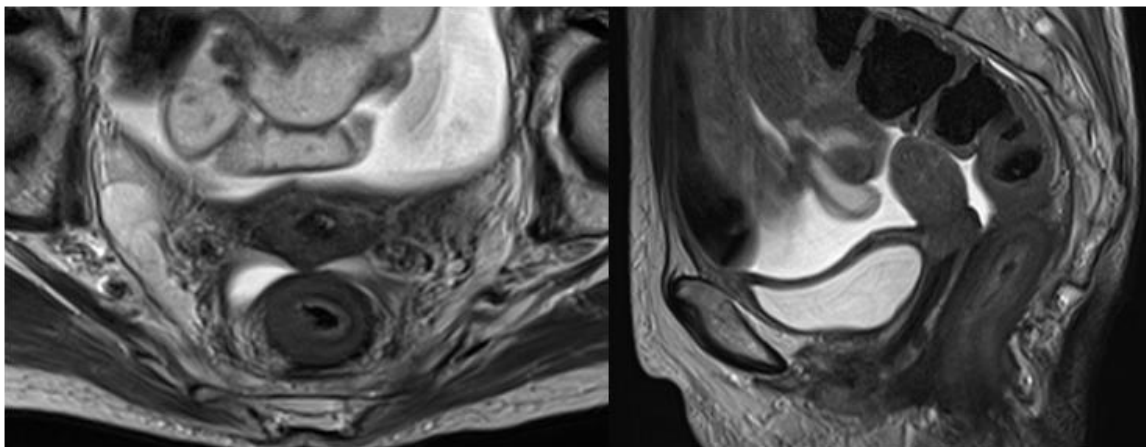
tip A	lezije ograničene na mukozu
tip B1	lezije koje se šire do <i>lamina muscularis propriae</i> , ali je ne probijaju, sa negativnim limfnim nodusima
tip B2	lezije koje probijaju <i>laminu muscularis propriae</i> , sa negativnim limfnim nodusima
tip C1	lezije koje se šire do <i>lamina muscularis propriae</i> , ali je ne probijaju, sa pozitivnim limfnim nodusima
tip C2	lezije koje probijaju <i>laminu muscularis propriae</i> , sa pozitivnim limfnim nodusima

Tabela 7. *Tumor, Node, Metastases* (TNM) klasifikacija karcinoma rektuma (7th edition).

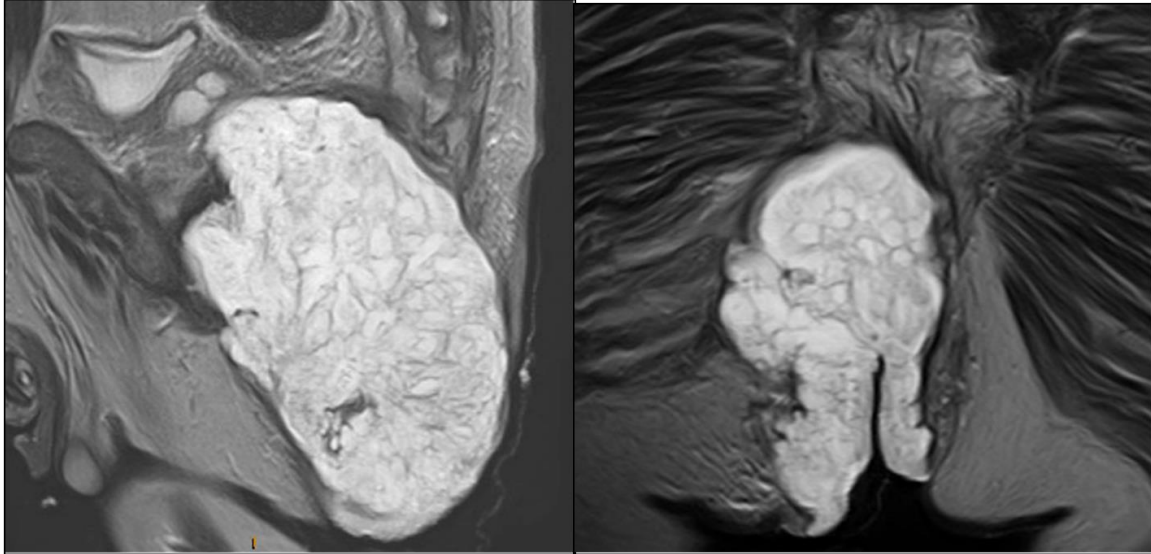
T – primarni tumor	
Tx	primarni tumor se ne može proceniti
T0	nema dokaza o primarnom tumoru
Tis	karcinom <i>in situ</i> – intraepitelijalna infiltracija ili infiltracija <i>lamine proprije</i>
T1	tumor infiltriše submukozu
T2	tumor infiltriše <i>laminu muscularis propriju</i>
T3	tumor probija <i>laminu muscularis propriju</i> i infiltriše subserozu ili perirektalno tkivo (nema infiltracije peritoneuma)
T4	tumor direktno infiltriše okolne organe ili strukture ili visceralni peritoneum
N – regionalni limfni nodusi	
NX	stanje regionalnih limfnih nodusa se ne može proceniti
N0	nema metastaza u regionalnim limfnim nodusima
N1	metastatski infiltrisani jedan do tri limfna nodusa
N2	metastatski infiltrisani četiri ili više limfnih nodusa
M – udaljene metastaze	
Mx	udaljene metastaze se ne mogu proceniti
M0	nema udaljenih metastaza
M1	postoje udaljene metastaze

1.7.1. Određivanje lokalnog stadijuma karcinoma rektuma

Određivanje T stadijuma karcinoma rektuma na MRI prvenstveno se zasniva na razlikama između T2 intenziteta signala tumora i intenziteta signala slojeva zida rektuma i perirektalnog masnog tkiva (74, 75, 94-96). Muskularni sloj se prikazuje u vidu tanke hipointenzne linije oko debljeg hiperintenznog sloja submukoze, iregularnih, naboranih kontura sa sitnim prekidima na mestu ulaska krvnih sudova u zid rektuma. Perirektalno masno tkivo pokazuje visok intenzitet signala i okružuje mišićni sloj zida rektuma niskog intenziteta signala. Sam tumor pokazuje srednji intenzitet signala, između visokog intenziteta signala mezorektalnog masnog tkiva i niskog intenziteta signala mišićnog sloja zida rektuma. Većina adenokarcinoma rektuma pokazuje viši intenzitet signala u odnosu na mišićni sloj, ali niži u odnosu na submukozu. Međutim, *linitis plastica* karcinomi su izointenzni u odnosu na muskularni sloj [slika 17], a mucinozni adenokarcinomi u zonama mucinske produkcije pokazuju viši intenzitet signala u odnosu na submukozu (81) [slika 18].

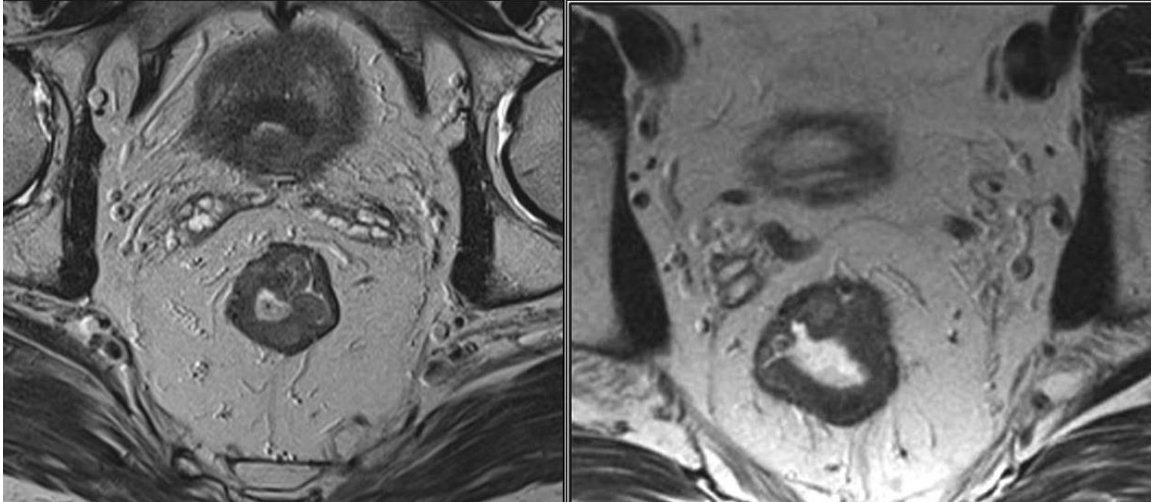


Slika 17. T2w aksijalni i sagitalni prikaz *linitis plastica* karcinoma rektuma.



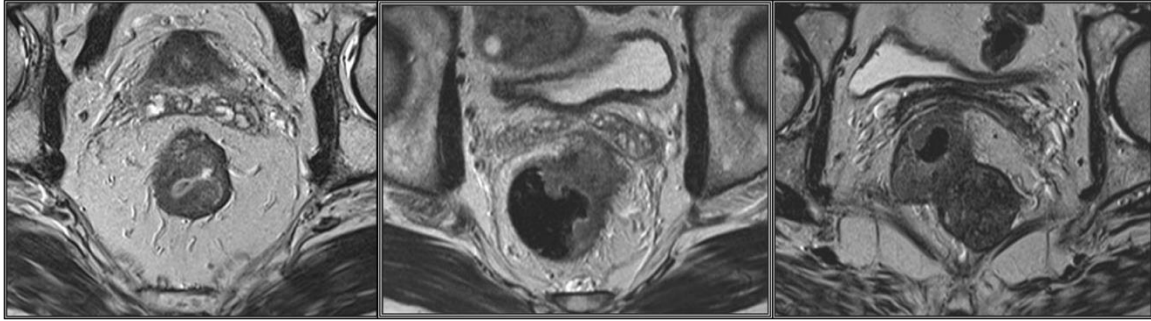
Slika 18. T2w sagitalni i koronalni prikaz mucinoznog adenokarcinoma rektuma.

T1 i T2 tumori ne prodiru izvan zida creva i imaju dobru prognozu. MRI ih odlično prepoznaje, jer se u zidu rektuma uočava intaktna *lamina muscularis propria* koja okružuje tumor [slika 19]. Patohistološki, T1 tumor se karakteriše infiltracijom submukoznog sloja, bez zahvatanja *muscularis propriae*. T2 tumore karakteriše infiltracija muskularnog sloja, pri čemu se gubi granična površina između ovog sloja i submukoze. Debljina muskularnog sloja je delimično redukovana, a spoljašnja granica između *muscularis propriae* i perirektalnog masnog tkiva ostaje intaktna. MRI ne razlikuje precizno mukozni od submukoznog sloja zida rektuma, zbog čega su mogućnosti MRI za dosledno diferenciranje T1 od T2 tumora i sesilnih ili polipoidnih adenoma od T1 adenokarcinoma slabe (97). Međutim, za oba gradusa primenjuje se isti terapijski pristup, pa nije ni neophodno napraviti tu razliku. Samo u pojedinim slučajevima, T1 tumori uklanjaju se lokalnom ekscizijom i tada se koristi endorektalni ultrazvuk koji je superioran u diferencijaciji tumora niskog gradusa (T1/T2) (98).



Slika 19. T2-w aksijalni prikazi karcinoma rektuma tumorskih gradusa T1 i T2. U zidu rektuma celom cirkumferencijom uočava se intaktna lamina muscularis propria. T1 karcinomi rektuma lokalizovani su unutar mukoze i submukoze, dok T2 tumori infiltrišu mišićni sloj zida rektuma, ali ga ne probijaju.

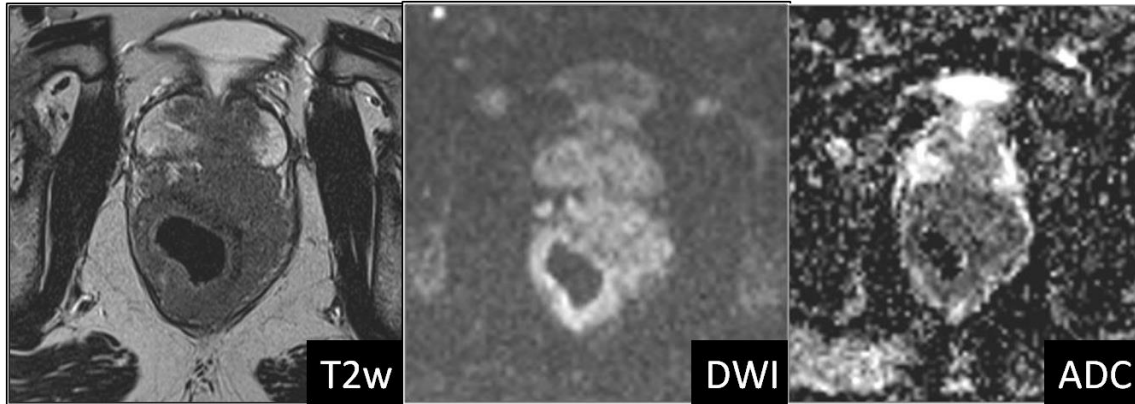
Kod T3 tumora, mišićni sloj je u potpunosti narušen i ne može se jasno razlikovati od perirektalnog masnog tkiva [slika 20]. U diferenciranju T2 od T3 tumora, ključni kriterijum predstavlja proboj mišićnog sloja i propagacija tumora u perirektalno masno tkivo. Sama disrupcija muskularnog sloja nije dovoljna za postavljanje dijagnoze T3 stadijuma tumora, jer se normalno uočava na mestu penetracije zida creva malim krvnim sudovima. Imajući u vidu da T3 grupa uključuje tumore različitog volumena i stepena propagacije, u TNM klasifikaciju T3 stadijuma karcinoma rektuma uvedene su podkategorije, merenjem udaljenosti tumorske propagacije od mišićnog sloja zida rektuma, pa su T3 tumori dalje podeljeni na podstadijume T3a sa tumorskom propagacijom manjom od 1 mm preko muskularnog sloja, T3b sa propagacijom od 1 do 5 mm od *lamine muscularis propriae*, T3c sa tumorskom propagacijom od 5 do 15 mm i T3d sa propagacijom tumora u perirektalni prostor sa distancom većom od 15 mm od mišićnog sloja zida rektuma (93) [tabela 8.].



Slika 20. T2-w aksijalni prikazi karcinoma rektuma tumorskog gradusa T3. T3 karcinomi propagiraju se izvan muskularnog sloja zida rektuma i infiltrišu mezorektalno masno tkivo.

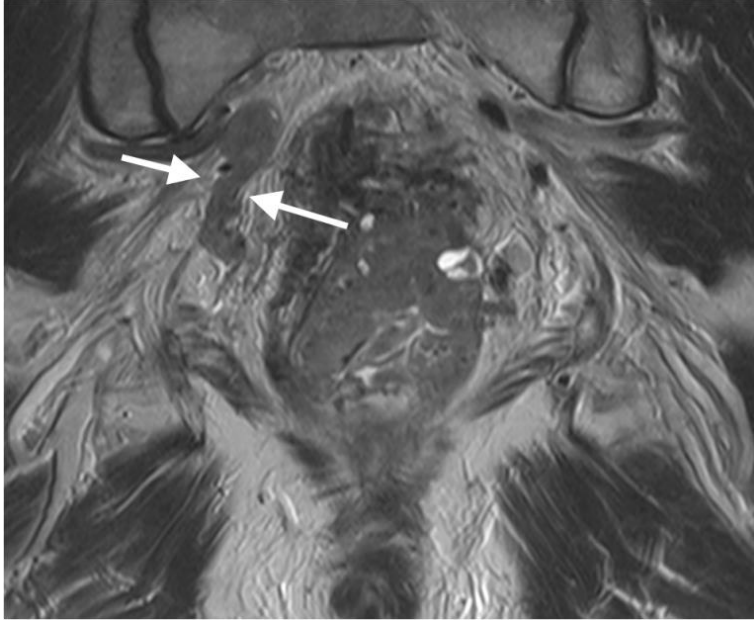
Najčešće greške u određivanju T stadijuma tumora su u diferenciranju T2 tumora od T3a karcinoma, kod kojih je često nemoguće diferenciranje mezorektalne infiltracije tumora od dezplastične reakcije. Dezplastična reakcija predstavlja reaktivne promene tkiva koje se javljaju u neposrednom okruženju tumora i dovode do stvaranja fibroznih ekstenzija koje mogu da sadrže tumorske ćelije. Kod tumora koji pokazuju perirektalni *stranding*, MRI ne može da razlikuje da li je u pitanju tumorska invazija ili dezplastična reakcija bez tumorskih ćelija, odnosno da li postoji T2 ili T3 tumor (99). Međutim, ova ograničenost u diferenciranju je i klinički i terapijski od vrlo malog značaja, pošto se i T2 i T3a tumori tretiraju kratkotrajnom niskodoznom radioterapijom i nakon toga TME. Ipak, da bi se izbegao *understaging*, savetuje se da se tumori sa perirektalnim *stranding*-om gradiraju kao T3 tumori.

Tumor T4 stadijuma infiltriše okolne strukture – susedne organe, peritoneum i strukture karličnog zida [slika 21]. Tumori proksimalnog i srednjeg rektuma anteriorno infiltrišu zid mokraćne bešike i uterus sa afekcijom visceralnog peritoneuma, lateralno strukture bočnih zidova karlice, a posteriorno sakrum. Kod tumora distalnog rektuma najčešće mesto infiltracije u T4 stadijumu su strukture pod karlice: analni sfinkteri, mišići levatori anusa, prostata, seminalne vezikule, vagina i sakrokokcigealna kost. Ovakvi bolesnici zahtevaju primenu dugotrajne radioterapije i ekstenzivan hirurški pristup (54, 55, 59).



Slika 21. T2-w aksijalni prikaz karcinoma rektuma tumorskog gradusa T4 koji infiltriše prostatu sa odgovarajućom DWI slikom i ADC mapom. Na DWI slici i ADC mapi uočava se visoko restriktivna difuzija u zoni tumorskog tkiva.

Ekstramuralna vaskularna invazija predstavlja tumorsku invaziju vaskularnih struktura izvan muskularnog sloja zida rektuma. Vaskularne strukture se na T2w sekvenci uočavaju kao tubularne strukture niskog intenziteta signala unutar hiperintenznog perirektalnog masnog tkiva i prate se u kontinuitetu na susednim presecima [slika 22]. Ekstramuralna vaskularna invazija se klasifikuje u odnosu na kalibar zahvaćenih sudova i njihove konture – u nižem stadijumu infiltracije infiltrisani sud je pravilnih kontura i nema značajnije dilatacije lumena, dok dilatacija lumena i iregularnost kontura predstavlja viši stadijum invazije. Ukoliko je prisutna ekstramuralna vaskularna invazija, u radiološkom izveštaju potrebno je navesti udaljenost infiltracije od mezorektalne fascije (99). Ekstramuralna tumorska invazija može postojati i u perineuralnoj formi, i to je informacija koju je takođe potrebno navesti u radiološkom izveštaju (100).



Slika 22. T2w koronalni prikaz masivne ekstramuralne venske invazije mezorektuma i desne unutrašnje ilijačne vene.

Tabela 8. Određivanje tumorskog stadijuma karcinoma rektuma na osnovu MRI.

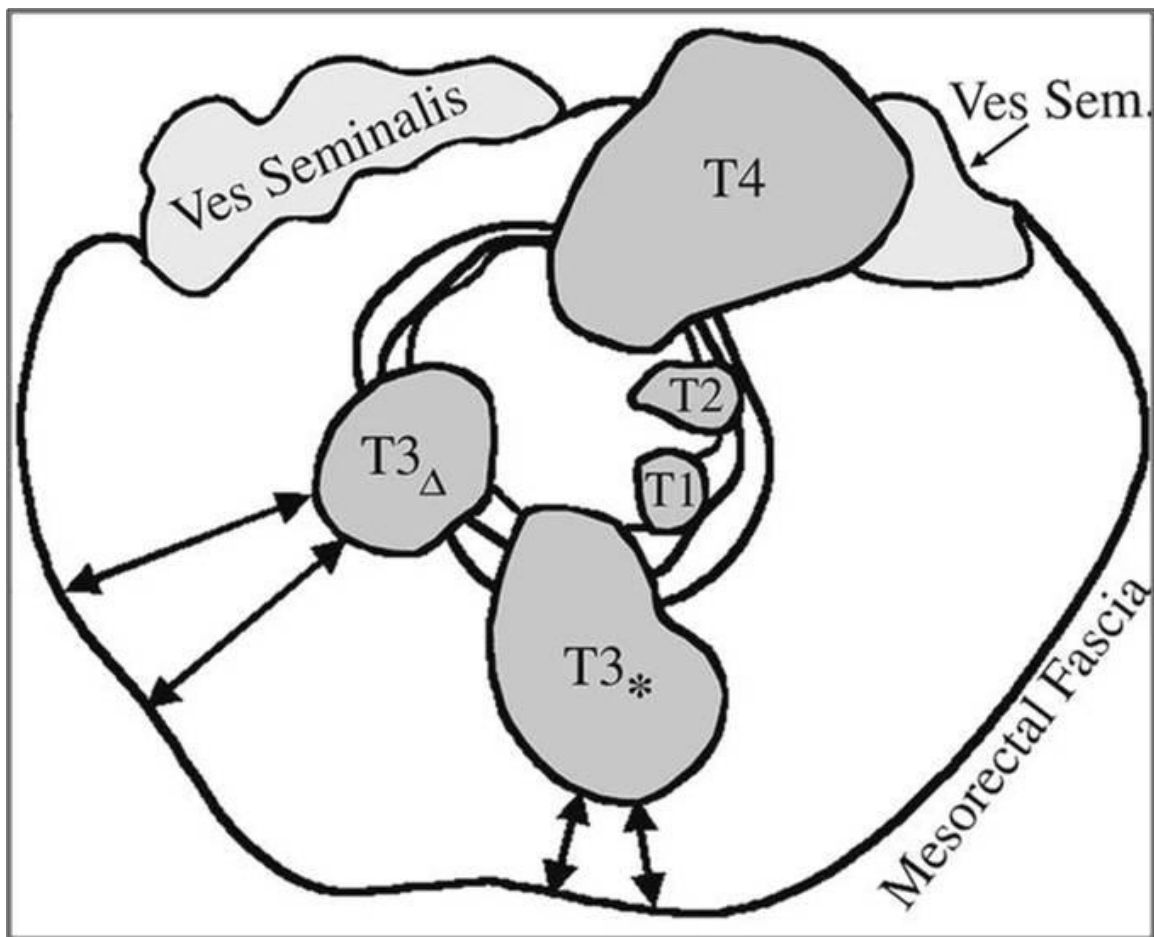
Tx	Primarni tumor se ne može proceniti
T0	Nema znakova primarnog tumora
T1	Tumor zahvata submukozu: pomeranje submukoznog sloja patološkim intenzitetom signala koji se ne propagira u cirkularni mišićni sloj
T2	Tumor zahvata, ali ne penetrira mišićni sloj
T3	Tumor probija mišićni sloj i zahvata subserozu: nodularna ili kružna formacija sa širokom osnovom srednjeg intenziteta signala koja se propagira kroz muskularni sloj u perirektalno masno tkivo
T3a	Tumor se propagira <1 mm preko muskularnog sloja
T3b	Tumor se propagira 1-5 mm preko muskularnog sloja
T3c	Tumor se propagira 5-15 mm preko muskularnog sloja
T3d	Tumor se propagira >15mm preko muskularnog sloja
T4	Tumor zahvata susedne organe: ekstenzije tumorskog intenziteta signala u okolne organe i peritoneum

1.7.2. Cirkumferentna resekciona margina

Presudni napredak u tretmanu karcinoma rektuma nastao je uvođenjem totalne mezorektalne ekscizije (101). Primenom ove hirurške tehnike značajno je poboljšana prognoza kod bolesnika sa karcinomom srednje i donje trećine rektuma, a došlo je i do znatnog smanjenja broja abdominoperinealnih operacija koje su za posledicu imale inkontinenciju. Ovim pristupom kompletno se uklanja čitav mezorektalni kompartman koji uključuje rektum, mezorektalno masno tkivo, perirektalne limfne noduse i mezorektalnu fasciju koja ih okružuje, čime se obezbeđuje slobodna resekciona margina, dok parijetalna pelvična fascija i splahnhični nervi ostaju intaktni. Na taj način minimalizuje se šansa da neki deo tumora zaostane u operativnoj zoni. Sledeći pomak napravljen je prelaskom sa adjuvantne na neoadjuvantnu radioterapiju. I jedno i drugo značajno su promenili stope lokalnog recidiva i preživljavanja (22, 102, 103).

Važno je istaći da je kod karcinoma rektuma lateralna cirkumferentna propagacija mnogo značajniji prognostički faktor za pojavu lokalnog recidiva u odnosu na longitudinalnu propagaciju tumora. Nepotpuna resekcija lateralnih margina tumora smatra se osnovnim uzrokom pojave lokalnog recidiva. Zato utvrđivanje odnosa tumora sa mezorektalnom fascijom predstavlja najvažniji kriterijum za određivanje lokalnog stadijuma tumora (101).

Ukoliko se tumor prostire u zoni od 1 mm od mezorektalne fascije, smatra se da će hirurška resekciona margina biti zahvaćena. Najkraća distanca od tumora ili izmenjenog limfnog nodusa do mezorektalne fascije naziva se cirkumferentna resekciona margina (CRM) i predstavlja najmoćniji prediktor lokalnog recidiva. Cirkumferentna resekciona margina je pozitivna kada postoje tumorski depoziti na rastojanju manjem 1 mm od mezorektalne fascije, a negativna kada je ta udaljenost veća od 1 mm [slika 23].

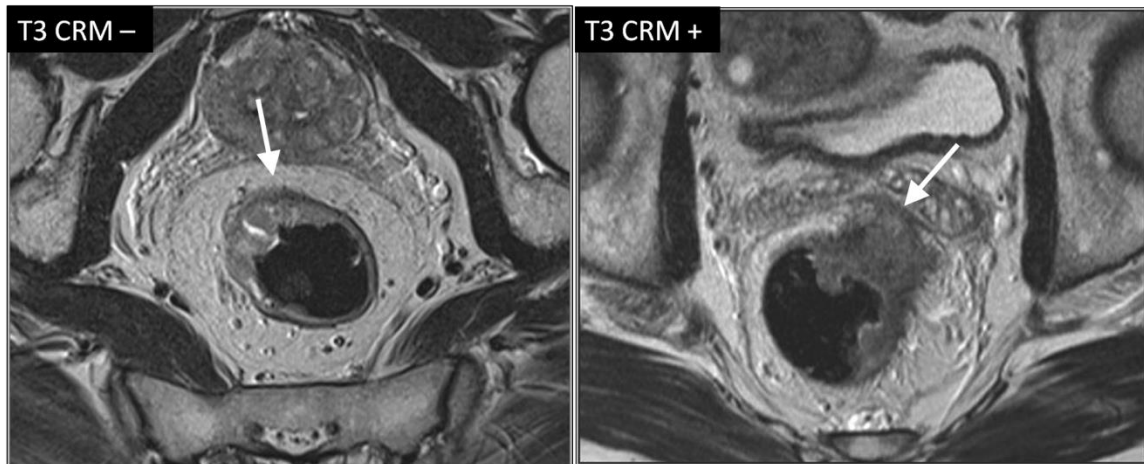


Slika 23. Cirkumferentna resekcija margina je pozitivna kada postoje tumorski depoziti na rastojanju manjem 1 mm od mezorektalne fascije, a negativna kada je ta udaljenost veća od 1 mm (Beets-Tan RG, Beets GL. Rectal cancer: review with emphasis on MR imaging. Radiology 2004;232(2):335–346).

Postoji šest tipova zahvaćenosti margine: direktno tumorsko širenje, diskontinuitetno tumorsko širenje, metastaze u limfnim nodusima, venska invazija, limfatična invazija i perineuralno tumorsko širenje. U svim ovim slučajevima, margina se smatra pozitivnom – R1 (R klasifikacija – prisustvo ili odsustvo rezidualnog tumora u zoni resekcione margine).

Grupa tumora sa tumorskim gradusom T3 vrlo je heterogena, i obuhvata tumore koji se tek diskretno šire preko *lamina muscularis propriae* do tumora koji se propagiraju do

mezorektalne fascije ili je infiltrišu, kao i sve varijante između ove dve. Kod tumora T3 gradusa izuzetno je važno utvrditi da li je cirkumferentna resekciona margina infiltrisana tumorom. Upravo je u tome prednost magnetne rezonance – mogućnost da precizno utvrdi odnos lateralne tumorske margine sa mezorektalnom fascijom [slika 24]. U evaluaciji T3 tumora, od posebnog značaja je precizno opisati odnos tumora sa mezorektalnom fascijom, odnosno izmeriti minimalno rastojanje između tumora i mezorektalne fascije, jer je poželjan ishod hirurškog zahvata dobijanje slobodne cirkumferentne resekcione margine bez prisustva tumorskih ćelija. Mezorektalna fascija predstavlja najvažniju anatomsku odrednicu za izvodljivost TME, jer se neposredno uz nju nalazi hirurška resekciona linija. U toku totalne mezorektalne ekscizije, hirurg može promeniti plan disekcije lateralno prema karličnom zidu u zonama gde je mezorektalna fascija ugrožena tumorom.



Slika 24. T2-w aksijalni prikaz karcinoma rektuma koji minimalno infiltriše mezorektalno masno tkivo u zoni označenoj strelicom (prva slika); postoji široka resekciona margina oko tumora i nema limfnih nodusa uz mezorektalnu fasciju; ovakav tumor klasifikuje se kao T3 CRM – (CRM je slobodna, odnosno negativna). T2-w aksijalni prikaz karcinoma rektuma sa ekstramuralnom propagacijom koji se širi kroz mezorektalno masno tkivo i infiltriše resekcionu marginu u zoni označenoj strelicom (druga slika); ovakav tumor klasifikuje se kao T3 CRM + (CRM je zahvaćena, odnosno pozitivna); bolesnik će biti tretiran dugotrajnom radioterapijom sa hemiopotencijacijom preoperativno, a ukoliko ovaj tretman bude uspešan, uslediće TME.

I kod kvalitetno obavljene TME, izvestan broj bolesnika ima pozitivnu CRM. Rastojanje tumor – mezorektalna fascija nije uključeno u TNM sistem, iako je potvrđeno da neoplastična infiltracija CRM dovodi do visoke stope pojave lokalnog recidiva nakon resekcije. MR predikcija slobodne resekcionih margine je trenutno pouzdanija od predikcije tumorskog statusa. U kombinaciji sa nodalnim statusom, CRM status daje bolji prognostički model od aktuelnog TNM sistema (104).

MRI precizno identifikuje bolesnike kod kojih postoji visoki rizik od nekompletne resekcije i selektuje ih za dodatnu preoperativnu hemioradioterapiju. Kod bolesnika sa suspektnom tumorskom infiltracijom mezorektalne fascije, indikovana je preoperativna dugotrajna visokodozna hemioradioterapija da bi se smanjio rizik od pojave lokalnog recidiva nakon resekcije. MRI u evaluaciji CRM može biti limitirana kod bolesnika sa malo perirektalnog masnog tkiva i kod tumora prednjeg zida rektuma, zbog slabije vizualizacije mezorektalne masti. Takođe, poteškoće u predikciji lateralnih margina predstavljaju mezorektalni tumorski depoziti, uvećani limfni nodusi i dezmozoplastična reakcija (fibrozno tkivo koje se formira unutar i oko tumora daje fini *stranding* niskog intenziteta signala).

Iako je MRI vrlo pouzdan modalitet za procenu tumorske invazije mezorektalne fascije kod bolesnika sa lokalno uznapredovalim karcinomom rektuma, preciznost MRI u pogledu procene statusa CRM je znatno manja nakon primenjene neoadjuvantne hemioradioterapije usled ograničenja u razlikovanju rezidualnog tumorskog tkiva od okolnih fibroznih promena. Zbog toga postoji potreba da se na neinvazivan način preciznije evaluira CRM i da se predvidi tumorska regresija iz regije mezorektalne fascije nakon neoadjuvantne hemioradioterapije. Mogućnost da se precizno utvrdi zahvaćenost cirkumferentne resekcionih margine, kao i odnos lateralne tumorske margine sa mezorektalnom fascijom, izuzetno je važna, naročito imajući u vidu da je tumorski infiltrisana cirkumferentna resekciona margina snažan prediktor lokalnog recidiva karcinoma rektuma. Uvođenjem DWI u standardni protokol za MR pregled bolesnika sa karcinomom rektuma mogla bi se povećati preciznost MRI u detekciji i preoperativnom

određivanju tumorskog statusa karcinoma rektuma, kao i u proceni tumorskog odgovora na neoadjuvantnu CRT i statusa CRM, odnosno u proceni da li postoji tumorska infiltracija CRM [slike 27 i 28].

1.7.3. Detekcija metastaza u limfnim nodusima

Karcinom rektuma najčešće limfogeno metastazira u limfne noduse mezorektalnog masnog tkiva (105). Od perirektalnih limfnih nodusa postoje dva glavna puta limfogenog širenja. Kod karcinoma proksimalnog rektuma, limfogeno širenje je usmereno naviše duž gornjih rektalnih krvnih sudova do donjih mezenteričnih krvnih sudova. Za karcinome distalnog rektuma karakterističnije je lateralno širenje duž srednjih rektalnih sudova do unutrašnjih ilijačnih sudova i u limfne noduse uz pelvični zid. Širenje naniže duž donjih rektalnih krvnih sudova do ingvinalne regije je retko, osim kod uznapredovalih tumora i kada je zahvaćen analni kanal. Kod karcinoma rektuma većina limfnih nodusa, i benignih i malignih, nalazi se u mezorektumu, i, u manjoj meri, duž gornje rektalne arterije. Većina mezorektalnih limfnih nodusa nalazi se na nivou primarnog tumora.

Standardnom TME, perirektalni limfni nodusi se uklanjaju zajedno sa primarnim tumorom. Međutim, važno je detektovati i limfne noduse izvan mezorektuma, jer oni takođe mogu biti uzrok lokalnog recidiva (105). Kada se ekstramezorektalni limfni nodusi uoče na MRI, radioterapija i hirurški pristup moraju se posebno prilagoditi. Ovo je posebno slučaj kod karcinoma distalnog rektuma, gde postoji verovatnoća da zahvaćeni unutrašnji ilijačni limfni nodusi ne budu odstranjeni. Kod bolesnika sa metastatskim nodusima izvan mezorektalne fascije neophodno je primeniti proširenu resekciju limfnih nodusa. Oni limfni nodusi koji se ne uklone u toku hirurškog zahvata mogu biti odgovorni za lokalni recidiv.

Prisustvo metastatskih limfnih nodusa u blizini mezorektalne fascije povećava rizik od lokalnog recidiva i kod takvih bolesnika primenjuje se neoadjuvantna hemioradioterapija. Postoji korelacija između dubine ekstramuralnog širenja tumora i

prisustva ekstramuralne venske invazije s jedne strane i postojanja metastatski izmenjenih limfnih nodusa sa druge (21). Zahvaćenost limfnih nodusa uz pelvični zid povećava rizik od sistemske diseminacije i skraćuje vreme preživljavanja (105).

U okviru TNM sistema određuje se i nodalni status, odnosno broj metastatski izmenjenih limfnih nodusa. N0 stadijum podrazumeva odsustvo vidljivih limfnih nodusa, prisustvo jednog, dva ili tri limfna nodusa suspektih na malignu infiltraciju označava se N1 stadijumom, dok se kod N2 stadijuma uočava četiri ili više nodusa [tabela 9.]. Broj zahvaćenih limfnih nodusa je važan faktor rizika za lokalni recidiv i ima uticaja na prognozu bolesti. Bolesnici sa N2 statusom imaju značajno veći rizik od pojave lokalnog recidiva u poređenju sa bolesnicima sa N1 ili N0 statusom (105).

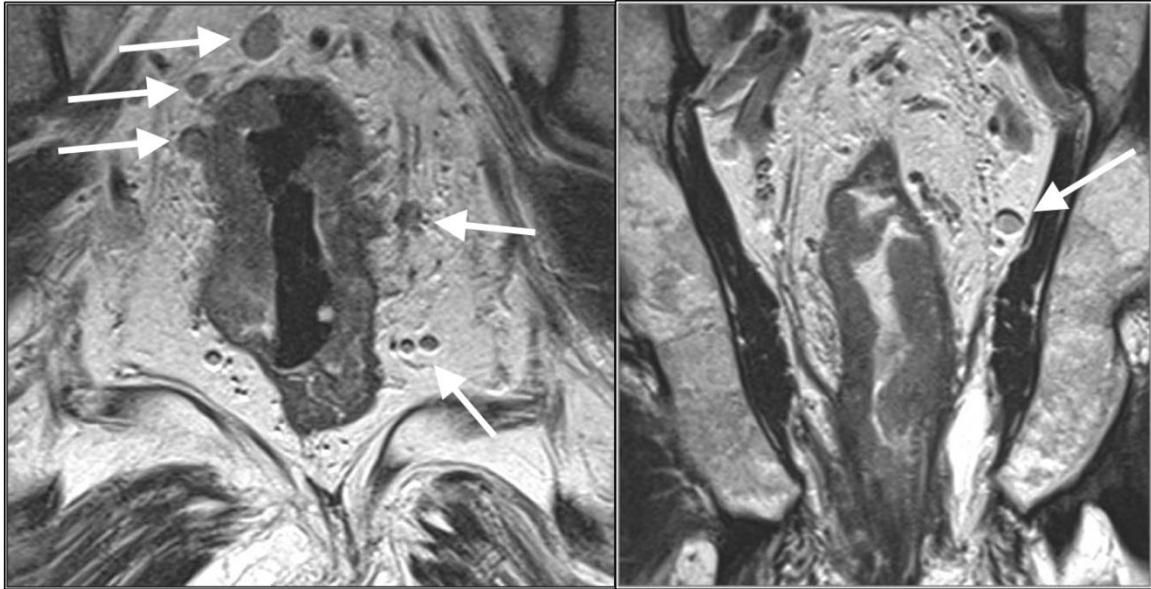
Detekcija patološki izmenjenih limfnih nodusa i dalje predstavlja dijagnostički izazov. Sposobnost da se preoperativno utvrdi negativni nodalni status omogućila bi kod nekih bolesnika manje agresivan tretman bez neoadjuvantne terapije. Nažalost MRI, kao i ostali imidžing modaliteti, ima nisku senzitivnost i specifičnost za detekciju metastaza u limfnim nodusima. I pored mogućnosti da se vizualizuju limfni nodusi veličine 2-3 mm na snimcima visoke rezolucije, pouzdana detekcija metastaza u limfnim nodusima još uvek nije moguća. Definitivna dijagnoza u pogledu određivanja statusa limfnih nodusa još uvek se ne može postići bez histopatološke evaluacije. Rezultati skorašnjih studija pokazali su da i kod bolesnika sa dobrim (ypT1-2) ili kompletnim (ypT0) tumorskim odgovorom na CRT, i dalje postoji 15%, odnosno 5%, šanse za postojanje pozitivnog nodalnog statusa nakon CRT (20, 21). Ukoliko se metastatski infiltrisani limfni nodusi nakon CRT ne identifikuju MR pregledom, postoji značajan rizik za nastanak lokalnog recidiva, bez obzira na stepen odgovora primarnog tumora na terapiju (20, 21).

Radiološka evaluacija limfnih nodusa zasniva se na morfološkim kriterijumima kao što su veličina, oblik, kontura i homogenost (106, 107). Dimenzija nodusa uglavnom se koristi kao glavni dijagnostički parametar. Međutim, pokazalo se da je veličina nodusa insuficijentan kriterijum za razlikovanje malignih od benignih limfnih nodusa kod bolesnika sa karcinomom rektuma, najviše zbog toga što su mezorektalni nodusi, bili

benigni ili maligni, uglavnom mali. Pored toga, kod uvećanih limfnih nodusa teško je diferencirati reaktivne od metastatskih nodusa, dok je kod sitnih limfnih nodusa lako moguće prevideti mikrometastaze. Dodatan problem kod karcinoma rektuma, u poređenju sa drugim tumorima male karlice, predstavlja visoka učestalost mikrometastaza u limfnim nodusima normalne veličine. Više studija je ukazalo na nepouzdanost rezultate koji se dobijaju određivanjem statusa limfnih nodusa koje je zasnovano samo na veličini nodusa (21, 106). Niska senzitivnost kada se koristi samo veličina nodusa kao kriterijum može se objasniti činjenicom da kod karcinoma rektuma limfni nodusi dimenzija od 1 do 5 mm imaju visoku prevalenciju malignosti. Zato, da bi se izbegao *understaging*, sve vidljive limfne noduse treba smatrati potencijalno malignim (65).

Smatra se da su karakteristike konture i intenziteta signala limfnog nodusa pouzdaniji kriterijumi za procenu metastatskih nodusa. Na aksijalnim T2w sekvencama sa malim FOV-om visoke rezolucije postavljenim perpendikularno na uzdužnu osovину rektuma jasno se identifikuju limfni nodusi u mezorektalnom masnom tkivu (108). Za procenu limfnih nodusa uz pelvični zid, od pomoći je dodatna T2w koronalna sekvenca [slika 25]. Na T2w sekvenci, mezorektalni nodusi pokazuju nizak, srednji ili visok intenzitet signala i klasifikuju se prema karakteristikama njihovog prikaza. Normalni ili reaktivni nodusi karakterišu se homogenim intenzitetom signala i pravilnom, glatkom, oštro ograničenom konturom, dok se nodusi koji imaju nepravilnu konturu ili heterogeni intenzitet signala smatraju suspektnim na prisustvo metastaza. Nodusi sa heterogenim intenzitetom signala najčešće sadrže zone nekroze ili ekstracelularnog mucina što ukazuje na metastaze adenokarcinoma (109). Kada se udruže karakteristike konture i intenziteta signala, senzitivnost za otkrivanje metastaza u limfnim nodusima povećava se do 85%, sa visokom specifičnošću za otkrivanje metastaza u nodusima većim od 3 mm (107). Kada je kraća osovina limfnog nodusa veća od 5 mm, ako je kontura spikulirana i neoštra ili nodus ima heterogen pegav izgled, sa sigurnošću se takav nodus metastatski izmenjen može smatrati malignim (106, 107). Međutim, ove kriterijume ne ispunjavju svi

malignni nodusi. Zato predikcija nodalnog statusa i dalje predstavlja dijagnostički problem.



Slika 25. Koronalni T2-w prikaz karcinoma rektuma sa uvećanim i/ili izmenjenim mezorektalnim limfnim nodusima (prva slika; limfni nodusi su označeni strelicama). Koronalni T2-w prikaz karcinoma rektuma sa solitarnim uvećanim ekstramezorektalnim limfnim nodusom sa leve strane (druga slika; limfni nodus je označen strelicom).

Difuzioni imidžing može biti potencijalno pouzdana onkološko-dijagnostička metoda za procenu nodalnog statusa kod bolesnika sa karcinomom rektuma. Kvalitativne i kvantitativne informacije koje ova metoda obezbeđuje mogu se primeniti u karakterizaciji limfnih nodusa pre i posle CRT, a rezultati jednog skorašnjeg istraživanja pokazali su da ADC merenja imaju određenu vrednost po ovom pitanju, za razliku od kvalitativne vizualne procene intenziteta signala DWI metodom koja se pokazala nepouzdanom (110).

Ultrasmall superparamagnetic iron oxide (USPIO) pokazao je dobre rezultate u diferencijaciji benignih od malignih limfnih nodusa kod bolesnika sa karcinomom rektuma i karcinomom prostate (28-30, 111). Kod neizmenjenih limfnih nodusa USPIO izaziva pad intenziteta signala. Razlike u intenzitetu signala nodusa nakon aplikacije USPIO objašnjavaju se koncentracijom makrofaga u određenoj regiji nodusa. U regiji sa normalnom koncentracijom makrofaga, USPIO dovodi do pada intenziteta signala. To znači da će i inflamirani uvećani limfni nodusi dati pad intenziteta signala. Ukoliko su u delu limfnog nodusa makrofagi zamenjeni tumorskim ćelijama, neće doći do očekivanog pada intenziteta signala, pa će se te zone prikazivati kao zone višeg intenziteta u odnosu na ostatak nodusa – *white region*.

Postoji četiri osnovna prikaza limfnih nodusa nakon aplikacije USPIO: uniformno nizak intenzitet signala, centralno nizak intenzitet signala, ekscentrično visok intenzitet signala i uniformno visok intenzitet signala. Problem i dalje predstavljaju mikrometastaze (<1 mm) koje se ne mogu detektovati ni nakon korišćenja USPIO. Benigni nodusi obično pokazuju uniformno nizak ili centralno nizak intenzitet signala. Centralno nizak intenzitet signala najčešće postoji kod reaktivnih nodusa; ovakav nalaz je posledica rasporeda makrofaga unutar limfnog nodusa. Kada se nodus reaktivno uveća, dolazi do kortikalne ili parakortikalne hiperplazije, što dovodi do povećanja veličine limfnih folikula i zadebljanja kortikalnog dela nodusa. Pošto su makrofagi uglavnom raspoređeni u medularnom sinus, efekti USPIO u reaktivnom limfnom nodusu pojavljuju se u centralnim delovima nodusa u vidu sniženja intenziteta signala. Maligni nodusi u kojima postoje fokalne metastaze veće od 1 mm pokazuju uniformno ili ekscentrično visok intenzitet signala, jer je kod metastatski izmenjenih limfnih nodusa došlo do zamene normalnog ćelija limfnih nodusa malignim. Može se procenjivati i procenat zona visokog intenziteta signala u nodusu, i ukoliko je taj procenat veći od 30%, visoko je suspektan malignitet u nodusu. Što je veća regija povišenog intenziteta signala, veća je verovatnoća da je nodus malignan. I neka benigna stanja, kao što su fokalna nodalna fibroza ili masni hilum, mogu takođe da daju zone visokog intenziteta signala zbog

nedostatka makrofaga, što imitira malignitet. Ipak, kod ovakvih stanja, visok intenzitet signala uglavnom postoji u zoni manjoj od 30% limfnog nodusa (111).

U poslednje vreme, nastavljena su istraživanja iz oblasti specifičnih kontrastnih sredstava koja bi mogla unaprediti postojeće mogućnosti magnetne rezonance u karakterizaciji limfnih nodusa. Grupa istraživača iz Mastrohta u Holandiji, izvodila je nekoliko studija u kojima su kao alternativno kontrastno sredstvo za magnetnu rezonancu koristili *gadofosveset trisodium*, koji je originalno korišćen kao MR kontrastno sredstvo namenjeno vaskularnom imidžingu. Rezultati ovih studija su afirmativni u pogledu vizualizacije metastatski izmenjenih limfnih nodusa i određivanja nodalnog stadijuma bolesti kod bolesnika sa karcinomom rektuma (27, 28), naročito u proceni nodalnog statusa nakon neoadjuvantne hemioradioterapije (112).

Tabela 9. Određivanje nodalnog stadijuma karcinoma rektuma na osnovu MRI.

Nx	Nodalni status se ne može proceniti
N0	Ne uočavaju se metastatski izmenjeni mezorektalni limfni nodusi
N1	1-3 metastatski izmenjenih mezorektalnih limfnih nodusa
N1a	Jedan metastatski izmenjen mezorektalni limfni nodus
N1b	2-3 metastatski izmenjenih mezorektalnih limfnih nodusa
N1c	Tumorski depoziti u subserozi ili perirektalnom masnom tkivu bez metastatske infiltracije mezorektalnih limfnih nodusa
N2	Četiri ili više metastatski izmenjenih mezorektalnih limfnih nodusa
N2a	4-6 metastatski izmenjenih mezorektalnih limfnih nodusa
N2b	Sedam ili više metastatski izmenjenih mezorektalnih limfnih nodusa

1.8. MRI NAKON HEMIORADIOTERAPIJE

Metoda magnetne rezonance ne pokazuje apsolutnu preciznost u proceni tumorskog statusa kod bolesnika sa karcinomom rektuma tretiranih hemioradioterapijom (113). Osnovni problem u MR proceni odgovora na neoadjuvantnu terapiju predstavlja interpretacija postiradijacione fibroze, odnosno razlikovanje aktivnog tumora od postiradijacione fibroze. Kada su u pitanju sitne zone vijabilnog tumorskog tkiva unutar fibroznog tkiva, MRI ne može sa sigurnošću da razlikuje da li je fibroza bez (γT_0) ili sa ostacima tumorskog tkiva u zidu creva (γT_{1-2}). Posle dugotrajne hemioradioterapije, pouzdana diferencijacija aktivnog tumora od postiradijacione fibroze konvencionalnim MR tehnikama je nemoguća (114).

Problem predstavlja i procena tumorske infiltracije mezorektalne fascije kod difuzne fibroze tkiva u inicijalnoj tumorskoj zoni koja se uočava kod više od 50% bolesnika. Često u ovim fibroznim zonama postoji rezidualni tumor u vidu malih skupina tumorskih ćelija koje se ne mogu uočiti na MRI. Prisustvo difuzne izo- ili hiperintenzne infiltracije mezorektalne fascije na MRI udruženo je sa tumorskom invazijom u histopatološkom nalazu u 90% slučajeva (115).

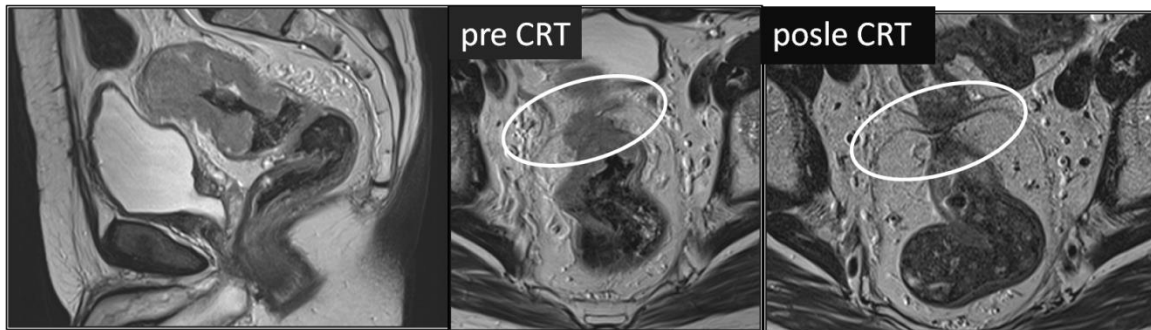
Mucinozni tumori nakon hemioradioterapije pokazuju sklonost da zadrže visok intenzitet signala i u tumorskom tkivu i u limfnim nodusima. Ovi tumori ne pokazuju dobar odgovor na hemioradioterapiju, jer u njima postoje perzistentne zone visokog intenziteta signala i često je zahvaćena CRM. Međutim, ovakav nalaz ponekad je izvor grešaka, jer histopatološka evaluacija u mnogim slučajevima nije pokazala prisustvo aktivnog tumora, već samo inaktivna mucinozna jezerca (81).

Sniženje nodalnog statusa prisutno je kod većine bolesnika nakon preoperativne hemioradioterapije, čak i ako nije došlo do smanjenja veličine tumora ili sniženja tumorskog statusa. Međutim, identifikacija metastaza u limfnim nodusima kod bolesnika sa karcinomom rektuma i dalje predstavlja veliki izazov (116). Pouzdana

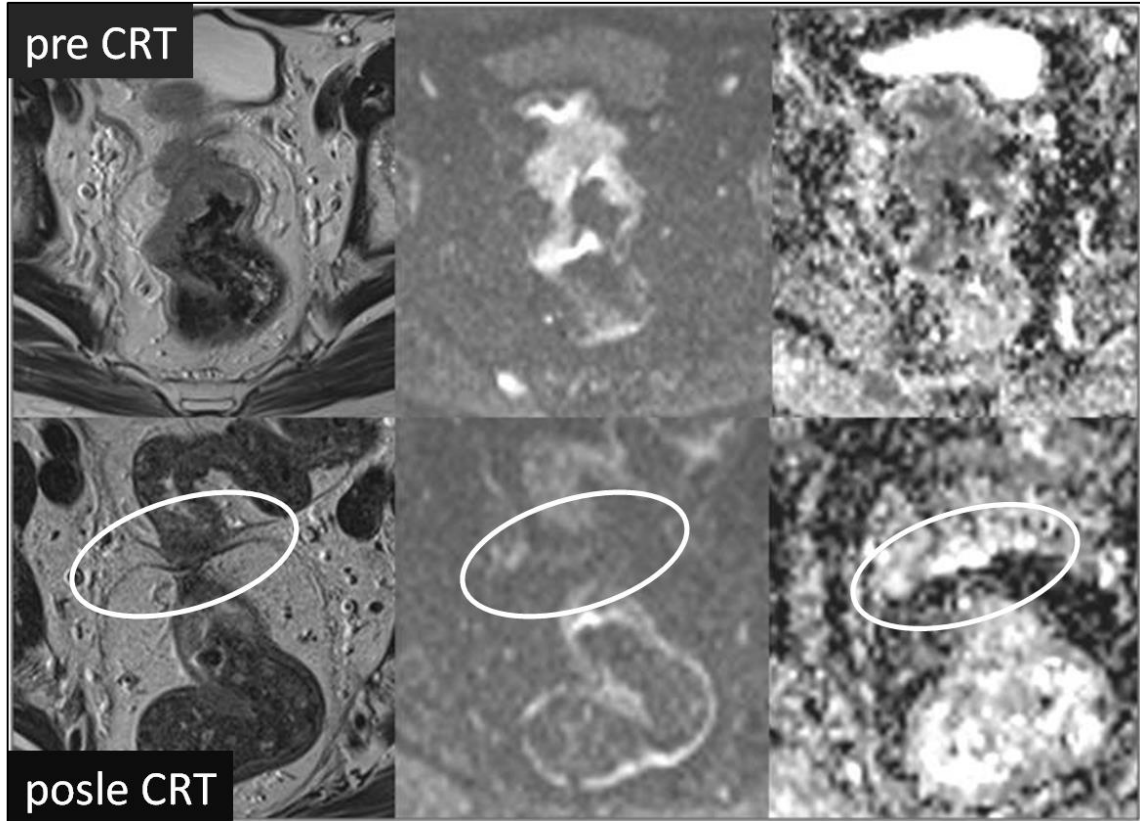
diferencijacija između reaktivnih i metastatskih nodusa nije uvek moguća, jer postoji visoka incidenca mikroskopskih metastaza u limfnim nodusima normalnog izgleda.

FDG-PET može da proceni stepen odgovora 2 nedelje nakon početka hemioradioterapije. Ipak, procenu odgovora na neoadjuvantnu terapiju najbolje je izvoditi na kraju intervala između hemioradioterapije i operacije koji najčešće traje 6-8 nedelja, odnosno neposredno pre hirurškog zahvata. Iako FDG-PET obezbeđuje dodatne funkcionalne informacije, ni ovaj modalitet nije uspeo da reši problem detekcije rezidualnog tumora unutar fibroznog tkiva (67, 68).

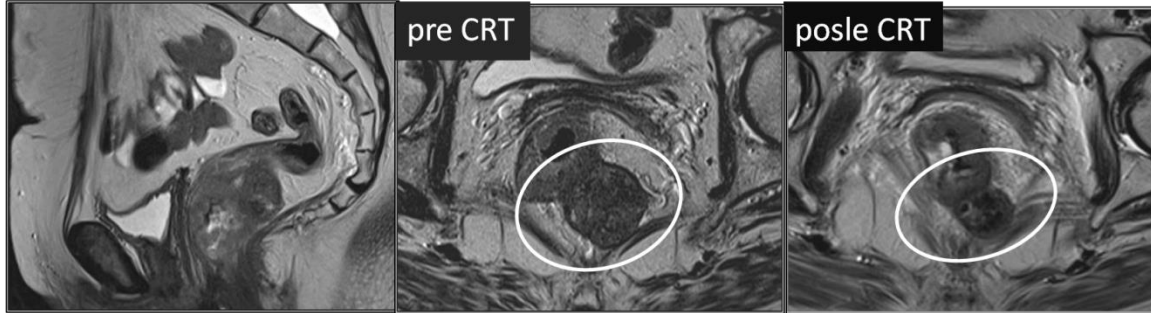
Razvoj MR tehnologije omogućava kombinaciju morfoloških informacija o tumoru sa funkcionalnim parametrima. Detekcija sitnih tumorskih zona u fibroznom tkivu i limfnim nodusima nakon radioterapije karcinoma rektuma može biti unapređena novim funkcionalnim MR tehnikama kao što su perfuzioni i difuzioni MRI i molekularni MRI, kao i upotrebom novih tkivno- specifičnih kontrastnih sredstava (114-117) [slike 26, 27 i 28].



Slika 26. T2w sagitalni (prva slika) i aksijalni prikaz (druga slika) karcinoma rektuma T4 stadijuma sa invazijom visceralnog peritoneuma u regiji peritonealne umbilikacije i aksijalni prikaz istog tumora nakon hemioradioterapije (treća slika) - primer dobrog tumorskog odgovora na neoadjuvantnu terapiju.



Slika 27. Aksijalni T2w prikaz karcinoma rektuma T4 stadijuma sa invazijom visceralnog peritoneuma u regiji peritonealne umbilikacije sa odgovarajućima DWI slikama i ADC mapama pre neoadjuvantne hemioradioterapije (gornji red slika) i aksijalni T2-w prikaz istog tumora sa odgovarajućima DWI slikama i ADC mapama nakon hemioradioterapije (donji red slika). Difuzioni imidžing potvrđuje dobar tumorski odgovora na neoadjuvantnu terapiju procenjen na konvencionalnoj T2-w MR sekvenci. Takođe, difuzioni imidžing povećava pouzdanost procene zahvaćenosti cirkumferentne resekcione margine. Kod ovog pacijenta CRM je na inicijalnom MR pregledu bila pozitivna, dok je nakon CRT procenjena negativnom, što je potvrđeno i postoperativnom histopatološkom analizom.



Slika 28. T2w sagitalni (prva slika) i aksijalni prikaz (druga slika) karcinoma rektuma T3 stadijuma koji probija *laminu muscularis propriju* na poziciji od 3-6h sa ekstramuralnom propagacijom masivnim tumorskim nodusom posterolateralno levo i afekcijom mezorektalne fascije. U toj zoni tumor široko adheriše uz levi *musculus levator ani*, ali nema znakova infiltracije mišića. CRM je pozitivna. T2w aksijalni prikaz istog tumora nakon hemioradioterapije (treća slika); došlo je do smanjenja volumena ekstramuralnog nodusa, ali je CRM i dalje pozitivna – primer lošeg tumorskog odgovora na neoadjuvantnu terapiju.

1.9. POSTOPERATIVNI MRI

Osnovni cilj programa postoperativnog praćenja bolesnika sa karcinomom rektuma je poboljšavanje preživljavanja što se postiže ranom dijagnozom lokalnog recidiva i metastaza male veličine (118, 119). Kod oko 35% bolesnika sa kolorektalnim karcinomom koji su podvrgnuti kurativnom hirurškom tretmanu, dolazi do pojave rekurentne bolesti, najčešće u prve tri godine nakon operacije (120). Rekurentna bolest se najčešće javlja u vidu hepatičnih metastaza (20%), pulmonalnih metastaza (5-10%), dok se kod oko 5-10% bolesnika javlja lokoregionalni recidiv primarne bolesti (121). Dok se nekada lokalni recidiv karcinoma rektuma smatrao inkurabilnim stanjem, savremeni terapijski pristup uzima u obzir kurativni hirurški pristup, kada je to moguće, često u kombinaciji sa neoadjuvantnom ili adjuvantnom CRT. Šanse za izlečenje su najveće kada su sve resekcione margine u stadijumu R0, bez mikroskopski vidljivih tumorskih ćelija. Kako bi se povećala verovatnoća izlečenja, rano otkrivanje rekurentne bolesti je od suštinske važnosti.

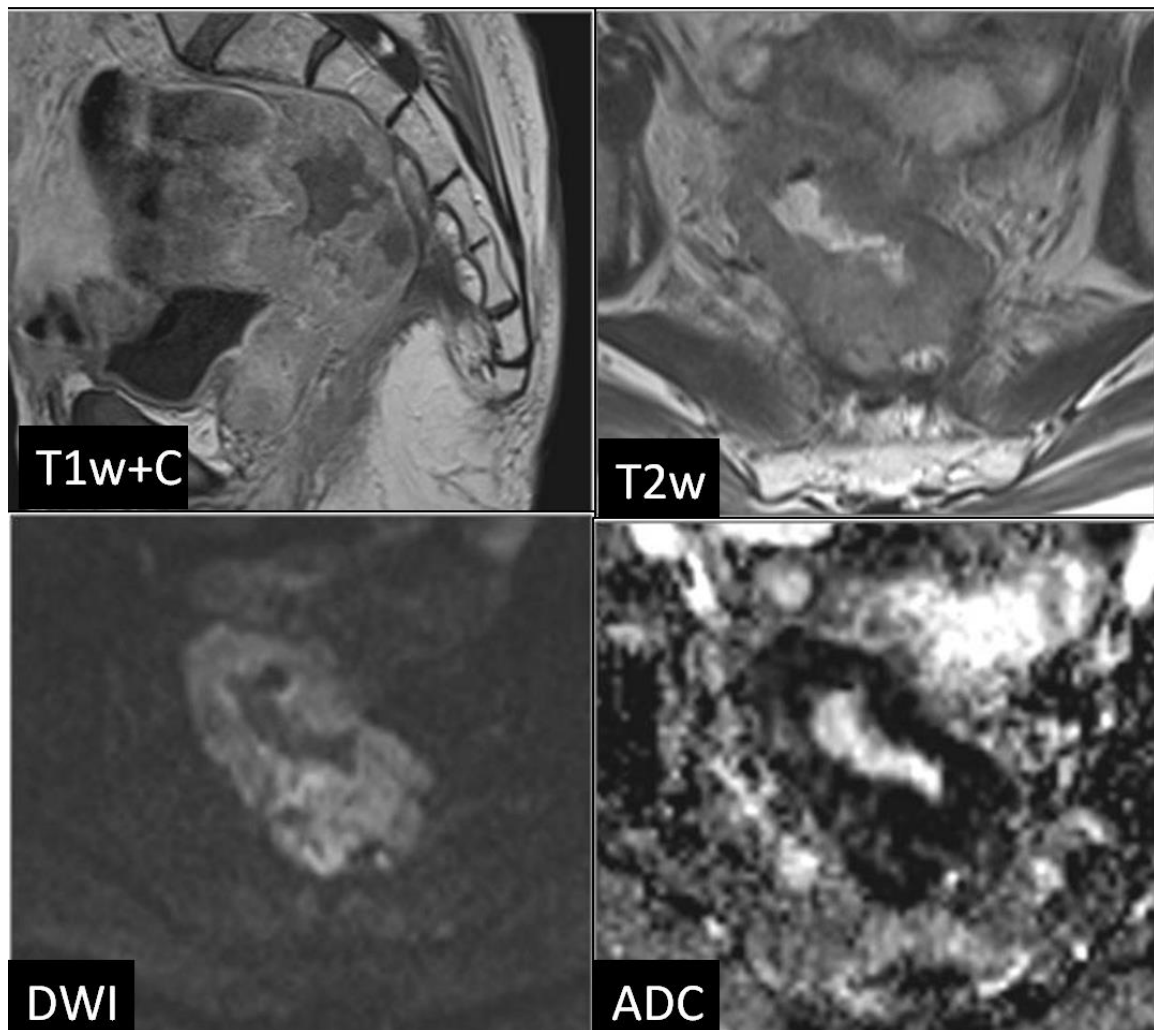
Većina lokalnih recidiva kod karcinoma rektuma potiče sa mesta inicijalnog tumora, pa je izuzetno važna dobra vizualizacija perirektalnih tkiva u toku postoperativnog praćenja. Pored praćenja tumorskih markera, na prvom mestu karcinoembrionskog antigena (CEA), i primene endoskopskih procedura, CT, MRI i PET-CT koriste se kao dijagnostički modaliteti za detekciju lokalnog recidiva i udaljenih metastaza karcinoma rektuma. Postoji ideja da se bolesnici postoperativno klasifikuju u dve grupe – bolesnici sa visokim rizikom i bolesnici sa niskim rizikom od lokalnog recidiva, i da se njihovo praćenje prilagodi stepenu rizika. Bolesnicima sa visokim rizikom od lokalnog recidiva smatraju se bolesnici sa karcinomima distalnog rektuma, slabo diferenciranim karcinomima, mucinoznim adenokarcinomima i *signet-ring* karcinomima, i oni imaju 2,5 puta veću učestalost lokalnog recidiva od bolesnika sa niskim rizikom. Postoperativni MRI svakako treba primenjivati selektivno kod bolesnika sa kliničkom, kolonoskopskom i/ili biohemijskom sumnjom na recidiv (122, 123).

Lokalni recidiv definiše se kao klinička, radiološka i/ili patološka ponovna pojava bolesti u prethodno tretiranoj zoni u karlici. Lokalni recidiv može biti ekstraluminalni, kada se recidiv pojavljuje u okolini prethodnog – u perikoličnom masnom tkivu, pripadajućem mezenterijumu i limfnim nodusima, i intramuralni, kada recidiv nastaje u regiji načinjene anastomoze. Udaljeni recidiv se definiše kao klinička, radiološka i/ili patološka pojava na bilo kom drugom organu – uglavnom u jetri, plućima ili retroperitoneumu.

Prema savremenim protokolima, ukoliko postoji sumnja na postojanje lokalnog recidiva primarnog tumora, CT je metoda izbora koja se koristi da bi potvrdila ili opovrgla postojanje lokalnog recidiva ili udaljenih metastatskih lezija (124-126). Postojanje pelvične mekotkivne mase koja se uvećava na uzastopnim pregledima znak je koji sa visokom pouzdanošću ukazuje na postojanje lokalnog recidiva, iako ovakvu dijagnozu nije uvek lako postaviti (124-127). U slučaju nekonkluzivnih CT nalaza, primenjuje se ¹⁸F-*Fluorodeoxygenase* pozitron-emisiona tomografija ili kombinovana PET/CT tehnika, koja se pokazala korisnom u otkrivanju lokalnih recidiva kod bolesnika sa karcinomom rektuma. Lažno pozitivni rezultati koji se dobijaju na FDG-PET ili PET/CT modalitetima javljaju se u zonama postoperativno inflamiranog ili ožiljnog tkiva, u slučajevima dislokacije crevnih vijuga ili usled blizine mokraćne bešike. Uz to, FDG-PET i PET/CT tehnike imaju nisku dijagnostičku preciznost u proceni rekurentne bolesti kod karcinoma rektuma mucinoznog tipa, a slabije su i u proceni resektabilnosti tumora usled niže prostorne rezolucije (127, 128).

Sa druge strane MRI ima dokazano visoku dijagnostičku vrednost u proceni resektabilnosti dijagnostifikovanog lokalnog recidiva karcinoma rektuma (129-131). Takođe, MRI se smatra najadekvatnijom tehnikom za detekciju rekurentnog karcinoma rektuma, uglavnom zbog superiorne mekotkivne kontrastne rezolucije. U poređenju sa CT-om i PET-CT-om, MRI pokazuje veću senzitivnost za metastaze u mozgu, jetri i kostima, a manju za metastaze u plućima. Ipak, detektabilnost je određena veličinom lezije i brojem primenjenih sekvenci (132, 133).

MRI omogućava identifikaciju postoperativnih anatomskih promena i formiranje ožiljnog tkiva, komplikacija i recidiva kod bolesnika koji su operisani zbog primarnog ili rekurentnog karcinoma rektuma. Postoperativni MRI kod bolesnika sa karcinomom rektuma treba da omogući razlikovanje ekstraluminalnog recidiva od ožiljnog tkiva i da detektuje recidiv na anastomozi, uz detaljan opis lokalizacije i proširenosti recidiva (134) [slika 29].



Slika 29. Postkontrastni sagitalni T1w i aksijalni T2w prikaz recidiva karcinoma rektuma na anastomozi (gornji red slika). DWI i ADC mapa pokazuju visoko restriktivnu difuziju u zoni rekurentnog tumora (donji red slika).

Uobičajeni MRI nalaz nakon operacije karcinoma rektuma predstavlja presakralno ožiljno tkivo u vidu zadebljanja mekih tkiva u presakralnoj i prekokcigealnoj regiji. Rekurentnu bolest u ranoj fazi u vidu sitnih zona tumorskog tkiva unutar fibroznog tkiva nemoguće je prepoznati. Ipak, neki znaci kao što su visok intenzitet signala na T2w, nodularni izgled ili opacifikacija kontrastnim sredstvom mogu da ukažu na prisustvo lokalnog recidiva, naročito ukoliko je prošlo više od godinu dana od operacije. Međutim, ove karakteristike može imati i nezrelo fibrozno tkivo u prvim mesecima nakon operacije, koje, zbog inflamacije i vazodilatacije, može pokazivati viši intenzitet signala na T2w sekvenci i opacifikaciju na postkontrastnim sekvencama, što otežava interpretaciju (135). Nasuprot tome, prisustvo uniformno niskog intenziteta signala na T2w, angulirane konture i slaba postkontrastna opacifikacija ukazuju na postoperativnu fibrozu.

Rekurentni tumor uočava se na MRI u vidu iregularne mekotkivne mase sa ili bez centralne nekroze u presakralnom prostoru, perineumu ili uz pelvični zid. MR prikaz lokalnog recidiva zavisi od tipa primarnog tumora (136). Rekurentni adenokarcinom rektuma tipično se prikazuje kao konveksna iregularna nodularna masa srednjeg intenziteta signala na T2w sekvenci sa neravnomernom opacifikacijom na postkontrastnim sekvencama, dok rekurentni mucinozni adenokarcinom rektuma pokazuje visok intenzitet signala na T2w sekvenci sa perifernom opacifikacijom na postkontrastnim sekvencama (125).

Difuzioni imidžing pokazao je dobre rezultate u otkrivanju tumora malih volumena, naročito onih sa pelvičnom lokalizacijom (137-140). Takođe, fuzionisanje slika dobijenih na MRI i DWI može doprineti boljoj detekciji i primarnih i rekurentnih tumora (141, 142). Primena difuzionog imidžinga uz konvencionalne MR sekvence, dovodi do povećanja stepena detekcije malih rekurentnih tumora, iako otkrivanje malih grupa tumorskih ćelija u okviru zona fibroznog tkiva postiradijacionog i postoperativnog porekla i dalje predstavlja dijagnostički problem (135-137).

2. CILJEVI RADA

1. Odrediti dijagnostičku preciznost difuzionog imidžinga u proceni stepena odgovora karcinoma rektuma na neoadjuvantnu terapiju
2. Procena razlike između nalaza na konvencionalnom MR pregledu i difuzionim imidžingom
3. Odrediti da li se primenom difuzionog imidžinga mogu pouzdano razlikovati bolesnici sa potpunim, dobrim i lošim odgovorom na preoperativnu hemioradioterapiju
4. Odrediti da li se primenom difuzionog imidžinga povećava dijagnostička preciznost u proceni zahvaćenosti cirkumferentne resekcione margine

3. MATERIJAL I METODE

3.1. BOLESNICI

Klinička retrospektivna studija tipa kontrolne studije u kojoj su izabrani bolesnici sami sebi kontrola. Ispitivanjem su obuhvaćeni svi bolesnici sa lokalno uznapredovalim adenokarcinomom rektuma koji su u periodu od januara 2010. do juna 2013. došli na pregled metodom magnetne rezonance u Centar za radiologiju i magnetnu rezonancu Kliničkog centra Srbije, a koji su ispunjavali kriterijume za uključivanje u studiju.

3.2. KRITERIJUMI ZA UKLJUČIVANJE U STUDIJU

1. Histopatološki potvrđen adenokarcinom rektuma (biopsija);
2. Lokalno uznapredovala bolest definisana MR T2w pregledom pre primenjene neoadjuvantne terapije: tumori rektuma stadijuma T3-4, tumori distalnog rektuma udaljeni manje od 5 mm od anorektalne linije, zahvaćena cirkumferentna resekciona margina ili prisustvo tumorskih depozita na udaljenosti manjoj od 2 mm od mezorektalne fascije i/ili pozitivan nodalni status (jedan ili više limfnih nodusa suspektnih na malignu infiltraciju prema sledećim kriterijumima: dijametar veći od 5 mm i/ili heterogen intenzitet signala i/ili iregularna kontura) [za uključivanje bolesnika u studiju dovoljan je bar jedan od navedenih kriterijuma];
3. Primenjena neoadjuvantna terapija po tipu dugotrajnog režima hemioradioterapije (ukupna radijaciona doza od 50,4 Gy u 28 frakcija, dnevna doza 1,8 Gy sa konkomitantnom hemiopotencijacijom u prvoj i petoj nedelji 5-

fluorouracilom u dozi od 225mg/m²/dnevno, 5 dana nedeljno) i nakon toga operativni zahvat;

4. Dostupnost MRI pregleda sa difuzionim imidžingom pre i posle hemoradioterapije.

3.3. KRITERIJUMI ZA ISKLJUČIVANJE IZ STUDIJE

1. Neresektabilan tumor i/ili metastatska bolest;
2. Nezadovoljavajući kvalitet slike na MRI, odnosno DWI (usled metalnih implanta, artefakti zbog pokreta i sl.);
3. Mucinozni podtip adenokarcinoma otkriven na biopsiji ili definisan MR T2w pregledom (tumorske lezije predominantno visokog intenziteta signala na T2w) – mucinozni tumori imaju visok sadržaj vode i malu ćelijsku gustinu i pokazuju izrazito visoke ADC vrednosti.

U ovu studiju uključeno je osamdeset i dva bolesnika sa lokalno uznapredovalim karcinomom rektuma. Svi bolesnici potpisali su Informacioni pristanak. Studija je odobrena od strane Etičkog komiteta Medicinskog fakulteta Univerziteta u Beogradu 25. septembra 2013. (broj 29/IX-12).

Ukupno dvadeset bolesnika je isključeno iz studije: zbog neresektabilnog tumora rektuma (jedan bolesnik), diseminovane metastatske bolesti (14 bolesnika), nezadovoljavajućeg kvaliteta slike na MRI/DWI (3 bolesnika) i mucinoznog karcinoma rektuma (2 bolesnika).

Konačnu studijsku grupu činilo je 62 bolesnika (41 muškarac, 21 žena; uzrasta od 37 do 84 godina, srednja vrednost 61,5 godina).

3.4. TEHNIKA MR PREGLEDA I AKVIZIONI PARAMETRI

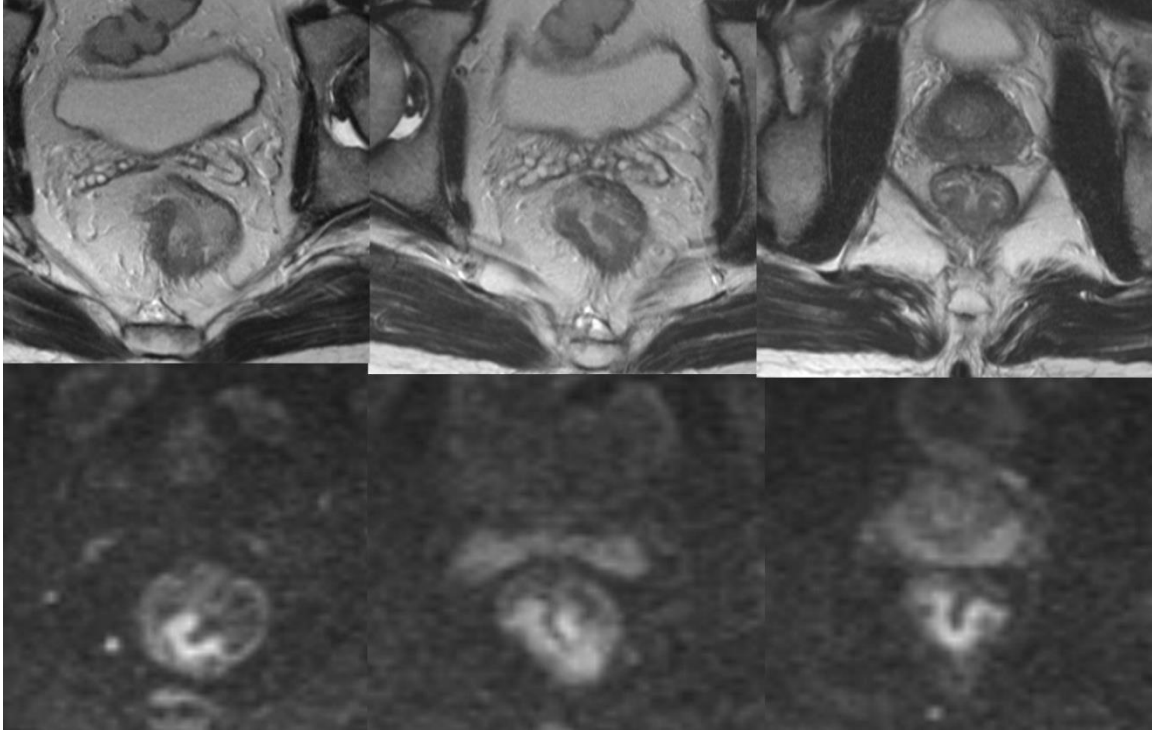
Svi bolesnici podvrgnuti su primarnom MR pregledu pre hemioradioterapije, radi određivanja primarnog tumorskog i nodalnog statusa karcinoma rektuma, i drugom MR pregledu 7-9 nedelja nakon završetka CRT (srednja vrednost 58 dana) u cilju ponovnog određivanja tumorskog statusa karcinoma rektuma i procene tumorskog odgovora na primenjenu terapiju. MRI pregledi (DWI i T2-weighted) učinjeni su na 1.5 Tesla MRI uređaju (*Magnetom Avanto, Siemens Medical Systems, Erlangen, Germany*) sa korišćenjem zavojnice za telo i zavojnice za kičmu u cilju optimizacije odnosa „*signal-to-noise ratio*“. Pre MR pregleda svi bolesnici podvrgnuti su čišćenju lumena creva primenom klizme. Neposredno pre pregleda, svi bolesnici dobili su intravensku dozu od 20 mg spazmolitika hioscin-butilbromida (*Buscopan, Boehringer Ingelheim*) u cilju smanjenja peristaltike creva i redukcije artefakata usled pokreta. Svi bolesnici pregledani su najpre korišćenjem standardnog protokola za MRI rektuma (sagitalna, aksijalna i koronalna T2w TSE sekvenca i aksijalna T2w TSE sekvenca visoke rezolucije sa malim FOV-om postavljena pod pravim uglom u odnosu na osovinu tumora rektuma), a zatim je bio urađen i DWI pregled sa tri b vrednosti (50, 400 and 800 s/mm²) primenom *single shot echo-planar* sekvence, koja je bila postavljena i angulirana identično kao prethodna T2w TSE, pod pravim uglom u odnosu na osovinu tumora. Paralelni akvizicioni imidžing (*parallel acquisition imaging - GRAPPA - generalized autocalibrating partially parallel acquisition*) korišćen je u cilju skraćivanja vremena akvizicije i poboljšanja kvaliteta slike, sa vrednošću akcelerationog faktora PE=2. Za generisanje ADC mapa korišćene su sve tri primenjene b vrednosti prema monoeksponencijalnom matematičkom modelu. Akvizicioni parametri korišćeni u studiji prikazani su u tabeli 10.

Tabela 10. MRI i DWI akvizicioni parametri (DWI sa primenjenim b vrednostima 50, 400 and 800 s/mm²).

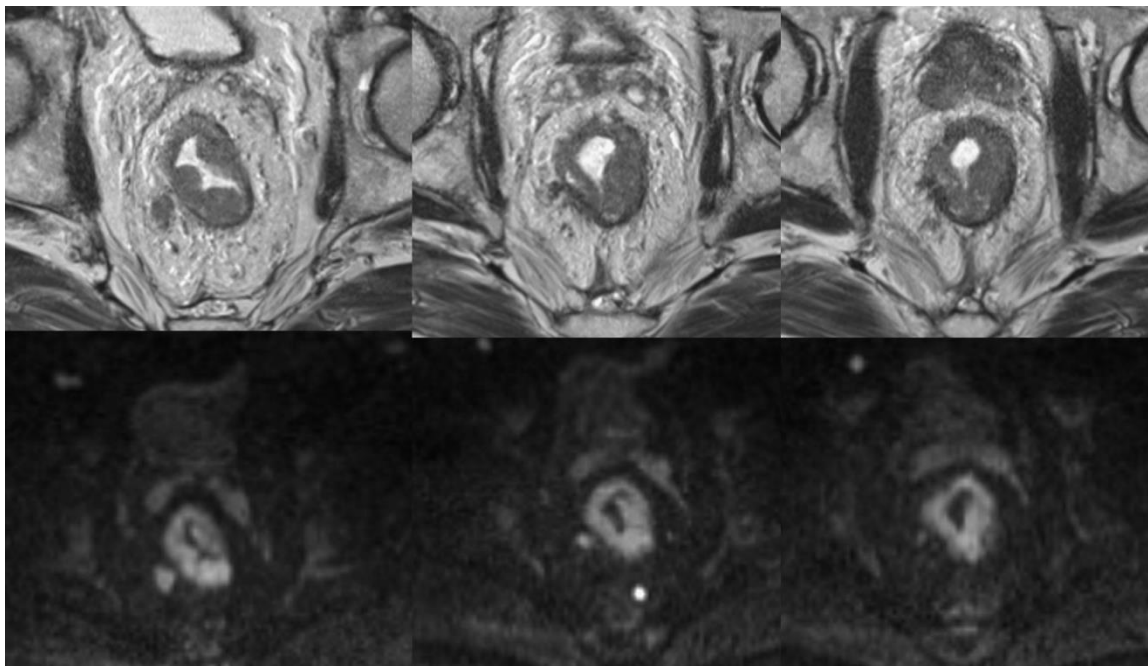
PARAMETRI	T2 TSE	DWI
repetition time	3000-3600 ms	4400 ms
echo time	89-93 ms	76 ms
echo trains per slice	14	1
matrix size	208x260/169x210	296x379
field of view	210-260 mm	380 mm
receiver bandwidth	120 Hz/pixel	1628 Hz/pixel
number of excitation	2	2
slice thickness	3-5 mm	4 mm
distance factor	10%	30%
number of slices	25-40	34
echo planar imaging (EPI) factor	150	-
acquisition time	2.54-3.29 min	1.40 min

3.5. ANALIZA MRI I DWI SLIKA

Najpre su u cilju definisanja tumora analizirani pre-CRT i post-CRT T2w MR setovi slika, na kojima tumorsko tkivo pokazuje viši intenzitet signala u poređenju sa intenzitetom signala muskularnog sloja zida rektuma. Zatim je tumor rektuma definisan na pre-CRT i post-CRT DWI slikama, na kojima tumorsko tkivo pokazuje visok intenzitet signala kao znak restriktivne difuzije, odnosno na ADC mapama, na kojima tumor pokazuje nizak intenzitet signala u odnosu na okolne strukture, takođe kao znak restriktivne difuzije u zoni hipercelularnog tumorskog tkiva; lokalizacija zona visokog intenziteta signala na DWI, odnosno niskog intenziteta signala na ADC mapama, podudara se sa lokalizacijom zona tumorskog tkiva na T2w MRI [slike 30 i 31].



Slika 30. Zone tumorskog tkiva na T2-weighted MRI (gornji red slika) odovaraju zonama visokog intenziteta signala na odgovarajućim DWI slikama (donji red slika) kod pedesettrogodišnjeg bolesnika sa lokalno uzapredovalim karcinomom rektuma pre neoadjuvantne hemioradioterapije.

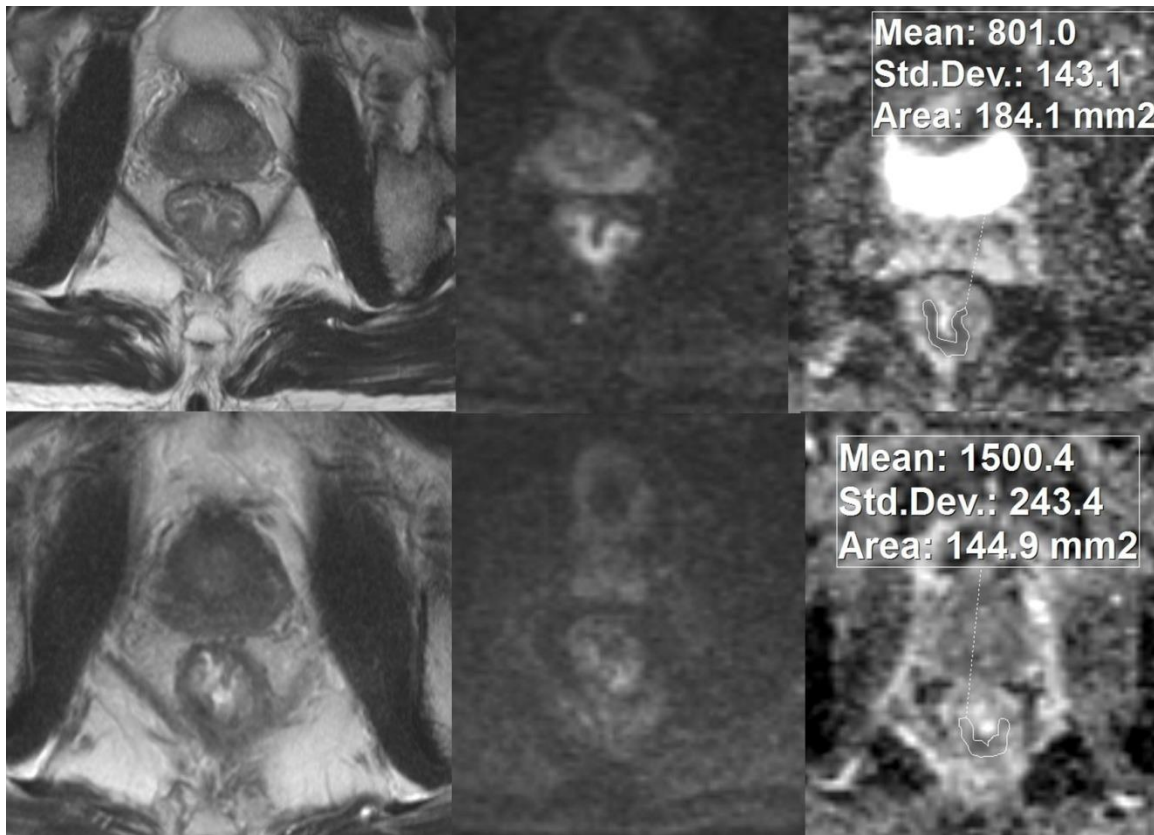


Slika 31. Zone tumorskog tkiva karcinoma rektuma na T2-*weighted* MR slikama (gornji red slika) odgovaraju zonama visokog intenziteta signala na DWI slikama (donji red slika) kod pedesetšestogodišnjeg bolesnika na inicijalnom MR pregledu. Tumorski stadijum je procenjen kao T3a.

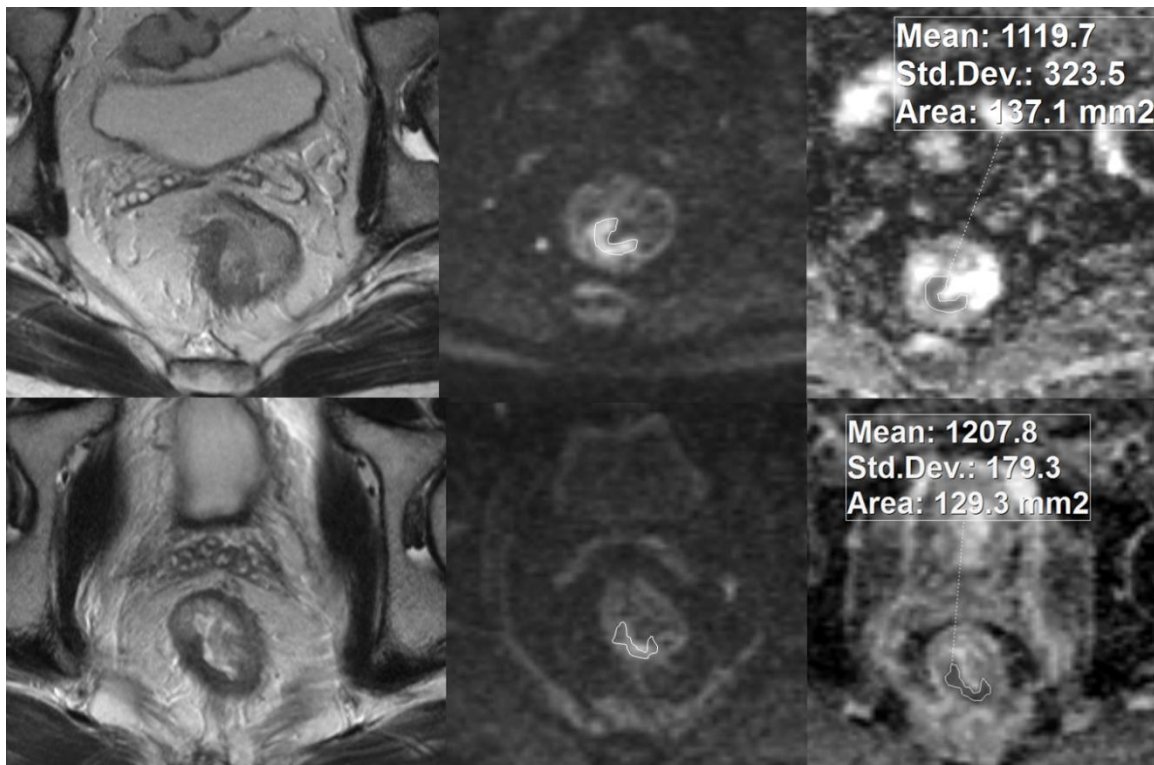
3.6. KVALITATIVNA I KVANTITAVNA PROCENA TUMORSKOG ODGOVORA NA NEOADJUVANTNU HEMIORADIOTERAPIJU

Procena odgovora na neoadjuvantnu hemioradioterapiju vršena je analiziranjem DWI slika i ADC mapa. Vizualnom analizom T2w MRI slika pojedinačno i DWI slika u korelaciji sa T2w MRI, na pre-CRT MRI i post-CRT MRI, kvalitativno je određivan tumorski stadijum nakon CRT (*restaging*). Vršena je i kvantitativna procena tumorskog odgovora ADC merenjima u zonama tumorskog tkiva na ADC mapama pre i posle CRT. Srednja ADC vrednost merena je postavljanjem mernih područja (*region of interest – ROI*) u regiji tumora. Usled znatno veće rezolucije DWI slika u poređenju sa rezolucijom ADC mapa, ROI su postavljani najpre na DWI slikama sa visokom b vrednošću ($b=800$), a zatim kopirani na odgovarajuće ADC mape. Post-CRT ADC merenja vršena su u komparaciji sa

pre-CRT MRI da bi se obezbedilo postavljanje ROI na mesto primarnog tumora pre primenjene terapije. U pojedinim slučajevima zone visokog intenziteta signala nisu uočene na post-CRT DWI, i tada su ROI postavljeni u regiji koju je tumor zauzimaio pre CRT [slike 32 i 33]. Zahvaćenost cirkumferentne resekcione margine nakon neoadjuvantne terapije procenjavana je kvalitativnom analizom T2w MRI pojedinačno i post-CRT DWI u korelaciji sa T2w MRI nalazom. Analiza MRI i DWI pre i posle primenjene neoadjuvantne terapije, kao i sva ADC merenja vršena su bez poznavanja kliničkih podataka o bolesnicima i bez uvida u patohistološke izveštaje.



Slika 32. Pre-CRT i post-CRT T2-weighted MR slike (leva kolona slika) i odgovarajuće pre-CRT i post-CRT DWI slike (srednja kolona slika) i pre-CRT i post-CRT ADC mape (desna kolona slika) kod pedesettrogodišnjeg bolesnika sa lokalno uzapredovalim karcinomom rektuma pre neoadjuvantne hemioradioterapije kod koga je postignut kompletan tumorski odgovor na primenjenu terapiju (TRG 1). Brojevi na ADC mapama odnose se na merna područja prikazana na slikama.



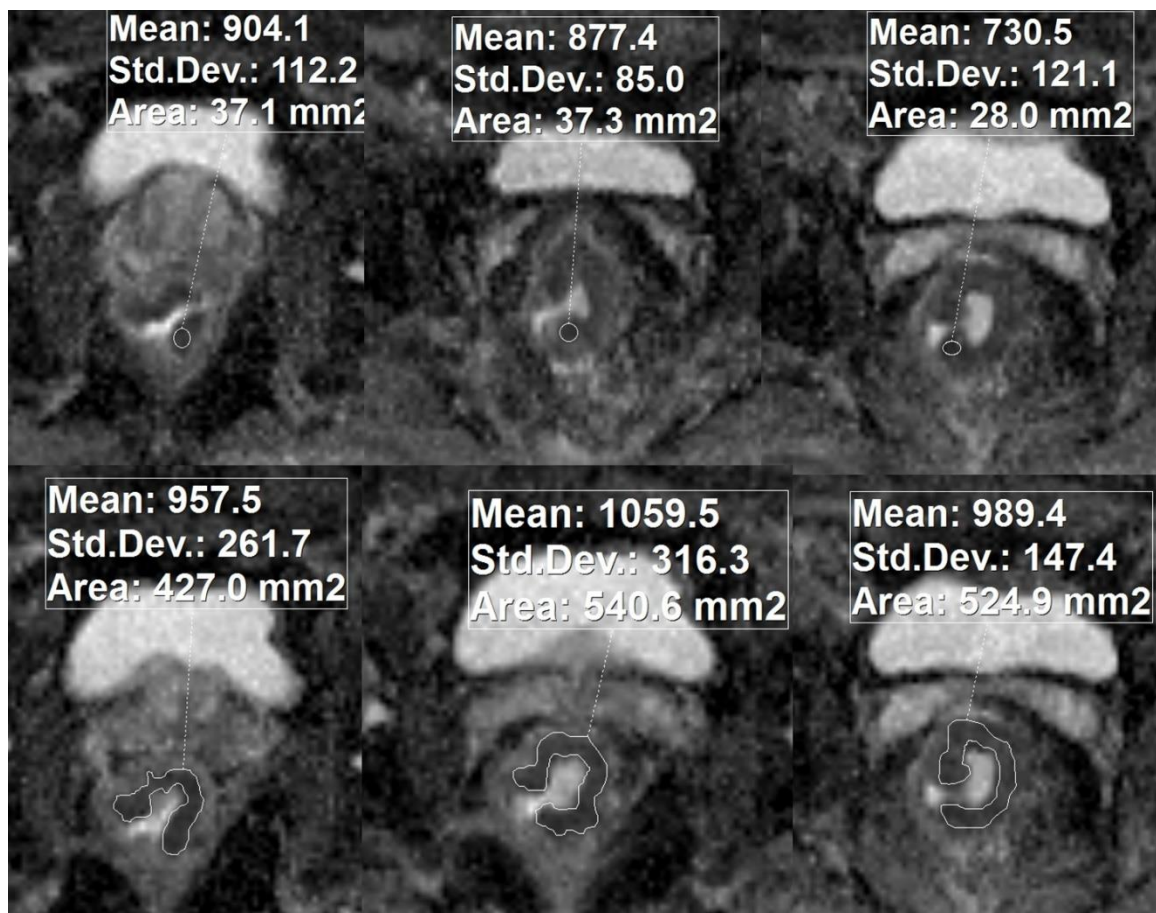
Slika 33. Pre-CRT i post-CRT T2-weighted MR slike (leva kolona slika) i odgovarajuće DWI slike (srednja kolona slika) i ADC mape (desna kolona slika) karcinoma rektuma tumorskog gradusa T3a procenjenog na pre-CRT MRI kod četrdesetdevetogodišnjeg bolesnika sa dobrim odgovorom na neoadjuvantnu hemioradioterapiju (TRG 2). Brojevi na ADC mapama odnose se na merna područja prikazana na slikama.

3.7. MERENJA ADC VREDNOSTI – ROI MERNI METODI

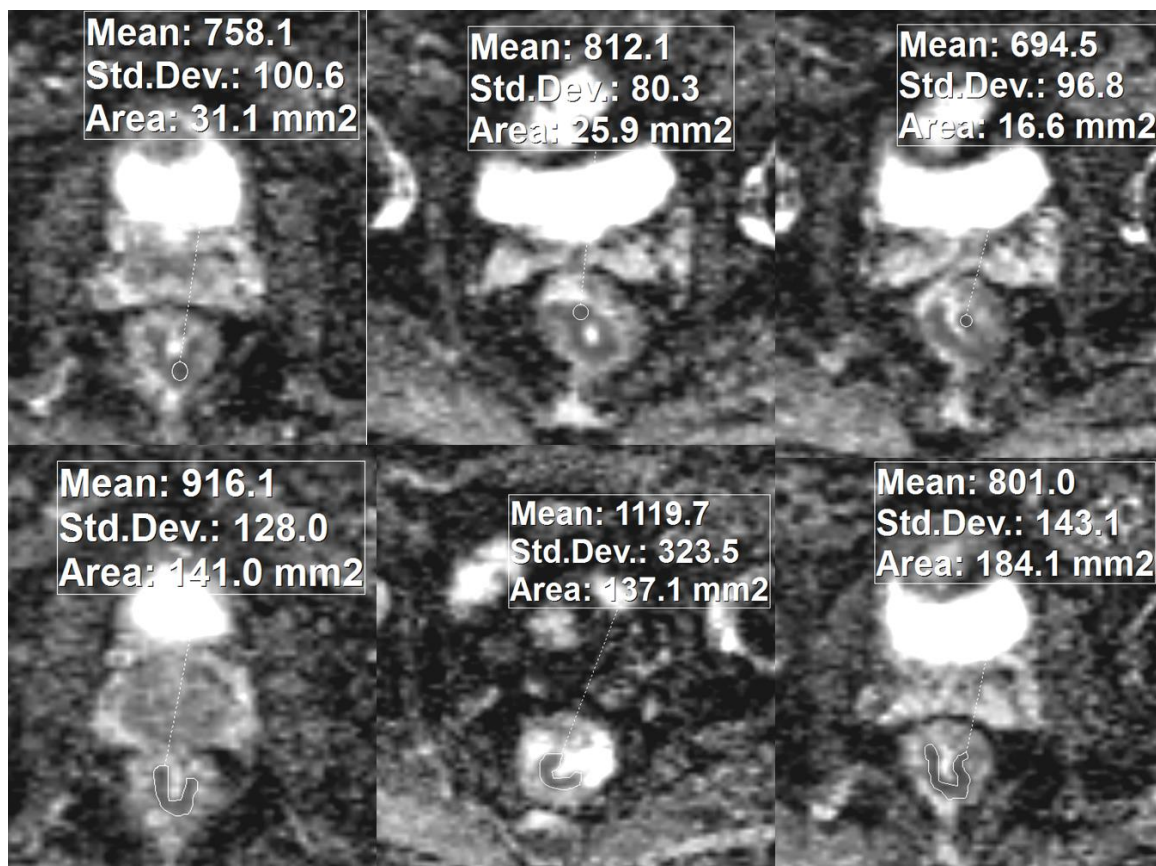
Za ADC merenja korišćena su tri različita metoda postavljanja ROI: 1) postavljanjem tri cirkularna ROI (u daljem tekstu „*three-circular-ROIs*”, odnosno 3ROI metod); 2) postavljanjem jednog ROI koji oivičava tumorsko tkivo na jednoj slici („*single-slice*”, odnosno SS metod) i 3) postavljanjem ROI koji oivičavaju tumorsko tkivo na svim slikama na kojima se ono prikazuje („*whole-tumor-volume*”, odnosno WTV metod). Sva ADC

merjenja izvršena su i na pre-CRT i na post-CRT setovima DWI slika i ADC mapa za svakog bolesnika. Kod 3ROI metoda, ADC merjenja vršena su postavljanjem tri cirkularna ROI u izrazito hipercelularnim zonama tumora, odnosno u zonama sa najizraženijom restriktivnom difuzijom na DWI slikama i na odgovarajućim ADC mapama, sa izuzetkom zona koje pokazuju *T2 shine-through* fenomen¹, na tri različite slike na kojima je prikazano tumorsko tkivo. Vrednosti površine merenih regija bile su od 10 mm² do 50 mm² (srednja vrednost 27mm²). Srednja ADC vrednost tumorske lezije izračunavana je kao prosečna vrednost tri izmerene ADC vrednosti. Kod SS metoda, jedan ROI bio je postavljen oivičavanjem konture tumora na jednoj izabranoj slici koja je prikazivala najveću površinu tumorske lezije (srednja površina ROI 977 mm², od 158 do 2845 mm²). Kod WTV metoda, ROI su postavljeni duž tumorske konture na svim slikama na kojima je prikazano tumorsko tkivo, kako bi se merenjem obuhvatio kompletan volumen tumorskog tkiva (srednji zbir površina ROI 3820 mm², od 454 do 18532 mm²). Srednja ADC vrednost tumora računata je kao prosečna vrednost svih izmerenih ADC vrednosti [slike 34 i 35]. ADC vrednosti pre i posle CRT, kao i numerička i procentna vrednost promene ADC vrednosti poređene su između grupa bolesnika sa različitim stepenom odgovora na CRT.

¹ *T2 shine-through* fenomen odnosi se na visok intenzitet signala na DWI koji nije posledica restriktivne difuzije, već visokog T2 signala koji „blješti“ na DWI slici. Potvrda da li se radi o zoni sa zaista restriktivnom difuzijom dobija se poređenjem DWI slike sa odgovarajućom ADC mapom. U slučajevima stvarne restriktivne difuzije, zona visokog intenziteta signala na DWI pokazivaće nizak intenzitet signala na ADC.



Slika 34. Prikaz raličitih ROI mernih metoda u ADC merenjima kod šezdesetdvogodišnjeg bolesnika sa karcinomom rektuma izvedenih korišćenjem kružnih i takozvanih „freehand“ mernih područja – 3ROI metod (gornji red slika) i SS metod (donji red slika). Brojevi na ADC mapama odnose se na merna područja prikazana na slikama.



Slika 35. Prikaz raličitih ROI mernih metoda u ADC merenjima kod šezdesetsedmogodišnjeg bolesnika sa karcinomom rektuma izvedenih korišćenjem kružnih i takozvanih „freehand“ mernih područja – 3ROI metod (gornji red slika) i SS metod (donji red slika). Brojevi na ADC mapama odnose se na merna područja prikazana na slikama.

3.8. KVALITATIVNA PROCENA TUMORSKE INFILTRACIJE CIRKUMFERENTNE RESEKCIJNE MARGINE

Za procenu zahvaćenosti cirkumferentne resekcione margine, pojedinačno su analizirana dva seta slika: samo pre-CRT i post-CRT T2-w MR slike i post-CRT T2-w MR slike sa odgovarajućim DWI slikama i ADC mapama, bez uvida u patohistološke izveštaje. Cirkumferentna resekciona margina smatrana je pozitivnom ukoliko je tumorska infiltracija mezorektalne fascije bila vidljiva ili ukoliko su postojali tumorski depoziti na

udaljenosti manjoj od 1 mm od mezorektalne fascije, a negativnom ukoliko je najkraće rastojanje između mezorektalne fascije i tumora ili tumorskih depozita bilo veće od 1 mm. Prvo su analizirane pre- i post-CRT MR slike radi procene CRM statusa u pogledu tumorske infiltracije mezorektalne fascije. Zone višeg intenziteta signala od intenziteta signala mišićnog sloja zida rektuma na T2-w MRI slikama smatrane su zonama vijabilnog tumorskog tkiva. Zatim je CRM status procenjivan na osnovu kombinovane analize post-CRT T2-w MRI slika i odgovarajućih DWI slika i ADC mapa. Zona visokog intenziteta signala na DWI koja je pokazivala nizak intenzitet signala na odgovarajućoj ADC mapi kao znak restriktivne difuzije smatrana je vijabilnim tumorskim tkivom. Procena udaljenosti između tumora ili tumorskih depozita i mezorektalne fascije vršena je na T2-w MRI slikama, dok su DWI slike i ADC mape korišćene samo za detekciju vijabilnog tumorskog tkiva u zoni CRM.

3.9. HISTOPATOLOŠKA ANALIZA REKTALNIH PREPARATA

Histopatološka analiza rektalnih resekata služila je kao referentni standard. Najpre je određivan regresioni status rektalnih preparata, patohistološkom procenom novouspostavljenog stadijuma tumorske bolesti nakon primenjene neoadjuvantne hemioradioterapije (γ T) prema γ TNM klasifikaciji stadijumima od T0 do T4.

Procena stepena tumorske regresije nakon neoadjuvantne terapije vršena je korišćenjem histopatološke skale za regresiju tumora (*tumor regression grade* – TRG) po *Mandard*-u (48). Na osnovu ove skale, tumorska regresija procenjuje se kao odnos količine vijabilnog tumorskog tkiva u odnosu na postradijacionu fibrozu i može biti gradirana od kompletne regresije bez vijabilnih tumorskih ćelija u preparatu (TRG 1), preko pojedinačnih tumorskih ćelija ili manjih ćelijskih grupa u preparatu (TRG 2), rezidualnog tumora okruženog fibroznim tkivom (TRG 3), značajne fibrozne transformacije okružene tumorskim tkivom (TRG 4), do stanja bez ikakvih promena u odnosu na stanje pre CRT, sa ekstenzivnim rezidualnim tumorom bez znakova fibroze

(TRG 5). Rektalni preparati su prema stepenu odgovora na neoadjuvantnu hemioradioterapiju procenjenom TRG skalom bili podeljeni na CR grupu (CR – *complete response*), sa tumorima koji su pokazali potpuni odgovor na CRT (TRG 1) i na non-CR grupu (non-CR – *non-complete response*) sa tumorima koji su pokazali nekompletan odgovor na primenjenu terapiju (TRG 2-5). U okviru non-CR grupe formirane su dve podgrupe: podgrupa tumora sa parcijalnim odgovorom na CRT (*partial responders*; TRG 2 i TRG 3) i podgrupa tumora sa lošim odgovorom na CRT (*poor responders*; TRG 4 i TRG 5).

Histopatološkom analizom rektalnih resekata određivao se CRM status, utvrđivanjem milimetarskog rastojanja između najbližih kontinualnih ili diskontinualnih tumorskih delova, kao i lokalno metastatskih tumorskih delova – najbliže zahvaćenih limfnih nodusa, tumorskih depozita ili vaskularnih infiltrata, i mezorektalne fascije, odnosno resekcione linije koja se nalazi u njenoj neposrednoj blizini. Sigurno isključenje kancerskih rezidua u zoni od 1mm od mezorektalne fascije smatrano je R0 kategorijom (negativna CRM), dok je R1 kategorija, odnosno pozitivna CRM, podrazumevala postojanje mikroskopskih ili makroskopskih tumorskih ostataka na distanci manjoj od 1 mm od mezorektalne fascije.

3.10. STATISTIČKA ANALIZA

Obeležja posmatranja detaljno su predstavljena klasičnim metodama deskriptivne statistike. Parametri dijagnostičke preciznosti metoda (senzitivnost, specifičnost, pozitivna prediktivna vrednost (PPV), negativna prediktivna vrednost (NPV) i dijagnostička tačnost) procenjivani su za MRI i za MRI sa DWI u pogledu kvalitativnog određivanja lokalnog stadijuma karcinoma rektuma nakon neoadjuvantne CRT i u pogledu procene zahvaćenosti cirkumferentne resekcione margine nakon neoadjuvantne CRT. Za ispitivanje značajnosti razlike i povezanosti ispitivanih parametara korišćene su metode analitičke statistike. Srednje ADC vrednosti pre i posle

CRT i numeričke i procentne vrednosti ADC promene za različite ROI metode i za grupe bolesnika sa različitim nivoima odgovora na preoperativnu CRT poređene su korišćenjem *Student*-ovog t-testa, koji je korišćen i za poređenje između različitih podgrupa bolesnika u grupi bolesnika kod kojih nije postignut kompletan odgovor na CRT (non-CR grupa). ROC (*reciever-operating characteristic*) krive primenjene su za evaluaciju dijagnostičke preciznosti DWI u detekciji bolesnika sa kompletnim odgovorom na CRT (CR grupa), u proceni stepena odgovora na neoadjuvantnu CRT (*partial responders versus poor responders*) i za određivanje optimalnih graničnih vrednosti za razlikovanje CR grupe i non-CR grupe i podgrupa bolesnika sa parcijalnim i lošim tumorskim odgovorom na CRT, korišćenjem ACD vrednosti pre CRT i posle CRT i numeričke i procentne vrednosti ADC promene za svaki pojedinačni ROI metod. Izračunavani su sledeći parametri dijagnostičke preciznosti metoda: površina ispod ROC krive (*area under the ROC curve – AUC*), senzitivnost, specifičnost, PPV, NPV i dijagnostička tačnost. Senzitivnost, specifičnost, PPV i NPV i dijagnostička tačnost za svaki metod određivane su u odnosu na optimalnu graničnu vrednost dobijenu na osnovu odgovarajuće ROC krive. Izvršena je i uporedna analiza ROC krivih metodom po *DeLong*-u sa intervalom sigurnosti od 95% radi poređenja vrednosti relativnih dijagnostičkih tačnosti različitih ROI metoda izraženih AUC vrednostima (143). U svim primenjenim analitičkim metodama razlika je smatrana značajnom ukoliko je p vrednost manja od 0.05. Sve statističke analize vršene su korišćenjem softverskih paketa SPSS (*Statistical Package for the Social Sciences, IBM SPSS Statistics Software, version 20*) i MedCalc (*MedCalc statistical software, version 14.8.1*).

4. REZULTATI

4.1. KARAKTERISTIKE BOLESNIKA I TRETMANA

Prednja niska resekcija primenjena je kod 46 bolesnika, abdominoperinealna resekcija kod 13 bolesnika, dok je kod tri bolesnika primenjen ekstenzivan hirurški pristup. Prema lokalizaciji tumora u rektumu, bilo je 18 tumora distalnog rektuma, 32 tumora u srednjem delu rektuma i 12 tumora lokalizovanih u proksimalnom delu rektuma. Srednja dužina tumora iznosila je 3.4 cm (od 1.4 cm do 9.2 cm), a srednja udaljenost distalne konture tumora od anokutane linije 7.1 cm (od 2.4 cm do 13.2 cm). Prosečan vremenski period između inicijalnog MR pregleda i početka neoadjuvantne CRT bio je 26 dana, a između drugog MR pregleda i operacije 11 dana.

4.2. HISTOPATOLOŠKI NALAZI

Histopatološka analiza hirurških preparata otkrila je kompletan tumorski odgovor na CRT (ypT0/TRG 1) u 10 rektalnih preparata koji su obrazovali CR grupu, a nekompletan tumorski odgovor (TRG 2-5) u 52 preparata koji su činili non-CR grupu. U okviru non-CR grupe, podgrupu tumora sa parcijalnim odgovorom na CRT (TRG 2 i TRG 3) činilo je 33 preparata, dok je u podgrupi tumora sa lošim odgovorom na CRT (TRG 4 i TRG 5) bilo 19 preparata. Pozitivna cirkumferentna resekciona margina otkrivena je nakon histopatološke analize kod 14 rektalnih resekata, dok je CRM bila negativna kod 48 preparata.

Distribucija tumorskih i nodalnih gradusa porcenjenih MR pregledom pre CRT i postoperativnom histopatološkom analizom data je u Tabeli 11.

Tabela 11. Tumorski i nodalni gradusi procenjeni na pre-CRT MRI i DWI (T i N) i postoperativni histopatološki procenjeni tumorski i nodalni gradusi (ypT i ypN) bolesnika koji su činili studijsku populaciju.

	T0	T1	T2	T3	T4	ukupno
T i N na pre-CRT MRI+DWI						
N0			0	2	0	2
N1			3	16	0	19
N2			3	31	7	41
ukupno			6	49	7	62
ypT i ypN						
N0	9	3	11	18	1	42
N1	1	0	2	13	1	17
N2	0	0	0	2	1	3
ukupno	10	3	13	33	3	62

4.3. DIJAGNOSTIČKA PRECIZNOST MAGNETNE REZONANCE I DIFUZIONOG IMIDŽINGA U KVALITATIVNOJ PROCENI TUMORSKOG ODGOVORA NA NEOADJUVANTNU HEMIORADIOTERAPIJU METODOM MAGNETNE REZONANCE I DIFUZIONOG IMIDŽINGA

Procenjivani su parametri dijagnostičke preciznosti (dijagnostička tačnost, senzitivnost, specifičnost, pozitivna i negativna prediktivna vrednost) T2-w MRI i T2-w MRI sa DWI za kvalitativnu procenu tumorskog statusa nakon neoadjuvantne hemioradioterapije. Dijagnostička preciznost MRI u proceni kompletnog tumorskog odgovora na neoadjuvantnu hemioradioterapiju povećana je kada je u analizu uključen difuzioni imidžing, što je manifestovano višim vrednostima svih parametara dijagnostičke preciznosti [tabela 12.]. Takođe, dijagnostička preciznost MRI u proceni sniženja tumorskog gradusa nakon neoadjuvantne CRT u odnosu na pre-CRT T gradus (*T-downstaging*) unapređena je uvođenjem DWI u analizu, što je manifestovano porastom vrednosti parametara dijagnostičke preciznosti [tabela 13.].

Tabela 12. Parametri dijagnostičke preciznosti T2-w MRI i kombinacije T2-w MRI sa DWI u proceni kompletnog tumorskog odgovora na neoadjuvantnu hemioradioterapiju kod bolesnika sa lokalno uznapredovalim karcinomom rektuma (PPV – pozitivna prediktivna vrednost, NPV negativna prediktivna vrednost, Acc – dijagnostička tačnost).

	senzitivnost	specifičnost	PPV	NPV	Acc
T2-w MRI	30 (3/10)	90 (47/52)	38 (3/8)	87 (47/54)	81 (50/62)
T2-w MRI+DWI	60 (6/12)	96 (50/52)	75 (6/8)	93 (50/54)	90 (56/62)

Tabela 13. Parametri dijagnostičke preciznosti T2-w MRI i kombinacije T2-w MRI sa DWI u proceni sniženja tumorskog gradusa nakon neoadjuvantne CRT u odnosu na pre-CRT T gradus (*T-downstaging*) kod bolesnika sa lokalno uznapredovalim karcinomom rektuma (PPV – pozitivna prediktivna vrednost, NPV negativna prediktivna vrednost, Acc – dijagnostička tačnost).

	senzitivnost	specifičnost	PPV	NPV	Acc
T2-w MRI	88 (21/24)	55 (21/38)	55 (21/38)	88 (21/24)	68 (42/62)
T2-w MRI+DWI	96 (23/24)	74 (28/38)	68 (23/33)	97 (28/29)	82 (51/62)

4.4. DIJAGNOSTIČKA PRECIZNOST MAGNETNE REZONANCE I DIFUZIONOG IMIDŽINGA U KVANTITATIVNOJ PROCENI STEPENA ODGOVORA KARCINOMA REKTUMA NA NEOADJUVANTNU HEMIORADIOTERAPIJU

4.4.1. Uticaj različitih ROI mernih metoda na rezultate ADC merenja

Srednje tumorske ADC vrednosti dobijene primenom različitih ROI metoda predstavljene su u tabelama 14. i 15. Analizirajući celu studijsku populaciju, bez obzira na stepen odgovora na primenjenu terapiju, statistički značajna razlika nije otkrivena između 3ROI i SS metoda za merenja numeričke i procentne vrednosti promene ADC ($p=0.724$ i $p=0.387$), niti između 3ROI i WTV metoda za merenja procentne vrednosti promene ADC

($p=0.058$). Pre-CRT ADC vrednosti nisu se razlikovale između CR i non-CR grupe, kao i između podgrupa sa parcijalnim i lošim tumorskim odgovorom na CRT u okviru non-CR grupe, bez obzira na primenjeni ROI merni metod, kao ni post-CRT ADC vrednosti merene 3ROI metodom između CR i non-CR grupe. Postojanje statistički značajne razlike je utvrđeno, međutim, za sva druga ADC merenja i primenjene ROI metode i CR i non-CR grupe, i između podgrupa sa parcijalnim i lošim odgovorom na CRT.

Tabela 14. Srednje ADC vrednosti ($\times 10^{-3}$ mm²/sec \pm SD) dobijene različitim ROI mernim metodima za sve bolesnike, CR i non-CR grupu (p vrednosti indikuju razlike između CR i non-CR grupe).

ROI merni metod	svi bolesnici	CR grupa	non-CR grupa	p vrednost
3ROI				
pre-CRT ADC	0.79 (± 0.07)	0.76 (± 0.07)	0.79 (± 0.08)	.230
post-CRT ADC	1.05 (± 0.14)	1.13 (± 0.09)	1.03 (± 0.15)	.063
delta ADC	0.26 (± 0.15)	0.37 (± 0.10)	0.24 (± 0.15)	.009
delta ADC (%)	33.7 (± 20.4)	49.4 (± 17.7)	30.6 (± 19.6)	.007
SS				
pre-CRT ADC	0.85 (± 0.07)	0.83 (± 0.05)	0.85 (± 0.07)	.41
post-CRT ADC	1.11 (± 0.19)	1.28 (± 0.07)	1.08 (± 0.19)	.001
delta ADC	0.26 (± 0.19)	0.45 (± 0.07)	0.23 (± 0.19)	.001
delta ADC (%)	31.8 (± 23.4)	54.5 (± 11.2)	27.5 (± 22.7)	.001
WTV				
pre-CRT ADC	0.87 (± 0.07)	0.85 (± 0.05)	0.88 (± 0.07)	.190
post-CRT ADC	1.19 (± 0.17)	1.36 (± 0.09)	1.16 (± 0.16)	<.001
delta ADC	0.32 (± 0.18)	0.52 (± 0.08)	0.28 (± 0.17)	<.001
delta ADC (%)	37.3 (± 22.0)	60.9 (± 12.4)	32.7 (± 20.5)	<.001

Tabela 15. Srednje ADC vrednosti ($\times 10^{-3} \text{ mm}^2/\text{sec} \pm \text{SD}$) dobijene različitim ROI mernim metodima za sve bolesnike u non-CR grupi i za podgrupe bolesnika sa parcijalnim i sa lošim tumorskim odgovorom na CRT (p vrednosti indikuju razlike između podgrupa sa parcijalnim i sa lošim tumorskim odgovorom na CRT).

ROI merni metod	non-CR grupa	<i>partial responders</i>	<i>poor responders</i>	p vrednost
3ROI				
pre-CRT ADC	0.79 (± 0.08)	0.79 (± 0.07)	0.79 (± 0.08)	.941
post-CRT ADC	1.03 (± 0.15)	1.08 (± 0.14)	0.95 (± 0.14)	.004
delta ADC	0.24 (± 0.15)	0.28 (± 0.13)	0.16 (± 0.15)	.004
delta ADC (%)	30.6 (± 19.6)	36.0 (± 17.4)	21.2 (± 20.0)	.008
SS				
pre-CRT ADC	0.85 (± 0.07)	0.86 (± 0.08)	0.85 (± 0.07)	.719
post-CRT ADC	1.08 (± 0.19)	1.16 (± 0.17)	0.95 (± 0.13)	<.001
delta ADC	0.23 (± 0.19)	0.30 (± 0.17)	0.10 (± 0.14)	<.001
delta ADC (%)	27.5 (± 22.7)	36.4 (± 22.1)	12.1 (± 16.4)	<.001
WTV				
pre-CRT ADC	0.88 (± 0.07)	0.88 (± 0.08)	0.88 (± 0.06)	.688
post-CRT ADC	1.16 (± 0.16)	1.23 (± 0.13)	1.04 (± 0.12)	<.001
delta ADC	0.28 (± 0.17)	0.35 (± 0.14)	0.15 (± 0.15)	<.001
delta ADC (%)	32.7 (± 20.5)	41.2 (± 17.1)	17.9 (± 17.5)	<.001

4.4.2. Dijagnostička preciznost različitih ROI mernih metoda u proceni tumorskog odgovora na CRT

U tabelama 14. i 15. prikazane su srednje tumorske pre-CRT i post-CRT ADC vrednosti i numeričke i procentne vrednosti promene ADC između pre-CRT i post-CRT izmerenih vrednosti za svaki ROI metod za CR i non-CR grupu, odnosno za podgrupe sa parcijalnim i lošim tumorskim odgovorom na CRT u okviru non-CR grupe.

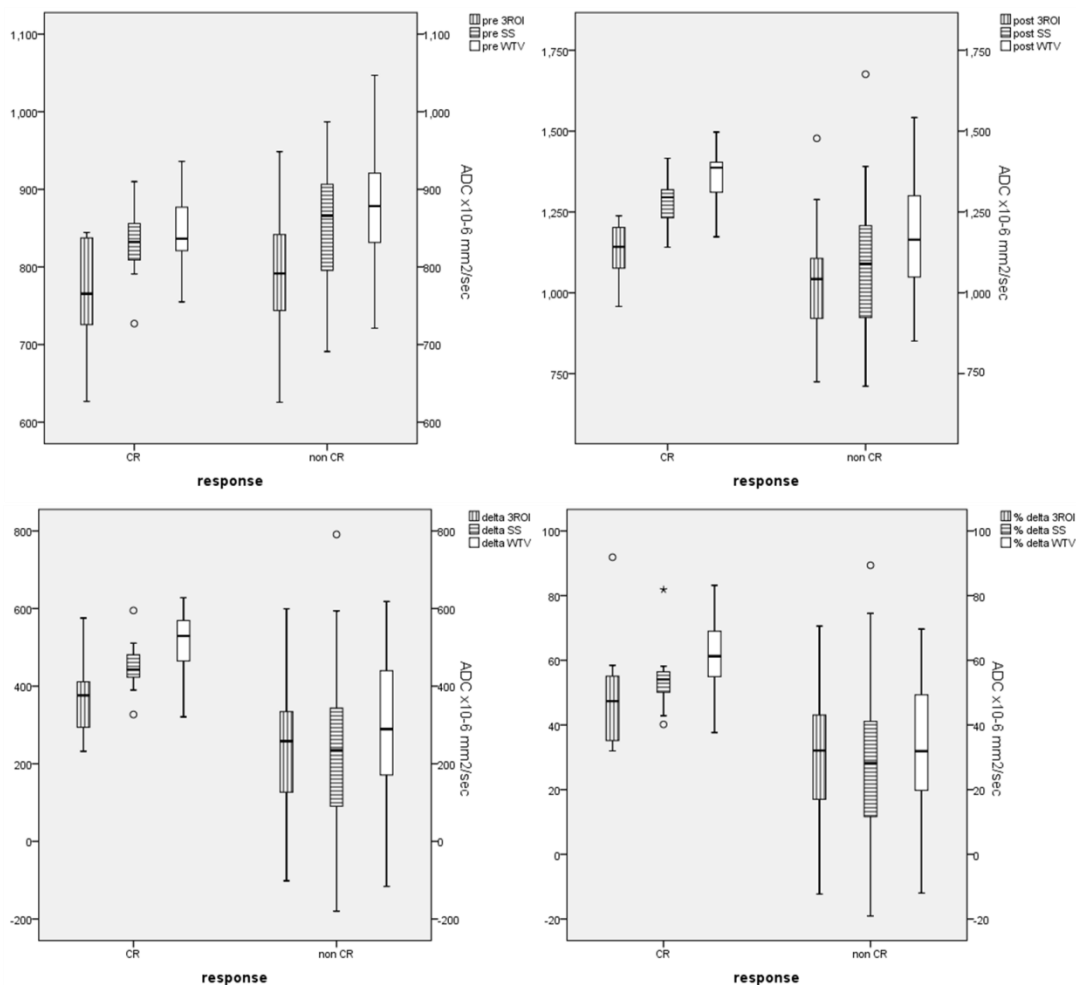
Srednje pre-CRT ADC vrednosti nisu se značajno razlikovale između CR i non-CR grupe ni za jedan od primenjenih ROI metoda (za 3ROI metod, SS metod i WTV metod, $p=0.23$, $p=0.41$ i $p=0.19$), kao ni između podgrupe tumora sa parcijalnim i lošim odgovorom na CRT u non-CR grupi (za 3ROI metod, SS metod i WTV metod, $p=0.94$, $p=0.72$ i $p=0.69$).

Srednje post-CRT ADC vrednosti dobijene SS i WTV metodom bile su značajno više kod bolesnika u CR grupi u odnosu na non-CR grupu ($p \leq 0.001$). Srednje post-CRT ADC vrednosti izmerene 3ROI metodom nisu se značajno razlikovale između CR i non-CR grupe ($p = 0.063$).

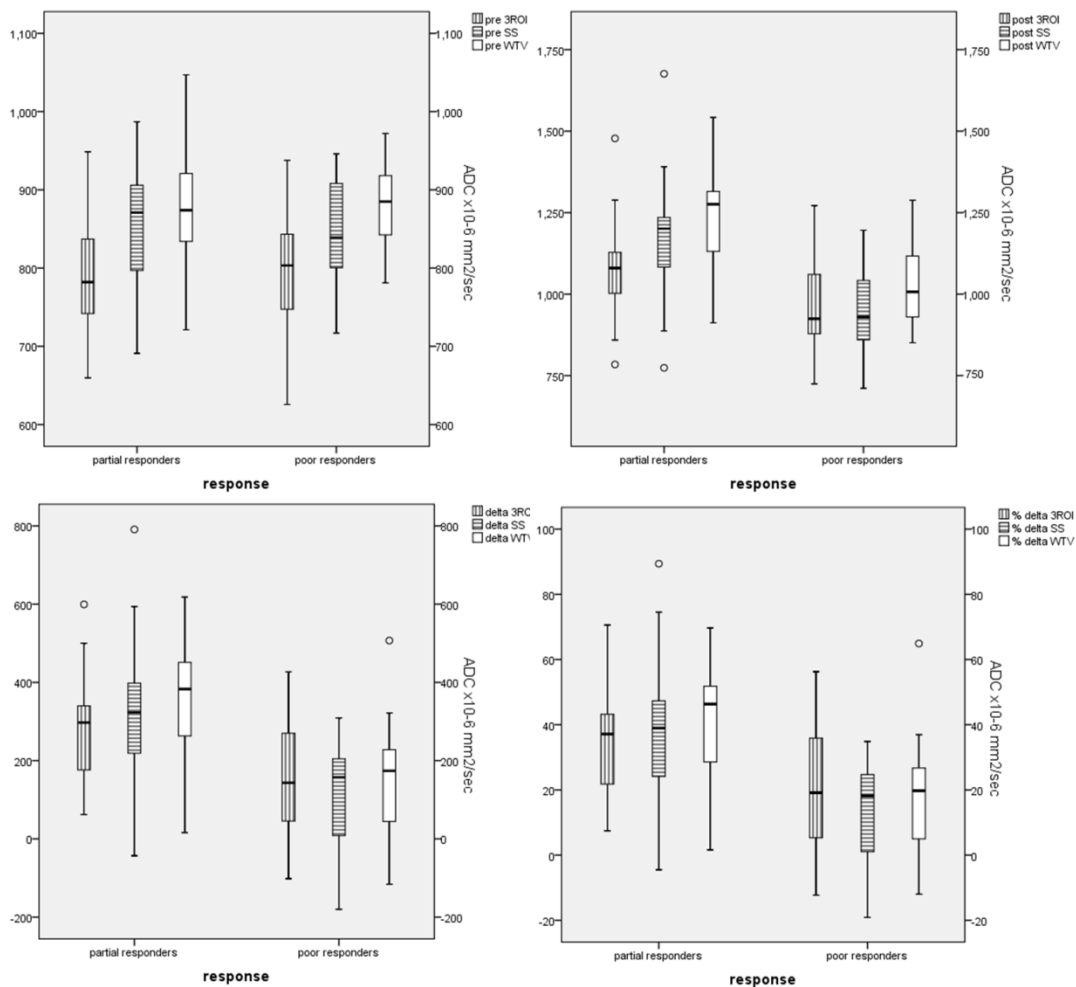
Vrednosti promene ADC, i numeričke (delta ADC) i procentne (%delta ADC), značajno su se razlikovale između CR i non-CR grupe, bez obzira na primenjeni ROI metod merenja (za 3ROI metod, SS metod i WTV metod $p = 0.009$, $p = 0.001$ i $p < 0.001$, za numeričke vrednosti promene ADC; $p = 0.007$, $p = 0.001$ i $p < 0.001$, za procentne vrednosti promene ADC).

U okviru non-CR grupe, srednje post-CRT ADC vrednosti i vrednosti numeričke i procentne promene ADC značajno su se razlikovale između podgrupa tumora sa parcijalnim i lošim odgovorom na CRT, bez obzira na primenjeni ROI metod merenja ($p = 0.001 - 0.008$).

Na slikama 36. i 37. prikazane su uporedne srednje vrednosti i distribucije pre-CRT ADC vrednosti, post-CRT ADC vrednosti i numeričkih i procentnih vrednosti promene ADC za različite ROI merne metode za CR i non-CR grupu, kao i za podgrupe tumora sa parcijalnim i lošim odgovorom na CRT u okviru non-CR grupe.



Slika 36. *Box-and-whisker plots* dijagrami koji predstavljaju distribuciju pre-CRT i post-CRT ADC vrednosti, kao i numeričkih i procentnih vrednosti promene ADC između post-CRT i pre-CRT ADC merenja dobijenih različitim ROI mernim metodima u CR i non-CR grupi bolesnika. Srednja linija u svakom *box*-u predstavlja srednju ADC vrednost, odnosno srednju vrednost promene ADC u CR i non-CR grupi (za pre-CRT ADC vrednosti $0.76 \times 10^{-3} \text{ mm}^2/\text{sec}$, $0.83 \times 10^{-3} \text{ mm}^2/\text{sec}$, $0.85 \times 10^{-3} \text{ mm}^2/\text{sec}$ i $0.79 \times 10^{-3} \text{ mm}^2/\text{sec}$, $0.85 \times 10^{-3} \text{ mm}^2/\text{sec}$, $0.88 \times 10^{-3} \text{ mm}^2/\text{sec}$, za post-CRT ADC vrednosti $1.13 \times 10^{-3} \text{ mm}^2/\text{sec}$, $1.28 \times 10^{-3} \text{ mm}^2/\text{sec}$, $1.36 \times 10^{-3} \text{ mm}^2/\text{sec}$ i $1.03 \times 10^{-3} \text{ mm}^2/\text{sec}$, $1.08 \times 10^{-3} \text{ mm}^2/\text{sec}$, $1.16 \times 10^{-3} \text{ mm}^2/\text{sec}$, za numeričke vrednosti promene ADC $0.37 \times 10^{-3} \text{ mm}^2/\text{sec}$, $0.45 \times 10^{-3} \text{ mm}^2/\text{sec}$, $0.52 \times 10^{-3} \text{ mm}^2/\text{sec}$ i $0.24 \times 10^{-3} \text{ mm}^2/\text{sec}$, $0.23 \times 10^{-3} \text{ mm}^2/\text{sec}$, $0.28 \times 10^{-3} \text{ mm}^2/\text{sec}$ i za procentne vrednosti promene ADC 49.4%, 54.5%, 60.9% i 30.6%, 27.5%, 32.7%). Donje i gornje granice *box*-ova predstavljaju prvi i treći kvartil (25. i 75. percentil). Duži iznad i ispod *box*-ova predstavljaju maksimalne i minimalne izmerene ADC vrednosti, odnosno vrednosti promene ADC. [ADC vrednosti na y osi $\times 10^{-6} \text{ mm}^2/\text{sec}$]



Slika 37. *Box-and-whisker plots* dijagrami koji predstavljaju distribuciju pre-CRT i post-CRT ADC vrednosti, kao i numeričkih i procentnih vrednosti promene ADC između post-CRT i pre-CRT ADC merenja dobijenih različitim ROI mernim metodima u podgrupama bolesnika sa parcijalnim i lošim tumorskim odgovorom na CRT u non-CR grupi. Srednja linija u svakom *box*-u predstavlja srednju ADC vrednost, odnosno srednju vrednost promene ADC u podgrupama bolesnika sa parcijalnim i lošim tumorskim odgovorom na CRT u non-CR grupi (za pre-CRT ADC vrednosti $0.79 \times 10^{-3} \text{ mm}^2/\text{sec}$, $0.86 \times 10^{-3} \text{ mm}^2/\text{sec}$, $0.88 \times 10^{-3} \text{ mm}^2/\text{sec}$ i $0.79 \times 10^{-3} \text{ mm}^2/\text{sec}$, $0.85 \times 10^{-3} \text{ mm}^2/\text{sec}$, $0.88 \times 10^{-3} \text{ mm}^2/\text{sec}$, za post-CRT ADC vrednosti $1.08 \times 10^{-3} \text{ mm}^2/\text{sec}$, $1.16 \times 10^{-3} \text{ mm}^2/\text{sec}$, $1.23 \times 10^{-3} \text{ mm}^2/\text{sec}$ i $0.95 \times 10^{-3} \text{ mm}^2/\text{sec}$, $0.95 \times 10^{-3} \text{ mm}^2/\text{sec}$, $1.04 \times 10^{-3} \text{ mm}^2/\text{sec}$, za numeričke vrednosti promene ADC $0.28 \times 10^{-3} \text{ mm}^2/\text{sec}$, $0.30 \times 10^{-3} \text{ mm}^2/\text{sec}$, $0.35 \times 10^{-3} \text{ mm}^2/\text{sec}$ i $0.16 \times 10^{-3} \text{ mm}^2/\text{sec}$, $0.10 \times 10^{-3} \text{ mm}^2/\text{sec}$, $0.15 \times 10^{-3} \text{ mm}^2/\text{sec}$ i za procentne vrednosti promene ADC 36.0%, 36.4%, 41.2% i 21.2%, 12.1%, 17.9%). Donje i gornje granice *box*-ova predstavljaju prvi i treći kvartal (25. i 75. percentil). Duži iznad i ispod *box*-ova predstavljaju maksimalne i minimalne izmerene ADC vrednosti, odnosno vrednosti promene ADC. [ADC vrednosti na y osi $\times 10^{-6} \text{ mm}^2/\text{sec}$]

Za procenu dijagnostičke preciznosti različitih ROI mernih metoda u otkrivanju kompletnog tumorskog odgovora na CRT i za razlikovanje tumora sa parcijalnim i lošim odgovorom na CRT korišćene su ROC krive [slike 38. i 39.].

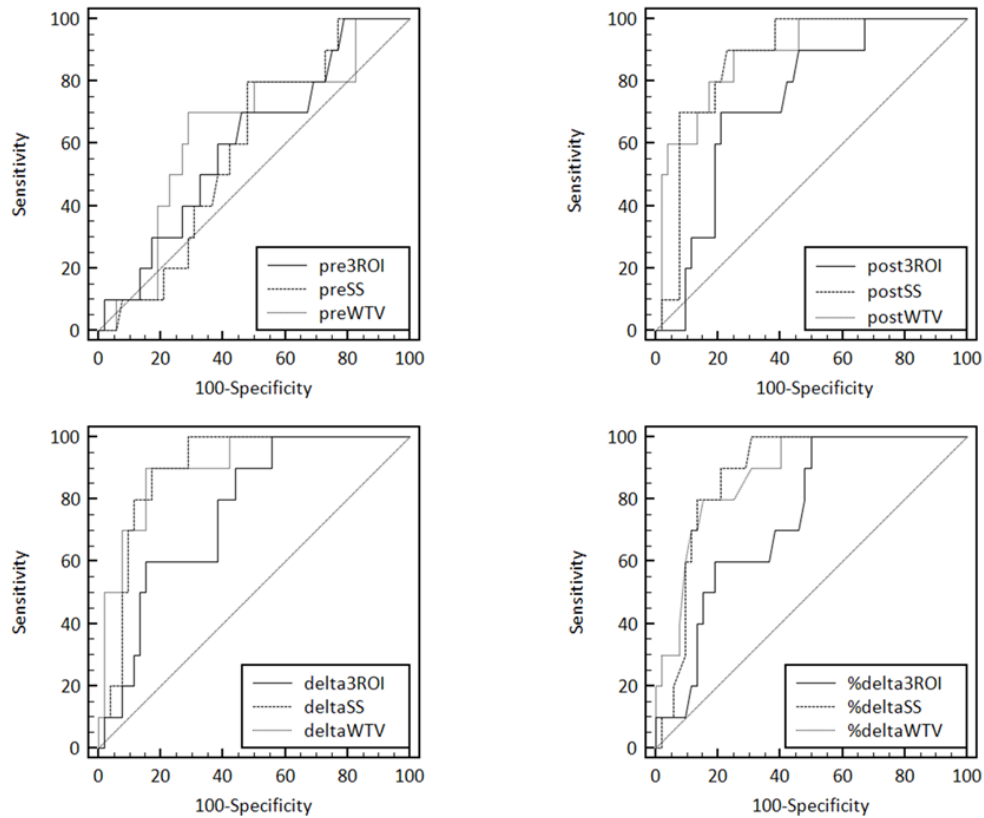
Sva pre-CRT merenja rezultirala su vrednostima AUC oko 0.6 za CR i non-CR grupu (AUC=0.604 za 3ROI metod, AUC=0.587 za SS method i AUC=0.642 za WTV metod), koje se nisu statistički razlikovale međusobno ($p=0.344-0.769$). Slično, i u okviru non-CR grupe, pre-CRT ADC merenja nisu pokazala afirmativne rezultate u razlikovanju tumora sa parcijalnim i lošim odgovorom na CRT (AUC=0.523 za 3ROI metod, AUC=0.530 za SS method i AUC=0.526 za WTV metod; $p=0.964-0.675$).

U proceni kompletnog tumorskog odgovora na CRT baziranom na post-CRT ADC merenjima, SS i WTV metodi pokazali su sličnu pouzdanost ($p=0.692$) i bili su značajno pouzdaniji u odnosu na 3ROI metod ($p=0.014$ i $p=0.001$); AUC vrednosti za post-CRT ADC merenja iznosile su 0.737 za 3ROI metod, 0.872 za SS metod i 0.885 za WTV metod.

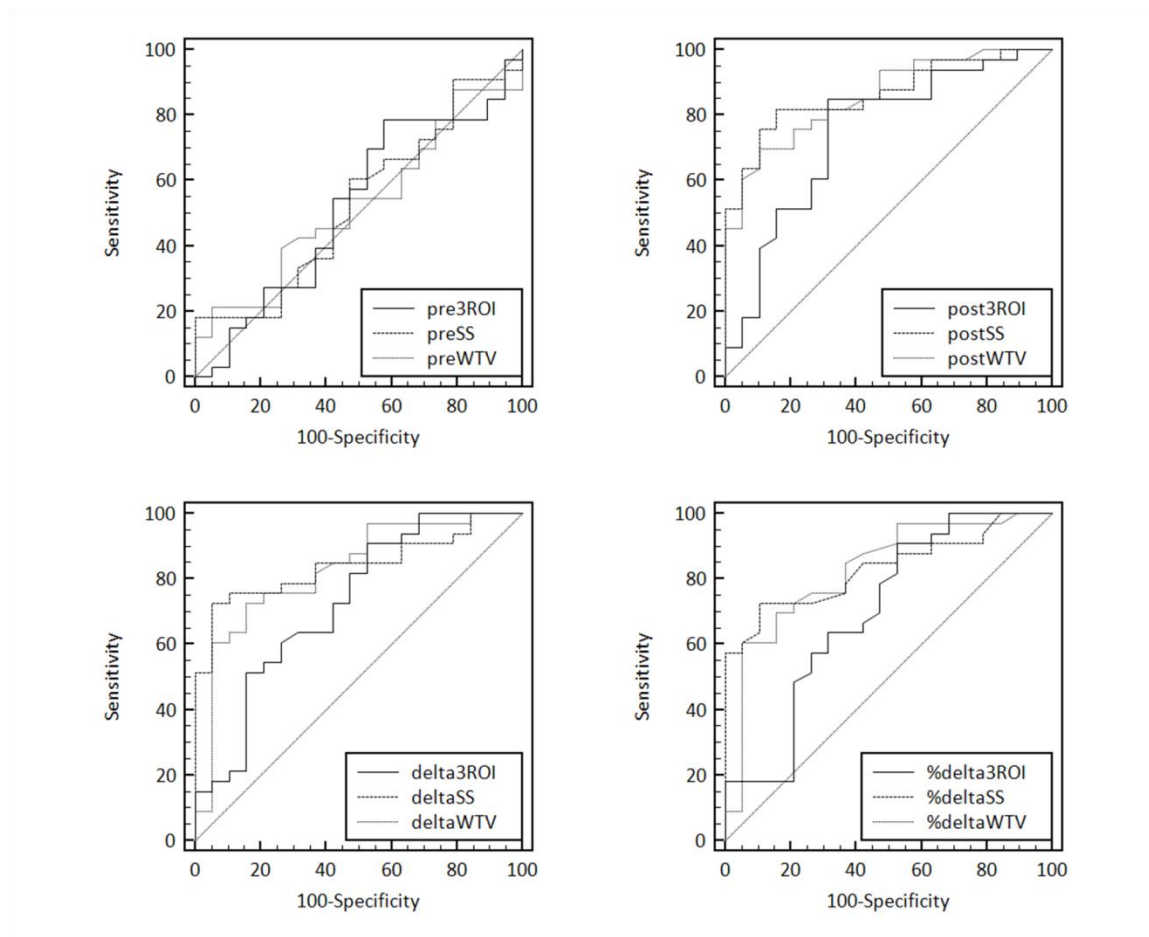
Svi primenjeni ROI merni metodi bili su pouzdani u razlikovanju kompletnog od nekompletnog tumorskog odgovora na CRT baziranom na merenjima vrednosti promene ADC, i numeričke i procentne (za 3ROI, SS i WTV metode, AUC=0.760, 0.894 i 0.904 za numeričke vrednosti promene ADC i AUC=0.745, 0.880 i 0.880 za procentne vrednosti promene ADC); ipak, SS i WTV metodi bili su podjednako pouzdani ($p=0.756$ i $p=1$, za numeričke i procentne vrednosti promene ADC) i značajno pouzdaniji u odnosu na 3ROI metod ($p=0.018$ i $p=0.007$, za numeričke vrednosti promene ADC; $p=0.022$ i $p=0.018$, za procentne vrednosti promene ADC).

Post-CRT merenja rezultirala su relativno visokim AUC vrednostima za sve primenjene ROI merne metode za diferencijaciju tumora sa parcijalnim i lošim odgovorom na CRT (AUC=0.746 za 3ROI metod, AUC=0.864 za SS metod i AUC=0.857 za WTV metod), kao i merenja numeričke i procentne promene vrednosti ADC (AUC=0.726 i 0.701 za 3ROI metod, AUC=0.842 i 0.833 za SS metod i AUC=0.827 za WTV metod), a između primenjenih ROI metoda nije uočena značajna razika (za post-CRT ADC merenja $p=0.073-0.874$, za merenja numeričke promene vrednosti ADC $p=0.105-0.794$, za merenja

procentne promene vrednosti ADC $p=0.056-0.904$), iako su SS i WTV metod pokazali više vrednosti parametara dijagnostičke preciznosti.



Slika 38. Poređenje ROC krivih koje predstavljaju dijagnostičku preciznost primenjenih ROI mernih metoda u proceni kompletnog tumorskog odgovora baziranoj na pre-CRT ADC vrednostima (AUC 0.604, 0.587 i 0.642, za granične vrednosti od $0.78 \times 10^{-3} \text{ mm}^2/\text{sec}$, $0.86 \times 10^{-3} \text{ mm}^2/\text{sec}$ i $0.85 \times 10^{-3} \text{ mm}^2/\text{sec}$), post-CRT ADC vrednostima (AUC 0.737, 0.872 i 0.885, za granične vrednosti od $1.12 \times 10^{-3} \text{ mm}^2/\text{sec}$, $1.21 \times 10^{-3} \text{ mm}^2/\text{sec}$ i $1.30 \times 10^{-3} \text{ mm}^2/\text{sec}$), numeričkim vrednostima promene ADC (AUC 0.760, 0.894 i 0.904, za granične vrednosti od $+0.28 \times 10^{-3} \text{ mm}^2/\text{sec}$, $+0.37 \times 10^{-3} \text{ mm}^2/\text{sec}$ i $+0.45 \times 10^{-3} \text{ mm}^2/\text{sec}$) i procentnim vrednostima promene ADC (AUC 0.745, 0.880 i 0.880, za granične vrednosti od +31%, +39% i +54%).



Slika 39. Poređenje ROC krivih koje predstavljaju dijagnostičku preciznost primenjenih ROI mernih metoda u razlikovanju bolesnika sa parcijalnim i sa lošim odgovorom na neoadjuvantnu hemioradioterapiju baziranoj na pre-CRT ADC vrednostima (AUC 0.523, 0.530 i 0.526, za granične vrednosti od $0.84 \times 10^{-3} \text{ mm}^2/\text{sec}$, $0.95 \times 10^{-3} \text{ mm}^2/\text{sec}$ i $0.81 \times 10^{-3} \text{ mm}^2/\text{sec}$), post-CRT ADC vrednostima (AUC 0.746, 0.864 i 0.857, za granične vrednosti od $0.96 \times 10^{-3} \text{ mm}^2/\text{sec}$, $1.06 \times 10^{-3} \text{ mm}^2/\text{sec}$ i $1.17 \times 10^{-3} \text{ mm}^2/\text{sec}$), numeričkim vrednostima promene ADC (AUC 0.726, 0.842 i 0.827, za granične vrednosti od $+0.11 \times 10^{-3} \text{ mm}^2/\text{sec}$, $+0.25 \times 10^{-3} \text{ mm}^2/\text{sec}$ i $+0.27 \times 10^{-3} \text{ mm}^2/\text{sec}$) i procentnim vrednostima promene ADC (AUC 0.701, 0,833 i 0.827, za granične vrednosti od +14%, +28% i +37%).

U proceni kompletnog tumorskog odgovora baziranoj na post-CRT ADC merenjima, svi metodi pokazali su sličnu apsolutnu dijagnostičku tačnost: 3ROI metod i WTV metod po 77% (za granične vrednosti od 1.12 i $1.30 \times 10^{-3} \text{ mm}^2/\text{sec}$), a SS metod 79% (za graničnu vrednost od $1.21 \times 10^{-3} \text{ mm}^2/\text{sec}$).

U pogledu procene kompletnog tumorskog odgovora na primenjenu neoadjuvantnu terapiju baziranoj na merenjima promene ADC vrednosti, SS i WTV metodi pokazali su se znatno pouzdanijim u odnosu na 3ROI metod; apsolutna dijagnostička tačnost za numeričke vrednosti promene ADC iznosila je 84% i 86% versus 61%, za granične vrednosti od $+0.37 \times 10^{-3} \text{ mm}^2/\text{sec}$, $+0.45 \times 10^{-3} \text{ mm}^2/\text{sec}$ i $+0.28 \times 10^{-3} \text{ mm}^2/\text{sec}$; apsolutna dijagnostička tačnost za procentne vrednosti promene ADC iznosila je 74% i 84% versus 58%, za granične vrednosti od +39%, +54% i +31%.

U proceni razlike između tumora sa parcijalnim i lošim odgovorom na neoadjuvantnu terapiju, najviša dijagnostička preciznost postignuta je SS metodom u merenju post-CRT ADC vrednosti (AUC 0,864, apsolutna dijagnostička tačnost 83%, senzitivnost 82%, specifičnost 84%, PPV 90%, NPV 73%, za graničnu vrednost od $1.06 \times 10^{-3} \text{ mm}^2/\text{sec}$).

Svi parametri dijagnostičke preciznosti (dijagnostička tačnost, senzitivnost, specifičnost i pozitivna i negativna prediktivna vrednost) ROI mernih metoda u proceni kompletnog tumorskog odgovora na CRT i u proceni razlike između tumora sa parcijalnim i lošim odgovorom na neoadjuvantnu terapiju izračunate prema optimalnim graničnim vrednostima prikazane su u tabelama 16. i 17.

Tabela 16. Parametri dijagnostičke preciznosti za sve ROI merne metode u proceni kompletnog tumorskog odgovora na CRT baziranoj na različitim ADC merenjima. Senzitivnost, specifičnost, PPV, NPV i dijagnostička tačnost izračunate su za optimalnu graničnu vrednost koja je navedena za svaki metod i vrstu merenja (PPV – pozitivna prediktivna vrednost, NPV – negativna prediktivna vrednost, Acc – dijagnostička tačnost).

	senzitivnost	specifičnost	PPV	NPV	Acc	<i>optimal cut-off value</i>
pre-CRT ADC						
3ROI	70 (7/10)	54 (28/52)	22 (7/31)	90 (28/31)	57 (35/62)	0.78 x10 ⁻³ mm ² /sec
SS	80 (8/10)	52 (27/52)	24 (8/33)	93 (27/29)	57 (35/62)	0.86 x10 ⁻³ mm ² /sec
WTV	70 (7/10)	71 (37/52)	32 (7/22)	93 (37/40)	71 (44/62)	0.85 x10 ⁻³ mm ² /sec
post-CRT ADC						
3ROI	70 (7/10)	79 (41/52)	39 (7/18)	93 (41/44)	77 (48/62)	1.12 x10 ⁻³ mm ² /sec
SS	90 (9/10)	77 (40/52)	43(9/21)	98 (40/41)	79 (49/62)	1.21 x10 ⁻³ mm ² /sec
WTV	90 (9/10)	75 (39/52)	41 (9/22)	98 (39/40)	77 (48/62)	1.30 x10 ⁻³ mm ² /sec
delta ADC						
3ROI	90 (9/10)	56 (29/52)	28 (9/32)	97 (29/30)	61 (38/62)	+0.28 x10 ⁻³ mm ² /sec
SS	90 (9/10)	83 (43/52)	50 (9/18)	98 (43/44)	84 (52/62)	+0.37 x10 ⁻³ mm ² /sec
WTV	90 (9/10)	85 (44/52)	53 (9/17)	98 (44/45)	86 (53/62)	+0.45 x10 ⁻³ mm ² /sec
delta ADC (%)						
3ROI	100 (10/10)	50 (26/52)	28(10/36)	100 (26/26)	58 (36/62)	+31%
SS	100 (10/10)	69 (36/52)	39 (10/26)	100 (36/36)	74 (46/62)	+39%
WTV	80 (8/10)	85 (44/52)	50 (8/16)	96 (44/46)	84 (52/62)	+54%

Tabela 17. Parametri dijagnostičke preciznosti svih ROI mernih metoda u proceni razlike između tumora sa parcijalnim i lošim odgovorom na neoadjuvantnu CRT baziranoj na različitim ADC merenjima. Senzitivnost, specifičnost, PPV, NPV i dijagnostička tačnost izračunate su za optimalnu graničnu vrednost koja je navedena za svaki metod i vrstu merenja (PPV – pozitivna prediktivna vrednost, NPV – negativna prediktivna vrednost, Acc – dijagnostička tačnost).

	senzitivnost	specifičnost	PPV	NPV	Acc	<i>optimal cut-off value</i>
pre-CRT ADC						
3ROI	79 (26/33)	42 (8/19)	70 (26/37)	53 (8/15)	65 (34/52)	0.84 x10 ⁻³ mm ² /sec
SS	18 (6/33)	100 (19/19)	100 (6/6)	41 (19/46)	48 (25/52)	0.95 x10 ⁻³ mm ² /sec
WTV	21 (7/33)	95 (18/19)	88 (7/8)	41 (18/44)	48 (25/52)	0.81 x10 ⁻³ mm ² /sec
post-CRT ADC						
3ROI	85 (28/33)	68 (13/19)	82 (28/34)	72 (13/18)	79 (41/52)	0.96 x10 ⁻³ mm ² /sec
SS	82 (27/33)	84 (16/19)	90 (27/30)	73 (16/22)	83 (43/52)	1.06 x10 ⁻³ mm ² /sec
WTV	70 (23/33)	90 (17/19)	92 (23/25)	63 (17/27)	77 (40/52)	1.17 x10 ⁻³ mm ² /sec
delta ADC						
3ROI	91 (30/33)	47 (9/19)	75 (30/40)	75 (9/12)	75 (39/52)	+0.11 x10 ⁻³ mm ² /sec
SS	73 (24/33)	95 (18/19)	96 (24/25)	67 (18/27)	81 (42/52)	+0.25 x10 ⁻³ mm ² /sec
WTV	73 (24/33)	84 (16/19)	89 (24/27)	64 (16/25)	77 (40/52)	+0.27 x10 ⁻³ mm ² /sec
delta ADC (%)						
3ROI	91 (30/33)	47 (9/19)	75(30/40)	75 (9/12)	75 (39/52)	+14%
SS	73 (24/33)	90 (17/19)	92 (24/26)	65 (17/26)	79 (41/52)	+28%
WTV	61 (20/33)	95 (18/19)	95 (20/21)	58 (18/31)	73 (38/52)	+37%

4.5. DIJAGNOSTIČKA PRECIZNOST MAGNETNE REZONANCE I DIFUZIONOG IMIDŽINGA U KVALITATIVNOJ PROCENI TUMORSKE INFILTRACIJE CIRKUMFERENTNE RESEKCIJE MARGINE NAKON NEOADJUVANTNE HEMIORADIOTERAPIJE

Određivani su parametri dijagnostičke preciznosti (dijagnostička tačnost, senzitivnost, specifičnost, pozitivna i negativna prediktivna vrednost) T2-w MRI i T2-w MRI sa DWI za kvalitativnu procenu tumorske zahvaćenosti cirkumferentne resekcione margine nakon neoadjuvantne hemioradioterapije. Dijagnostička preciznost MRI u proceni statusa CRM

povećana je kada je u analizu uključen difuzioni imidžing, što je manifestovano izrazitim povećanjem vrednosti svih parametara dijagnostičke preciznosti [tabela 18.].

Tabela 18. Parametri dijagnostičke preciznosti T2-w MRI i kombinacije T2-w MRI sa DWI u proceni zahvaćenosti CRM posle neoadjuvantne hemioradioterapije kod bolesnika sa lokalno uznapredovalim karcinomom rektuma (PPV – pozitivna prediktivna vrednost, NPV negativna prediktivna vrednost, Acc – dijagnostička tačnost).

	senzitivnost	specifičnost	PPV	NPV	Acc
T2-w MRI	29 (4/14)	81 (39/48)	31 (4/11)	80 (39/49)	69 (43/62)
T2-w MRI+DWI	79 (11/14)	92 (44/48)	73 (11/15)	94 (44/47)	89 (55/62)

5. DISKUSIJA

Kvalitativna MR procena tumorskog i nodalnog statusa kod bolesnika sa karcinomom rektuma bazirana je na vizualnoj diferencijaciji tumorskog tkiva koje pokazuje viši T2-w intenzitet signala u odnosu na intenzitet signala muskularnog sloja zida rektuma. Ova procena otežana je na T2-w slikama načinjenim na MR pregledu nakon neoadjuvantne CRT usled stvaranja inflamatornih područja i zona fibroznog tkiva koji dovode do promene intenziteta signala tumorskog tkiva, ali i zbog postiradijacionih sekvela u neinfiltiranim delovima rektuma i u perirektalnom masnom tkivu. U takvom okruženju, MRI bez DWI teško može da detektuje manje zone rezidualnog tumorskog tkiva okruženog fibroznim tkivom. Kod tumačenja samo konvencionalnih T2w sekvenci, zbog navedenih razloga postoji tendencija dodeljivanja višeg tumorskog stadijuma usled pogrešne procene (*overstaging*) (130, 131, 144, 145). Funkcionalne informacije koje DWI obezbeđuje, u ovim okolnostima pokazuju se naročito korisnim. Zone fibroznog tkiva pokazuju manju ćelijsku gustinu, i zbog toga pokazujuju nizak intenziteta signala na DWI slikama sa visokom b vrednošću. Sa druge strane, zone rezidualnog tumorskog tkiva su hipercelularne i pokazuju visok intenzitet signala na DWI slikama sa visokom b vrednošću, koji se lako uočava u okruženju okolnog fibroznog tkiva niskog intenziteta signala. Ovo predstavlja glavni razlog zbog kojeg se male zone rezidualnog tumorskog tkiva nakon neoadjuvantne hemioradioterapije bolje i pouzdanije uočavaju na DWI (25, 146). Ipak, greške u proceni pojavljuju se i kod tumačenja DWI, što se manifestuje suboptimalnim vrednostima senzitivnosti difuzionog imidžinga u proceni tumorskog odgovora nakon neoadjuvantne hemioradioterapije u više objavljenih istraživanja (130, 145), koja je u našem istraživanju dostigla vrednost od 79%. Razlog ovako zadovoljavajućem rezultatu u pogledu vrednosti senzitivnosti DWI metode u našoj studiji verovatno je vrlo pažljiva vizualna analiza DWI slika i obavezna komparacija DWI nalaza sa odgovarajućim ADC mapama, čime smo izbegli greške porekla T2 *shine through* efekta. Ipak, greške u tumačenju su često posledica kolapsa zida rektuma, kada ne dolazi do adekvatne supresije signala na DWI normalnog neinfiltiranog zida

rektuma, kao i usled artefakata koji se mogu pojaviti na DWI sekvenci, naročito na mestima kontakta intraluminalnog vazduha i tkiva (70).

U našoj studiji ispitivali smo razlike u pogledu dijagnostičke preciznosti konvencionalnih MR sekvenci i dijagnostičke preciznosti difuzionog imidžinga u kombinaciji sa MRI. Analizirana je dijagnostička sposobnost ovih modaliteta u proceni kompletnog tumorskog odgovora na neoadjuvantnu hemioradioterapiju i u proceni sniženja tumorskog gradusa nakon neoadjuvantne CRT u odnosu na pre-CRT T gradus (*T-downstaging*). U oba slučaja uočena je povećana dijagnostička preciznost difuzionog imidžinga u kombinaciji sa MRI u odnosu na MR pregled konvencionalnim sekvencama, što je manifestovano višim vrednostima svih parametara dijagnostičke preciznosti. Rezultati naše studije pokazali su da difuzioni imidžing unapređuje dijagnostičku preciznost konvencionalnih MR sekvenci u kvalitativnoj proceni tumorskog statusa nakon neoadjuvantne hemioradioterapije i u pogledu procene kompletnog tumorskog odgovora na primenjenu terapiju, kao i u proceni sniženja tumorskog gradusa nakon neoadjuvantne hemioradioterapije. Ovakav nalaz je u skladu sa rezultatima ranije sprovedenih istraživanja. U velikoj multicentričnoj studiji Lambregts i saradnika ispitivana je dijagnostička vrednost difuzionog imidžinga za selekciju bolesnika sa kompletnim odgovorom na neoadjuvantnu hemioradioterapiju i dokazano je da dodatak DWI standardnim MR sekvencama za karcinom rektuma dovodi do pouzdanije selekcije bolesnika sa kompletnim odgovorom na primenjenu terapiju (AUC 0.78-0.80) u odnosu na pouzdanost samo konvencionalnog MR pregleda (AUC 0.58-0.76) (70). Ovakvi rezultati su u skladu sa rezultatima naše studije, kao i niza drugih studija koje su se bavile procenom dijagnostičke preciznosti difuzionog imidžinga u proceni tumorskog odgovora na primenjenu terapiju (25, 68, 114, 147, 148, 150-153).

Zbog svega navedenog može se zaključiti da je uvođenje difuzionog imidžinga u standardni protokol za MR pregled bolesnika sa karcinomom rektuma neophodno i kada se radi o inicijalnom MR pregledu, a naročito kod MR pregleda nakon preoperativne hemioradioterapije.

Kvantitativna procena tumorske vijabilnosti na DWI bazirana je na merenjima ADC vrednosti unutar tumorskog tkiva na parametarskim ADC mapama koje se stvaraju matematičkim modelovanjem ekstracelularnih kretanja protona vode prema monoeksponencijalnom modelu za primenjene difuzione b vrednosti. Procena vijabilnosti tumora vrši se definisanjem mernih područja na ADC mapama koji mogu biti manualno ucrtani u različitim oblicima i veličinama korišćenjem komercijalnih softverskih opcija.

U ovoj studiji, srednje tumorske ADC vrednosti i vrednosti promene ADC za celu studijsku populaciju merene primenom različitih ROI mernih metoda značajno su se razlikovale međusobno, sa izuzetkom numeričke i procentne vrednosti promene ADC merene 3ROIs metodom i SS metodom, i procentne vrednosti promene ADC, za koje nije izmerena značajna razlika. Ovakvi rezultati pokazuju da varijacije u broju, veličini i lokalizaciji mernih područja značajno utiču na ADC merenja i da tumorske ADC vrednosti veoma zavise od primenjenog ROI mernog metoda, što je u skladu sa studijom Lambregts i saradnika kojom je otkriveno da veličina mernog područja i način njegovog postavljanja značajno utiču na izmerene ADC vrednosti unutar tumorskog tkiva (90). Zbog toga bi bilo svrsishodno definisati optimalan metod za merenje ADC vrednosti u cilju procene tumorske vijabilnosti. Prema našim saznanjima, ovo je prva studija koja poredi dijagnostičku vrednost tri različita ROI merna metoda za ADC merenja na DWI u proceni kompletnog tumorskog odgovora karcinoma rektuma na primenjenu neoadjuvantnu hemioradioterapiju.

Rezultati ove studije pokazuju da je 3ROI metod inferiorniji u odnosu na SS i WTV metode u proceni kompletnog tumorskog odgovora. SS i WTV metodi pokazuju značajno višu pouzdanost u predikciji kompletnog tumorskog odgovora u poređenju sa 3ROI metodom; pouzdanost ovih metoda bila je najviša za procenu kompletnog tumorskog odgovora baziranu na merenjima promene ADC vrednosti. Kod 3ROI metoda, u ADC

merjenja uključuju se samo najvijabilniji delovi tumora, bez nekrotičnih zona, što kao rezultat daje niže prosečne ADC vrednosti. Naši rezultati ukazuju na to da merjenja koja pokrivaju sve tumorske delove, uključujući nekrotične i fibrozne regije, daju pouzdaniju procenu tumorskog odgovora na terapiju nego merjenja koja pokrivaju samo vijabilne delove tumora. Ovi nalazi su u skladu sa rezultatima studije Goh i saradnika (89), koji su pokazali da merno područje koje pokriva ceo tumorski volumen daje pouzdanije vrednosti CT perfuzionih parametara karcinoma rektuma, kao i sa rezultatima studije Roth i saradnika (152), koji su uočili da ADC merjenja koja pokrivaju čitav tumorski volumen pouzdanije predviđaju tumorski odgovor karcinoma kolona na antineoplastičnu terapiju kod miševa, u odnosu na merjenja koja uključuju samo vijabilne tumorske zone.

Rezultati naše studije pokazuju da pre-CRT ADC merjenja ne mogu pouzdano da procene kompletan tumorski odgovor na CRT, bez obzira na primenjeni ROI merni metod. Ovakav nalaz dodatno je potvrđen činjenicom da se pre-CRT ADC vrednosti nisu značajno razlikovale ni između podgrupa sa parcijalnim i lošim tumorskim odgovorom na CRT u okviru non-CR grupe ni za jedan od ROI mernih metoda, čineći pre-CRT ADC vrednosti nepouzdanim u predviđanju stepena tumorskog odgovora na primenjenu terapiju. Ovakvi rezultati su u skladu sa rezultatima nekih prethodnih studija, iako su u njima ADC merjenja vršena samo na jedan način (148, 153, 154). Neki autori objavili su da tumori koji pokazuju odgovor na primenjenu terapiju imaju niže pre-CRT ADC vrednosti; međutim, oni su koristili drugačije kriterijume koji definišu tumorski odgovor na terapiju. Sun i saradnici (147) koristili su kao kriterijum pozitivnog odgovora sniženje tumorskog gradusa nakon terapije (*T-downstaging*), dok su Dzik-Jurasz i saradnici (114) kao kriterijum pozitivnog odgovora koristili smanjenje tumorskog volumena za 50 %.

U pogledu post-CRT merjenja, naši rezultati pokazuju da izbor ROI mernog metoda značajno utiče na pouzdanost procene kompletnog tumorskog odgovora na primenjenu terapiju. SS i WTV metodi pokazuju značajno višu relativnu dijagnostičku tačnost

(determinisanu AUC vrednošću) u odnosu na 3ROI metod, iako svi metodi pokazuju sličnu apsolutnu dijagnostičku tačnost (Acc=77-79 %). Rezultati naše studije pokazuju da post-CRT ADC merenja u koja je uključen čitav tumorski volumen pozitivnije koreliraju sa stepenom tumorskog odgovora na CRT i pouzdaniji su u odnosu na post-CRT ADC merenja koja uključuju samo solidne delove tumora. Monguzzi i saradnici (155) sproveli su istraživanje u kojem su vršili ADC merenja postavljanjem tri merna područja koja su ovičavala tumorsko tkivo na tri DWI slike na kojima je predstavljena najveća tumorska zona što najviše odgovara SS metodu primenjenom u našoj studiji. Rezultati njihovog istraživanja pokazali su dijagnostičku preciznost u proceni odgovora na CRT predstavljenu vrednostima AUC=0.82-0.83 i Acc=58-74%, za post-CRT merenja, odnosno AUC=0.636-0.803 i Acc=81-84%, za merenja vrednosti promene ADC, što je u korelaciji sa rezultatima naše studije za SS metod (AUC=0.872, Acc=79%, za post-CRT ADC merenja; AUC=0.880-0.894, Acc=74-84%, za merenja promene vrednosti ADC); međutim, za razliku od naše, u njihovoj studiji su i TRG 1 i TRG 2 tumori svrstani u grupu sa pozitivnim odgovorom na terapiju (*responder group*). Ha i saradnici (154) merili su srednju ADC vrednost postavljanjem bar četiri kružna merna područja koja pokrivaju kompletnu tumorsku zonu na svim slikama na kojima je prikazano tumorsko tkivo; dijagnostička preciznost ovog metoda za post-CRT ADC merenja (AUC=0.705, Acc=67%) slična je onoj za post-CRT ADC merenja vršena 3ROI metodom u našoj studiji (AUC=0.737, Acc=77%). Sa druge strane, Cai i saradnici (156) su u nedavnoj studiji otkrili da post-CRT merenja intenziteta signala na DWI pokazuju višu dijagnostičku preciznost u proceni kompletnog tumorskog odgovora u odnosu na post-CRT ADC merenja koja su pokazala nezadovoljavajuću relativnu dijagnostičku tačnost (AUC=0.64-0.66). Ovakvi rezultati studije Cai i saradnika u pogledu dijagnostičke preciznosti post-CRT ADC merenja mogli bi se objasniti činjenicom da su ADC merenja vršena postavljanjem tri kružna merna područja u zonama sa najvišim intenzitetom signala u okviru tumorskog tkiva, dok je svako merno područje pokrivalo površinu od samo 4mm². Nasuprot tome, rezultati naše studije pokazuju da merenja primenjena na većim površinama obezbeđuju pouzdanije rezultate u karakterizaciji tumorskog tkiva, što je u skladu sa već pomenutim

studijama Goh i saradnika i Roth i saradnika (89, 152). Uz to, u našoj studiji posebno se vodilo računa da se iz merenja isključe zone koje pokazuju *T2 shine-through* efekat (zone najvišeg intenziteta signala na DWI), jer bi uključivanje tih zona dovelo do grešaka u merenju.

U proceni kompletnog tumorskog odgovora na terapiju baziranoj na merenjima vrednosti promene ADC, SS i WTV metodi su se pokazali značajno pouzdanijim u poređenju sa 3ROI metodom, sa odličnim parametrima dijagnostičke preciznosti i za numeričke i za procentne vrednosti promene ADC; SS i WTV metod pokazali su dobre rezultate u razlikovanju podgrupa sa parcijalnim i lošim tumorskim odgovorom na CRT baziranom na merenju vrednosti promene ADC sa relativno visokim vrednostima AUC od 0.827 do 0.864, iako nije pokazana značajna razlika između dobijenih AUC vrednosti za SS i WTV metode sa jedne strane i 3ROI metoda sa druge ($p=0.056-0.112$). Naši rezultati u pogledu ovih merenja su u skladu sa rezultatima iz prethodnih studija autora Kim i Sun, koji su otkrili da srednja procentna vrednost promene ADC predstavlja koristan prediktor tumorskog odgovora na terapiju (147, 153). Sa druge strane, rezultati studije autora Semedo i saradnika (157) su otkrili nedovoljnu dijagnostičku preciznost ADC merenja u proceni kompletnog tumorskog odgovora na primenjenu terapiju, sa AUC vrednosti 0.51 za procentnu vrednosti promene ADC. Monguzzi i saradnici (155) su objavili rezultate koji pokazuju da je relativna dijagnostička tačnost merenja procentne vrednosti promene ADC slabija u odnosu na relativnu dijagnostičku tačnost merenja numeričke vrednosti promene ADC (0.636-0.682 versus 0.773-0.803). Međutim, prema našem saznanju, naša studija je jedina do sada u kojoj su primenjena ADC merenja na tri različita načina za procenu kompletnog tumorskog odgovora na CRT i u kojoj je dijagnostička preciznost svih metoda procenjivana za različite stepene tumorskog odgovora na primenjenu terapiju. Procentna vrednost promene ADC merena WTV metodom u našoj studiji pokazala je najvišu dijagnostičku preciznost sa sledećim vrednostima njenih parametara: AUC 0.880, senzitivnost 80%, specifičnost 85%,

dijagnostička tačnost 84%, pozitivna prediktivna vrednost 50% i negativna prediktivna vrednost 96% za graničnu vrednost porasta ADC vrednosti za 54%. Iz ovoga se može zaključiti da veće merno područje kod ADC merenja daje pouzdanije rezultate u pogledu tkivne karakterizacije nakon neoadjuvantne CRT.

Dokazano je da je procena tumorske infiltracije mezorektalne fascije izražena cirkumferentnom resekcionom marginom marker tumorske regresije i snažan prediktor pojave lokalnog recidiva, udaljenih metastaza i ukupnog preživljavanja (101). Danas se CRM smatra jednim od najvažnijih faktora pri donošenju odluke o tretmanu karcinoma rektuma, naročito nakon neoadjuvantne hemioradioterapije (101). Zbog toga je izuzetno značajno primeniti dijagnostički imidžing modalitet koji može sa visokom sigurnošću da proceni tumorsku infiltraciju mezorektalne fascije, odnosno cirkumferentnu resekcionu marginu.

Kvalitativna MR procena tumorske zahvaćenosti cirkumferentne resekcione margine, kod bolesnika sa karcinomom rektuma bazirana je na vizualnoj diferencijaciji tumorskog tkiva koje pokazuje viši T2-w intenzitet signala u odnosu na intenzitet signala muskularnog sloja zida rektuma. Ova procena otežana je na T2-w slikama načinjenim na MR pregledu nakon neoadjuvantne CRT prevashodno usled stvaranja zona fibroznog tkiva, ali i zbog inflamatornih promena i postiradijacionih sekvela koje se uočavaju u svim delovima mezorektuma, zida creva, ali i u regiji mezorektalne fascije.

Rezultati naše studije pokazali su da difuzioni imidžing povećava dijagnostičku preciznost konvencionalnih MR sekvenci u kvalitativnoj proceni statusa cirkumferentne resekcione margine, odnosno tumorske infiltracije mezorektalne fascije nakon neoadjuvantne CRT. Ovakav nalaz je u skladu sa rezultatima istraživanja Park i saradnika koji su analizirali da li difuzioni imidžing povećava dijagnostičku preciznost MRI u pogledu tumorskog povlačenja iz regije mezorektalne fascije nakon neoadjuvantne hemioradioterapije i uočili da difuzioni imidžing povećava dijagnostičku preciznost T2w MRI sa statistički

značajnom razlikom između pojedinih parametara dijagnostičke preciznosti (AUC, dijagnostička tačnost, senzitivnost i negativna prediktivna vrednost) (158).

Wieder i saradnici su utvrdili da je slobodna cirkumferentna resekciona margina na MRI pregledu pre primene neoadjuvantne hemioradioterapije značajan prognostički faktor za pojavu lokalnog recidiva (159). Vliegen i saradnici (160) uočili su četiri tipa morfoloških obrazaca u slučaju tumorske infiltracije mezorektalne fascije na postterapijskim MR slikama: (1) pojava masnog plana šireg od 2 mm; (2) razvoj ili perzistencija spikulacija; (3) razvoj difuzno raspoređenog tkiva nalik fibroznom tkivu niskog intenziteta signala i (4) perzistencija difuzno raspoređenog izo- ili hiperintenznog tkiva. Zaključak ovog istraživanja, u kojem nije korišćen difuzioni imidžing, je da konvencionalni MRI nakon CRT ima umerenu sposobnost procene tumorske invazije mezorektalne fascije usled ograničenja u diferencijaciji fibroznog tkiva difuznog rasporeda sa i bez sitnih fokusa vijabilnih tumorskih ćelija.

Zbog svega navedenog može se zaključiti da je uvođenje difuzionog imidžinga u standardni protokol za MR pregled bolesnika sa karcinomom rektuma neophodno i kada se radi o inicijalnom MR pregledu, a naročito kod MR pregleda nakon preoperativne hemioradioterapije.

Smatramo da je naša studija dovela do nekoliko klinički važnih otkrića. Jedno od njih je izuzetna dijagnostička preciznost svih ROI metoda baziranih na procentnim vrednostima promene ADC, kao i SS i WTV metoda baziranih na post-CRT ADC vrednostima i numeričkim vrednostima promene ADC, u otkrivanju non-CR bolesnika koji su kandidati za hirurški tretman; ovakav zaključak izveden je na osnovu veoma visokih negativnih prediktivnih vrednosti ovih metoda i merenja (96-100%). Uz to, mi nismo otkrili značajnu razliku između dijagnostičke preciznosti SS i WTV metoda za procenu kompletnog tumorskog odgovora na terapiju, što dovodi do zaključka da bi SS metod, kao manje vremenski zahtevan, predstavljao optimalnu opciju.

Takođe, u našoj studiji nije pokazana značajna razlika u dijagnostičkoj preciznosti post-CRT ADC merenja i merenja vrednosti promene ADC dobijenih SS i WTV metodom, što ukazuje na to da bi post-CRT ADC merenja, kao vremenski manje zahtevna, mogla biti dovoljna za procenu tumorskog odgovora na CRT, i da pre-CRT ADC merenja nije neophodno izvoditi. Ovakav zaključak potvrđen je relativno visokim parametrima dijagnostičke preciznosti SS i WTV merenja u proceni kompletnog tumorskog odgovora na CRT baziranoj na post-CRT ADC vrednostima (AUC 0.872-0.885, dijagnostička tačnost 77-79%, senzitivnost 90%, specifičnost 75-77%). Ipak, post-CRT ADC merenja mogu biti veoma otežana kod tumora sa kompletnim ili skoro kompletnim odgovorom na CRT bez analize pre-CRT T2w i DWI slika, jer se na njima utvrđuje tumorska pozicija pre primenjene neoadjuvantne terapije na osnovu koje se na post-CRT merenjima postavljaju merna područja.

Još jedan značajan rezultat naše studije predstavlja visoka pouzdanost WTV metoda za procenu kompletnog tumorskog odgovora na CRT baziranoj na procentnim vrednostima promene ADC, sa relativno visokim vrednostima parametara dijagnostičke preciznosti (AUC 0.880, senzitivnost 80%, specifičnost 85%, dijagnostička tačnost 84%). Ipak, nijedan od metoda nije pokazao pozitivnu prediktivnu vrednost višu od 53% ni za jednu vrstu ADC merenja, što ukazuje na to da nijedan metod nije apsolutno pouzdan za preciznu selekciju bolesnika sa kompletnim tumorskim odgovorom na CRT kod kojih se mogu primeniti manje invazivne terapijske opcije; ovakav rezultat verovatno je posledica značajnog preklapanja ADC vrednosti između CR i non-CR grupe.

Pored toga, jedan od izuzetnih rezultata naše studije je i odlična pouzdanost metoda difuzionog imidžinga u kombinaciji sa konvencionalnom T2-w MR sekvencom u kvalitativnoj proceni zahvaćenosti cirkumferentne resekcione margine, sa visokim vrednostima svih parametara dijagnostičke preciznosti (senzitivnost 79%, specifičnost 92%, dijagnostička tačnost 89%, pozitivna prediktivna vrednost 73% i negativna prediktivna vrednost 94%).

Ova studija je limitirana na nekoliko načina. Najpre, analizu svih MRI i DWI slika i sva ADC merenja izvršio je jedan radiolog, zbog čega međustrajivačka varijabilnost nije mogla biti procenjena. ADC merenja su veoma suptilna i podložna su greškama u merenju. Kod nekih bolesnika, otkriveno je vrlo malo ili nimalo rezidualnog tumora na DWI nakon CRT, pa je pravilno postavljanje mernog područja predstavljalo izazov. Uključivanje drugog radiologa u istraživanje i procena međustrajivačke varijabilnosti za različite ROI merne metode omogućili bi procenu objektivnosti i reproducibilnosti ADC merenja. Takođe, naša studija obuhvatila je relativno mali broj bolesnika sa patološkim kompletnim tumorskim odgovorom i oni su činili 16% studijske populacije.

Savremena unapređenja u tretmanu bolesnika sa karcinomom rektuma dovela su do novih dijagnostičkih izazova. U budućnosti neće biti važno samo da precizno procenimo tumorski odgovor nakon potpunog završetka preoperativne hemioradioterapije, već takođe da predvidimo tumorski odgovor u ranoj fazi primenjenog neoadjuvantnog tretmana. Neki bolesnici ne pokazuju dobar odgovor na hemioradioterapiju i nakon završetka primenjene terapije kod takvih bolesnika uočava se samo neznatno smanjenje tumorskog volumena. Iako ovakvi bolesnici imaju malo koristi od primenjene neoadjuvantne hemioradioterapije, izloženi su riziku od udruženog morbiditeta i razvoja postterapijskih sekvela. Ukoliko bismo uspeli da procenimo kako tumor reaguje na primenjenu terapiju u početnoj fazi tretmana, to bi nam dozvolilo da selektujemo bolesnike koje će imati koristi od primenjene neoadjuvantne hemioradioterapije i one koji neće. Tako bismo mogli da nastavimo i intenziviramo neoadjuvantni tretman u prvoj grupi, a da ga u drugoj grupi obustavimo i promenimo.

FDG-PET već ima određenju primenu u proceni tumorskog odgovora na terapiju i ona bi u budućnosti mogla da bude unapeđena. Takođe, FDG-PET modalitet već je pokazao izvesnu dijagnostičku vrednost u predikciji tumorskog odgovora u ranoj fazi neoadjuvantnog tretmana (prve dve nedelje) (68, 161). FDG-PET danas se već rutinski koristi u radioterapiji vođenom slikom i modulisanom intenzitetom (*image guided*,

intensity modulated radiotherapy – IMRT). Imajući u vidu da je DWI imidžing modalitet koji ukazuje na tumorsku celularnost, dok je FDG-PET pokazatelj tumorskog metabolizma, ova dva modaliteta mogu se smatrati komplementarnim u onkološkoj dijagnostici, kao i u oblasti procene tumorskog odgovora na terapiju (162, 163). Ova komplementarna uloga FDG-PET-a i difuzionog imidžinga naročito je značajna kod bolesnika sa karcinomom rektuma koji imaju metastatske promene u jetri koji su kandidati za kurativnu hepatičnu hirurgiju, u cilju precizne i pouzdane procene ekstenzivnosti metastatske bolesti jetre.

Konačno, kombinovana primena molekularnih, metaboličkih i funkcionalnih imidžing modaliteta u onkologiji predstavlja oblast koju treba razvijati i u kojoj se u budućnosti očekuju značajna unapređenja. Vremena u kojima je onkološki imidžing obezbeđivao samo informacije bazirane na morfološkim karakteristikama tumora zauvek su završena, a vreme koje je pred nama bez sumnje je vreme multimodalnih multiparametrijskih imidžing tehnologija.

6. ZAKLJUČAK

Ovo istraživanje potvrdilo je radnu hipotezu studije prema kojoj primena difuzionog imidžinga povećava dijagnostičku preciznost magnetne rezonance u proceni odgovora na neoadjuvantnu hemioradioterapiju kod bolesnika sa lokalno uznapredovalim karcinomom rektuma preciznijom procenom stepena odgovora na terapiju i zahvaćenosti cirkumferentne resekcione margine nakon hemioradioterapije. Preciznost procene stepena tumorskog odgovora na primenjenu neoadjuvantnu hemioradioterapiju u našoj studiji procenjivana je i na kvantitativan i na kvalitativan način.

Rezultati ove studije pokazali su da difuzioni imidžing unapređuje dijagnostičku preciznost konvencionalnih MR sekvenci u kvalitativnoj proceni tumorskog gradusa nakon neoadjuvantne hemioradioterapije, pouzdanijom procenom kompletnog tumorskog odgovora na neoadjuvantnu hemioradioterapiju i procenom sniženja tumorskog gradusa nakon neoadjuvantne CRT u odnosu na pre-CRT T gradus (*T-downstaging*).

Centralni deo naše studije odnosio se na ispitivanje raličitih modaliteta kvantitativne procene stepena tumorskog odgovora na neoadjuvantnu hemioradioterapiju metodom difuzionog imidžinga. Prema našim saznanjima, ovo je prva studija koja upoređuje tri različita ROI merna metoda ADC merenja u proceni kompletnog tumorskog odgovora karcinoma rektuma na neoadjuvantnu hemioradioterapiju. Ova studija pokazala je da primenjeni ROI metod značajno utiče na rezultate ADC merenja; metodi ADC merenja kod kojih se u merenje uključuje veća merna površina pouzdanje predviđaju stepen tumorskog odgovora na terapiju. Merenja vrednosti promene ADC uzrokovane primenjenom terapijom mogu da imaju značajnu dijagnostičku vrednost u proceni kompletnog tumorskog odgovora; najviša dijagnostička preciznost postignuta je analiziranjem kompletnog tumorskog volumena i procentnih vrednosti promene ADC. Procentne i numeričke vrednosti promene ADC, bez obzira na primenjeni metod

merjenja, i post-CRT ADC vrednosti merene SS i WTV metodima pokazale su odličnu dijagnostičku preciznost u otkrivanju bolesnika sa nekompletnim odgovorom na neoadjuvantnu hemioradioterapiju kod kojih je hirurški tretman najbolja terapijska opcija.

Uvođenjem difuzionog imidžinga u standardni protokol za pregled bolesnika sa lokalno uznapredovalim karcinomom rektuma nakon neoadjuvantne hemioradioterapije unapređuje se pouzdanost procene zahvaćenosti cirkumferentne resekcione margine. Rezultati naše studije pokazali su da difuzioni imidžing povećava dijagnostičku preciznost konvencionalnih MR sekvenci u kvalitativnoj proceni tumorske infiltracije cirkumferentne resekcione margine nakon neoadjuvantne CRT. Ovakav nalaz je od izuzetnog značaja, imajući u vidu da je pozitivna CRM najmoćniji prediktor lokalnog recidiva. DWI je neinvazivni dijagnostički modalitet koji sa visokom preciznošću može da proceni stepen tumorskog odgovora na primenjenu terapiju i tumorsku zahvaćenost cirkumferentne resekcione margine.

Na kraju, zaključci naše studije o dijagnostičkoj vrednosti magnetne rezonance i difuzionog imidžinga u proceni odgovora karcinoma rektuma na neoadjuvantnu hemioradioterapiju koje je sprovedeno u Centru za radiologiju i magnetnu rezonancu Kliničkog Centra Srbije na grupi od 62 bolesnika sa lokalno uznapredovalim karcinomom rektuma lečenih neoadjuvantnom hemioradioterapijom su sledeći:

- Difuzioni imidžing unapređuje dijagnostičku preciznost konvencionalnih MR sekvenci u kvalitativnoj proceni tumorskog statusa nakon neoadjuvantne hemioradioterapije u pogledu procene kompletnog tumorskog odgovora na primenjenu terapiju i procene sniženja tumorskog gradusa nakon neoadjuvantne hemioradioterapije;

- Varijacije u broju, veličini i lokalizaciji mernih područja značajno utiču na vrednosti ADC merenja; tumorske ADC vrednosti u velikoj meri zavise od primenjenog ROI mernog metoda;
- ADC merenja koja su obuhvatila najveći deo tumorskog tkiva pokazala su najveću dijagnostičku preciznost u proceni stepena tumorskog odgovora na terapiju u odnosu na ADC merenja kojima su obuhvaćeni samo vijabilni delovi tumora;
- ADC merenja načinjena pre neoadjuvantne terapije nisu pouzdana u predviđanju kompletnog tumorskog odgovora na neoadjuvantnu hemioradioterapiju, bez obzira na primenjeni ROI merni metod (AUC 0.587-0.642);
- Merenja vrednosti promena ADC indukovanih neoadjuvantnom hemioradioterapijom pokazuju značajnu dijagnostičku vrednost u proceni kompletnog tumorskog odgovora na CRT; najviša dijagnostička preciznost postignuta je merenjem procentne vrednosti promene ADC WTV metodom (AUC=0.880, Acc=84%, Sn=80%, Sp=85%);
- Dijagnostička preciznost svih ROI mernih metoda bazirana na procentnim i numeričkim vrednostima promene ADC i SS i WTV metoda bazirana na post-CRT ADC vrednostima u razlikovanju bolesnika sa nekompletnim odgovorom na primenjenu terapiju obezbeđuje pouzdanu selekciju pacijenata sa lokalno uznapredovalim karcinomom rektuma kod kojih hirurški tretman treba da bude primenjen (NPV=96-100%);
- SS metod i WTV metod pokazali su sličnu dijagnostičku preciznost u proceni kompletnog tumorskog odgovora na neoadjuvantnu hemioradioterapiju; ovakav rezultat govori u prilog korišćenja SS metoda, kao manje vremenski zahtevnog, u svakodnevnoj kliničkoj praksi;

- Difuzioni imidžing povećava dijagnostičku preciznost konvencionalnih MR sekvenci u kvalitativnoj proceni statusa cirkumferentne resekcione margine, odnosno tumorske infiltracije mezorektalne fascije nakon neoadjuvantne hemioradioterapije.

7. LITERATURA

1. Ferlay J, Shin HR, Bray F, et al. GLOBOCAN 2008 v 1.2, Cancer Incidence and Mortality Worldwide: IARC Cancer Base No. 10 Lyon, France: International Agency for Research on Cancer, 2010. Available from ><http://globocan.iarc.fr>, accessed on day/month/year.
2. Benson AB. Epidemiology, disease progression, and economic burden of colorectal cancer. *JMCP* 2007;13:5-18.
3. Jemal A, Siegal R, Ward E, et al. Cancer statistics, 2008. *CA Cancer J Clin* 2008;58:71-96.
4. Heald RJ, Ryall RD. Recurrence and survival after total mesorectal excision for rectal cancer. *Lancet* 1986;1L1479-82.
5. lafrate F, Laghi A, Paolantonio P, et al. Preoperative staging of rectal cancer with MR Imaging: correlation with surgical and histopathologic findings. *Radiographics* 2006;26(3):701-14.
6. Sauer R, Becker H, Hohenberg W, et al. Preoperative versus postoperative chemoradiotherapy for rectal cancer. *N Engl J Med* 2004;351:1731-40.
7. Winawer S, Fletcher R, Rex D, et al. Colorectal cancer screening and surveillance: clinical guidelines and rationale-Update based on new evidence. *Gastroenterology* 2003;124(2):544-560.
8. Beets-Tan RG, Beets GL. Rectal cancer: review with emphasis on MR imaging. *Radiology* 2004;232(2):335-346.
9. Christian Klessen, Patrik Rogalla, and Matthias Taupitz. Local staging of rectal cancer: the current role of MRI. *Eur Radiol* 2007;17(2): 379-389.
10. Brown G, Radcliffe AG, Newcombe RG, et al. Preoperative assessment of prognostic factors in rectal cancer using high-resolution magnetic resonance imaging. *Br J Surg* 2003;90(3):355-364.
11. Maier A, Fuchsjager M. Preoperative staging of rectal cancer. *Eur J Radiol* 2003;47:89-97.

12. Bipat S, Glass AS, Slors FJ, Zwinderman AH, Bossuyt PM, Stoker J. Rectal cancer: local staging and assessment of lymph node involvement with endoluminal US, CT, and MR imaging—a meta analysis. *Radiology* 2004;232:773-783.
13. Akasu T, Kondo H, Moriya Y, et al. Endorectal ultrasonography and treatment of early stage rectal cancer. *World J Surg* 2000;24(9):1061–1068.
14. Williamson PR, Hellinger MD, Larach SW, Ferrara A. Endorectal ultrasound of T3 and T4 rectal cancers after preoperative chemoradiation. *Dis Colon Rectum* 1996;39(1):45–49.
15. Glaser F, Schlag P, Herfarth C. Endorectal ultrasonography for the assessment of invasion of rectal tumours and lymph node involvement. *Br J Surg* 1990;77(8):883–887.
16. Beets-Tan RG, Beets GL, Borstlap AC, et al. Preoperative assessment of local tumor extent in advanced rectal cancer: CT or high resolution MRI. *Abdom Imaging* 2000;25:533-541.
17. Oberholzer K, Junginger T, Kreitner KF, et al. Local staging of rectal carcinoma and assessment of the circumferential resection margin with high-resolution MRI using an integrated parallel acquisition technique. *J Magn Reson Imaging* 2005;22(1):101–108.
18. Maldjian C, Smith R, Kilger A, Schnall M, Ginsberg G, Kochman M. Endorectal surface coil MR imaging as a staging technique for rectal carcinoma: a comparison study to rectal endosonography. *Abdom Imaging* 2000;25(1):75–80.
19. Brown G, Kirkham A, Williams GT, et al. High resolution MRI of the anatomy important in total mesorectal excision of the rectum. *AJR Am J roentgenol* 2004;182:431-439.
20. Maas M, Nelemans PJ, Valentini V et al. Long-term outcome in patients with a pathological complete response after chemoradiation for rectal cancer: a pooled analysis of individual patient data. *Lancet Oncol* 2010;11:835–844.
21. Perez RO, Pereira DD, Proscurshim I, et al. Lymph node size in rectal cancer following chemoradiation – can we rely on radiological nodal staging after chemoradiation? *Dis Colon Rectum* 2009;52:1278-84.
22. Lahaye MJ, Engelen SM, Nelemans PJ, et al. Imaging for predicting the risk factors—the circumferential resection margin and nodal disease—of local

- recurrence in rectal cancer: a meta-analysis. *Semin Ultrasound CT MR* 2005;26(4):259–268.
23. Suppiah A, Hunter IA, Cowely J, et al. Magnetic resonance imaging accuracy in assessing tumor down-staging following chemoradiation in rectal cancer. *Colorectal Dis* 2009;11:249-53.
 24. Guillem JG, Diaz-Gonzalez JA, Minsky BD, et al. cT3N0 rectal cancer: potential overtreatment with preoperative chemoradiotherapy is warranted. *J Clin Oncol* 2008;26:386-73.
 25. Kim SH, Lee JM, Hong SH, et al. Locally advanced rectal cancer: added value of diffusion-weighted MR imaging in the evaluation of tumor response to neoadjuvant chemo- and radiation therapy. *Radiology* 2009;253:116-25.
 26. Vanagunas A, Lin DE, Stryker SJ. Accuracy of endoscopic ultrasound for restaging rectal cancer following neoadjuvant chemoradiation therapy. *Am J Gastroenterol* 2004;99:109-12.
 27. Heborn CU, Lauenstein TC, Vogt FM, et al. Interstitial MR lymphography with MS-325: characterization of normal and tumor-invaded lymph nodes in a rabbit model. *Am J Roentgenol* 2002;179:1567-72.
 28. Lahaye MJ, Beets GL, Engelen SME, et al. Gadofosveset Trisodium (Vasovist) enhanced MR lymph node detection: initial observations. *The Open Magnetic Resonance Journal* 2009;2:1-5.
 29. Koh DM, Brown G, Collins DJ. Nanoparticles in rectal cancer imaging. *Cancer biomark* 2009;5:89-98.
 30. Will O, Purkayastha S, Chan C, et al. Diagnostic precision of nanoparticle-enhanced MRI for lymph-node metastases: a meta-analysis. *Lancet Oncol* 2006;7:52-60.
 31. Bammer R. Basic principles of diffusion-weighted imaging. *Eur J Radiol* 2003;45:169-84.
 32. Vandecaveye V, De Keyzer F, Vander Poorten V, et al. Head and neck squamous cell carcinoma: value of diffusion-weighted imaging for nodal staging. *Radiology* 2009;251:134-46.

33. Kim JK, Kim KA, Park BW, et al. Feasibility of diffusion-weighted imaging in the differentiation of metastatic from nonmetastatic lymph nodes: early experience. *J Magn Reson Imaging* 2008;28:714-9.
34. Arnd-Oliver Schäfer, Mathias Langer. *MRI of Rectal Cancer: Clinical Atlas*. Springer 2009; 1 edition.
35. Bisset IP, Chau KY, Hill GL. Extrafascial excision of the rectum: surgical anatomy of the fascia propria. *Dis Colon Rectum* 2000;43(7):903–910.
36. Bisset IP, Fernando CC, Hough DM, et al. Identification of the fascia propria by magnetic resonance imaging and its relevance to preoperative assessment of rectal cancer. *Dis Colon Rectum* 2001;44(2):259–265.
37. Akasu T, Linuma G, Fujita T, et al. Thin Section MRI with a phased-array coil for preoperative evaluation of pelvic anatomy and tumor extent in patients with rectal cancer. *AJR Am J Roentgenol* 2005;184:531-538.
38. Brown G, Kirkham A, Williams GT, et al. High resolution MRI of the anatomy important in total mesorectal excision of the rectum. *AJR Am J roentgenol* 2004;182:431-439.
39. Gordon Ph 2007; Malignant neoplasms of the Colon. In: Gordon Ph, Nivatvongs S, (eds) *Principles and Practice of the Surgery for Colon Rectum and Anus*. Informa Healthcare, New York, London; p. 489-645.
40. Kang H, O’Connell JB, Leonardi MJ, and al. Rare tumors of the colon and rectum: a national review. *Int J Colorectal Dis* 2007;22(2):183-189.
41. Micev M, Cosic-Micev M, Todorovic M. Postoperative pathological examination of colorectal cancer. *Acta Chir Iugosl* 2000;47(4 Suppl 1):67-76.
42. Quirke P, Morris E. Reporting colorectal cancer. *Histopathology* 2007;50:555-556.
43. Nagtegaal ID, van der Worp E, van de Velde CJ, et al. Macroscopic evaluation of rectal cancer resection specimens: clinical significance of the pathologist in quality control. *J Clin Oncol* 2002;20:1729-1734.
44. Compton CC. Colorectal carcinoma: diagnostic, prognostic and molecular features. *Mod Pathol* 2003;16:376-388.

45. Compton CC, Fenoglio-Preiser CM, Pettigrew N, et al. American Joint Committee on Cancer Prognostic Factors Consensus Conference Colorectal Working Group. *Cancer* 2000;88:1739-57.
46. Stacchi L, Nelson H, Sargent DJ, et al. Impact of surgical and pathological variables in rectal cancer: a United States Community and cooperative group report. *J Clin Oncol* 2001;19:3895-902.
47. Nagtegaal ID, Marijnen CA, Kranenburg EK, et al. Pathology Review Committee and Cooperative Clinical Investigators (2002). Circumferential margin involvement is still an important predictor of local recurrence in rectal carcinoma. *American Journal of Surgical Pathology* 26(3):350-357.
48. Mandard AM, Dalibard F, Mandard JC, et al. Pathologic assessment of tumor regression after preoperative chemoradiotherapy of esophageal carcinoma. Clinicopathologic correlations. *Cancer*. 1994;73:2680-6.
49. Dworak O, Keilholz L, Hoffmann A. Pathological features of rectal cancer after preoperative radiochemotherapy. *Int J Colorectal Dis* 1997;2:19-23.
50. Maas M, Beets-Tan RG, Lambregts DM et al. Wait-and-see policy for clinical complete responders after chemoradiation for rectal cancer. *J Clin Oncol* 2011;29:4633–4640.
51. Valentini V, Beets-Tan R, Borras JM, et al. Evidence and research in rectal cancer. *Radiotherapy and Oncology* 2008;87:449-474.
52. Habr-Gama A, Perez RO, Wynn G et al. Complete clinical response after neoadjuvant chemoradiation therapy for distal rectal cancer: characterization of clinical and endoscopic findings for standardization. *Dis Colon Rectum* 2010;53:1692–1698.
53. Marijnen CAM, Nagtegaal ID, Kapitejn E, et al. Radiotherapy does not compensate for positive resection margins in rectal cancer patients: report of multicenter randomized trial. *International Journal of Radiation Oncology, Biology, Physics* 2003;55(5):1311-1320.
54. Bosset JF, Calais G, Mineur L, et al. Enhanced tumoricidal effect of preoperative radiotherapy on rectal cancer by adding chemotherapy: Preliminary results from the 22921 EORTC trial. *Journal of Clinical Oncology* 2005;23:1-7.

55. Gerard J, Bonnetain F, Conroy T, et al. Preoperative radiotherapy + 5 FU/folinic acid (FA) in T3-4 rectal cancers: results of the FFCD 9203 randomized trial. Proc ASCO 2005, abstr. 3504.
56. Rouanet P, Rivoire M, Lelong B, et al. Sphincter preserving surgery after preoperative treatment for ultra-low rectal carcinoma. A French multicenter study prospective trial: GREC-CAR 1. Proc Am Soc Clin Oncol 2006;24:18.
57. Bujko K, Nowacki MP, Nasierowska-Guttmejer A, et al. Sphincter preservation following preoperative radiotherapy for rectal cancer: report of randomized trial comparing short-term radiotherapy vs. conventionally fractionated radiochemotherapy. Radiotherapy and Oncology 2004;72:15-24.
58. Mohiuddin M, Regine WF, Jonh WJ, et al. Preoperative chemoradiation in fixed distal rectal cancer: dose time factors for pathological complete response. Int J. Radiat. Oncol. Biol. Phys. 2000;46:883-888.
59. Videtic GM, Fisher BJ, Perera FE, et al. Preoperative radiation with concurrent 5-fluorouracil continuous infusion for locally advanced unresectable rectal cancer. Int J. Radiat. Oncol. Biol. Phys. 1998;42:319-324.
60. Quirke P, Durdey P, Dixon MF, et al. Local recurrence of rectal cancer adenocarcinoma due to inadequate surgical resection. Histopathological study of lateral tumour spread and surgical excision. Lancet 1986;1:1479-82.
61. O'Neill BD, Brown G, Heald RJ, et al. Non-operative treatment after neoadjuvant chemoradiotherapy for rectal cancer. Lancet Oncol 2007;8:625-633.
62. Habr-Gama A, Perez RO, Proscurshim I, et al. Patterns of failure and survival for nonoperative treatment of stage c0 distal rectal cancer following neoadjuvant chemoradiation therapy. J Gastrointest Surg 2006;10:1319-1328.
63. Lezoche G, Baldarelli M, Guerrieri M, et al. A prospective randomized study with a 5-year minimum follow-up evaluation of transanal microsurgery versus laparoscopic total mesorectal excision after neoadjuvant therapy. Surg Endos 2008;22:352-8.
64. Borschitz T, Wachtlin D, Mohler M, Schmidberger H, Junginger T. Neoadjuvant chemoradiation and local excision for T2-3 rectal cancer. Ann Surg Oncol 2008;15:712-20.

65. Beets-Tan RG, Lambregts DM, Maas M, et al. Magnetic resonance imaging for the clinical management of rectal cancer patients: recommendations from the 2012 European Society of Gastrointestinal and Abdominal Radiology (ESGAR) consensus meeting. *Eur Radiol* 2013;23:2522–2531.
66. Goh V, Padhani AR, Rasheed S. Functional imaging of colorectal cancer angiogenesis. *Lancet Oncol* 2007;8:245–255.
67. Song I, Kim SH, Lee SJ, et al. Value of diffusion-weighted imaging in the detection of viable tumour after neoadjuvant chemoradiation therapy in patients with locally advanced rectal cancer: comparison with T2 weighted and PET/CT imaging. *British Journal of Radiology* 2012;85(1013):577–586.
68. Lambrecht M, Deroose C, Roels S, et al. The use of FDG-PET/CT and diffusion-weighted magnetic resonance imaging for response prediction before, during and after preoperative chemoradiotherapy for rectal cancer. *Acta Oncol* 2010;49:956–963.
69. Gollub MJ, Gultekin DH, Akin O et al. Dynamic contrast enhanced-MRI for the detection of pathological complete response to neoadjuvant chemotherapy for locally advanced rectal cancer. *Eur Radiol* 2011;22:821–831.
70. Lambregts DM, Vandecaveye V, Barbaro B, et al. Diffusion-weighted MRI for selection of complete responders after chemoradiation for locally advanced rectal cancer: a multicenter study. *Annals of Surgical Oncology* 2011;18:2224–2231.
71. Burton S, Brown G, Daniels IR, et al. MRI directed multidisciplinary team preoperative treatment strategy: the way to eliminate positive circumferential margins? *Br J Cancer* 2006;94(3):351–357.
72. Gagliardi G, Bayar S, Smith R, Salem RR. Preoperative staging of rectal cancer using magnetic resonance imaging with external phase-arrayed coils. *Arch Surg* 2002;137(4):447–451.
73. Poon FW, McDonald A, Anderson JH, et al. Accuracy of thin section magnetic resonance using phased-array pelvic coil in predicting the T-staging of rectal cancer. *Eur J Radiol* 2005;53(2):256–262.
74. Laghi A, Ferri M, Catalano C, et al. Local staging of rectal cancer using a phased array body coil. *Abdom Imaging* 2002;27:425-431.

75. Goh V, Halligan S, Bartram CI. Local radiological staging of rectal cancer. *Clin Radiol* 2004;59:215-226.
76. Brown G, Daniels IR, Richardson C, Revell P, Peppercorn D, Bourne M (2005) Techniques and trouble-shooting in high spatial resolution thin slice MRI for rectal cancer. *Br J Radiol* 78: 245-251
77. MERCURY study group (2007) Extramural Depth of Tumor invasion at Thin Section MR in Patients With Rectal Cancer: Results of the MERCURY Study. *Radiology* 243:132-139
78. Kruger DG, Reiderer SJ, Grimm RC et al (2002) Continuously moving table data acquisition method for long FOV contrast enhanced MRI and whole body MRI. *Magn Reson Med* 47:224-231
79. Brown G (2005) Thin section MRI in multidisciplinary preoperative decision making for patients with rectal cancer. *Br J Radiol* 78:117-127
80. Vliegen RF, Beets GL, von Meyenfeldt MF, et al. Rectal cancer: MR imaging in local staging—is gadolinium-based contrast material helpful? *Radiology* 2005;234(1):179–188.
81. Kim MJ, Park JS, Park SI, et al. Accuray in differentiation of mucinous and nonmucinous rectal carcinoma on MR imaging. *J Comput assist Tomogr* 2003;27:48-55.
82. Kim MJ, Lim JS, Oh YT, et al. Preoperative MRI of rectal cancer with and without rectal water filling: an intraindividual comparasion *AJR Am J Roentgenol* 2004;182:1469-1476.
83. Slater A, Halligan S, Taylor SA, Marshall M. Distance between the rectal wall and mesorectal fascia measured by MRI: Effect of rectal distension and implications for preoperative prediction of a tumour-free circumferential resection margin. *Clin Radiol* 2006;61(1):65–70.
84. Charles-Edwards EM, deSouza NM. Diffusion-weighted magnetic resonance imaging and its application to cancer. *Cancer Imaging* 2006;6:135–143.
85. Padhani AR, Liu G, Koh DM, et al. Diffusion weighted magnetic resonance imaging as a cancer biomarker: consensus and recommendations. *Neoplasia* 2009;11:102–125.

86. Sun YS, Cui Y, Tang L, et al. Early evaluation of cancer response by a new functional biomarker: apparent diffusion coefficient. *AJR Am J Roentgenol* 2011;197:W23–W29.
87. De Cobelli F, Giganti F, Orsenigo E, et al. Apparent diffusion coefficient modifications in assessing gastro-oesophageal cancer response to neoadjuvant treatment: comparison with tumour regression grade at histology. *Eur Radiol* 2013;23:2165–2174.
88. Kim JC, Lim JS, Keum KC, et al. Comparison of diffusion-weighted MRI and MR volumetry after preoperative chemoradiotherapy for locally advanced rectal cancer. *Journal of Magnetic Resonance Imaging* 2011;34:570–576.
89. Goh V, Halligan S, Gharpuray A, et al. Quantitative assessment of colorectal cancer tumor vascular parameters by using perfusion CT: influence of tumor region of interest. *Radiology* 2008;247:726–732.
90. Lambregts D, Beets G, Maas M, et al. Tumour ADC measurements in rectal cancer: effect of ROI methods on ADC values and interobserver variability. *European Radiology* 2011;21:2567–2574.
91. Cervantes A, Rodrigues-Braun E, Navarro S, et al. Integrative decisions in rectal cancer. *Ann Oncol* 2007;18:127-131.
92. James SW. Rectal Cancer Staging. *Clin Colon Rectum* 2007;20(3):148-157.
93. Sobin LH, Wittekind C. International Union Against Cancer (UICC). TNM classification of malignant tumours 2002: Wiley, New York.
94. Brown G, Davies S, Williams GT, et al. Effectiveness of preoperative staging in rectal cancer: digital rectal examination, endoluminal ultrasound or magnetic resonance imaging? *Br J Cancer* 2004;91:23-29.
95. Bornert P, Aldefelt B. Principles of whole-body continuously-moving-table MRI. *J Magn Reson Imaging* 2008;28:1-12.
96. Koh DM, Takahara T, Imai Y, et al. Practical aspects of assessing tumors using clinical diffusion-weighted imaging in the body. *Magn Reson Med Sci* 2007;6:211-224.
97. Schaefer JF, Langer M. Preoperative staging of rectal cancer. *Radiology* 2007;47:635-651.

98. Garcia Aguilar J, Pllack J, Lee SH, et al. Accuracy of endorectal ultrasonography in preoperative staging of rectal tumors. *Dis Colon Rectum* 2002;45:10-5.
99. Smith NJ, Shihab O, Arnaout A, et al. MRI for detection of extramural vascular invasion in rectal cancer. *Ajr Am J Roentgenol* 2008;191:1517-1522.
100. Ueno H, Hase K, Mochizuki H. Criteria for Extramural perineural invasion as a prognostic factor in rectal cancer. *Br J Surg* 2001;88:994-1000.
101. Nagtegaal ID, Quirke P. What is the role for the circumferential margin in the modern treatment of rectal cancer? *J Clin Oncol* 2008;28:303-312.
102. Beets-Tan RG, Beets GL, Vliegen RF, et al. Accuracy of magnetic resonance imaging in prediction of tumour-free resection margin in rectal cancer surgery. *Lancet* 2001;357(9255):497–504.
103. Kapiteijn E, Marijnen CA, Nagtegaal ID, et al. Preoperative radiotherapy combined with total mesorectal excision for resectable rectal cancer. *N Engl J Med* 2001;345(9):638–646.
104. Nagtegaal ID, Gosens M J, Marijnen CA, et al. Combinations of tumor and treatment parameters are more discriminative for prognosis than the present TNM system in rectal cancer. *J Clin Oncol* 2007;28:1647-1650.
105. Koh DM, Brown G, Temple L, et al. Distribution of mesorectal lymph nodes in rectal cancer: in vivo MR imaging compared with histopathological examination. Initial observations. *Eur Radiol* 2005;15:1650-1657.
106. Kim JH, Beets GL, Kim MJ, Kessels AG, Beets-Tan RG. High resolution MR imaging for nodal staging in rectal cancer: are there any criteria in addition to the size? *Eur J Radiol* 2004;52:78-83.
107. Brown G, Richards CJ, Bourne MW, et al. Morphologic predictors of lymph node status in rectal cancer with use of high-spatial-resolution MR imaging with histopathologic comparison. *Radiology* 2003;227(2):371–377.
108. Schmidt GP, Baur-Melnyk A, Herzog P, et al. High Resolution whole-body magnetic resonance image tumor staging with the use of parallel imaging versus dual-modality positron emission tomography – computed tomography: experience on a 32-channel system. *Invest Radiol* 2005;40:743-753.

109. Matsuoka H, Nakamura A, Sugiyama M, et al. MRI diagnosis of mesorectal lymph node metastasis in patients with rectal carcinoma. What is the optimal criterion? *Anticancer Res* 2004;24:4097-4102.
110. Lambregts DMJ, Maas M, Riedl RG, et al. Value of ADC measurements for nodal staging after chemoradiotherapy in locally advanced rectal cancer – a per lesion validation study. *Eur Radiol* 2011;21(2):265-273.
111. Koh DM, Brown G, Temple L, et al. Rectal Cancer: mesorectal lymph nodes at MR imaging with USPIO versus histopathologic findings – initial observations. *Radiology* 2004;231:91-99.
112. Heinen LA, Lambregts DMJ, Milou H, et al. Performance of gadofosveset-enhanced MRI for staging rectal cancer nodes: can the initial promising results be reproduced? *Eur Radiol* 2014;24:371–379.
113. Chen CC, Lee RC, Lin JK, et al. How accurate is magnetic resonance imaging in restaging rectal cancer in patients receiving preoperative combined chemotherapy? *Dis Colon Rectum* 2005;48:722-8.
114. Dzik-Jurasz A, Domenig C, George M et al. Diffusion MRI for prediction of response of rectal cancer to chemoradiation. *Lancet* 2002;360(9329):307-308.
115. Allen SD, Padhani AR, Dzik-Jurasz AS, et al. Rectal carcinoma: MRI with histologic correlation before and after chemoradiation therapy. *AJR Am J Roentgenol* 2007;188:442-451.
116. Koh DM, Collins DJ. Diffusion-weighted MRI in the body: applications and challenges in oncology. *AJR Am J Roentgenol* 2007;188:1622-1635.
117. Kwee TC, Takahara T, Ochiai R, et al. Diffusion-weighted whole-body imaging with background body signal suppression (DWIBS): features and potential applications in oncology. *Eur Radiol* 2008;18:1937-1952.
118. Martling A, Holm T, Bremner S, et al. Prognostic value of preoperative magnetic resonance imaging of the pelvis in rectal cancer. *Br J Surg* 2003;90(11):1422–1428.
119. Secco GB, Fardeli R, Gianquinto D, et al. Efficacy and cost of risk-adapted follow up in patients after colorectal cancer surgery: a prospective, randomized and controlled trial. *J Surg Oncol* 2002;28:418-423.

120. Jeffery M, Hickey BE, Hider PN. Follow-up strategies for patients treated for non-metastatic colorectal cancer. *Cochrane Database Syst Rev* 2007;24(1):CD002200.
121. Kusters M, Marijnen CA, van de Velde CJ, et al. Patterns of local recurrence in rectal cancer; a study of the Dutch TME trial. *Eur J Surg Oncol* 2010;36(5):470-476.
122. Peshaud F, Cuenod CA, Benoist S, et al. Accuracy of magnetic resonance imaging in rectal cancer depends on location of the tumor. *Dis Colon Rectum* 2005;48:1603-9.
123. Arriola E, Navarro M, Pares D, et al. Imaging techniques contribute to increased surgical rescue of relapse in the follow-up of colorectal cancer. *Dis Colon Rectum* 2006;49:478-484.
124. Desch CE, Benson AB, Somerfield MR, et al. American Society of Clinical Oncology practice guideline. *J Clin Oncol* 2005;23(33):8512-8519.
125. Schaefer O, Langer M. Detection of recurrent rectal cancer with CT, MRI and PET/CT. *Eur Radiol* 2007;17(8):2044-54.
126. Valentini V, Aristei C, Glimelius B, et al. Multidisciplinary Rectal Cancer Management: 2nd European Rectal Cancer Consensus Conference (EURECA-CC2). *Radiother Oncol* 2009;92(2):148-163.
127. Flamen P, Stroobants S, Van Cutsem E, et al. Additional value of whole-body positron emission tomography with fluorine-18-2-fluoro-2-D-glucosein recurrent colorectal cancer. *J Clin Oncol* 1999;17(3):894-901.
128. Even-Sapir E, Parag Y, Lerman H, et al. Detection of recurrence in patients with rectal cancer: PET/CT after abdominoperineal or anterior resection. *Radiology* 2004;232(3):815-822.
129. Dresen RC, Kusters M, Daniels-Gooszen AW, et al. Absence of tumor invasion into pelvic structures in locally recurrent rectal cancer: prediction with preoperative MR imaging. *Radiology* 2010;256(1):143-150.
130. Dresen RC, Beets GL, Rutten HJ, et al. Locally advanced rectal cancer: MR imaging for restaging after neoadjuvant radiation therapy with concomitant chemotherapy. Part I. Are we able to predict tumor confident to the rectal wall? *Radiology* 2009;252(1):71-80.

131. Kuo LJ, Chern MC, Tsou MH, et al. Interpretation of magnetic resonance imaging for locally advanced rectal carcinoma after preoperative chemoradiation therapy. *Dis Colon Rectum* 2005;48(1):23-28.
132. Baumann T, Ludwig U, Pache G, et al. Continuously moving table MRI with sliding multislice for rectal cancer staging: image quality and lesion detection. *Eur J Radiol* 2009;47:123–135.
133. Kuo LJ, Chern MC, Tsou MH, et al. Interpretation of magnetic resonance imaging for locally advanced rectal carcinoma after preoperative chemoradiation therapy. *Dis Colon Rectum* 2005;48:23-28.
134. Titu LV, Nicholson AA, Hartley JE, et al. Routine follow up by magnetic resonance imaging does not improve detection of resectable local recurrences from colorectal cancer. *Ann Surg* 2006;243:348-352.
135. Renehan AG, Egger M, Saunders MP, et al. Impact on survival of intensive follow up after curative resection of colorectal cancer: systematic review and meta-analysis of randomised trials. *BMJ* 2002;324:1-8.
136. Schaefer JF, Schlemmer HP. Total-body MR-imaging in oncology. *Eur Radiol* 2006;16:2000-2015.
137. Barbaro B, Vitale R, Leccisotti L, et al. Restaging locally advanced rectal cancer with MR imaging after chemoradiation therapy. *Radiographics* 2010;30(3):699-716.
138. Koh DM, Collins DJ. Diffusion-weighted MRI in the body: applications and challenges in oncology. *AJR Am J Roentgenol* 2007;188(6):1622-1635.
139. Namimoto T, Awai K, Nakaura T, et al. Role of diffusion-weighted imaging in the diagnosis of gynecological diseases. *Eur Radiol* 2009;19(3):745-760.
140. Rao SX, Zeng MS, Chen CZ, et al. The value of diffusion-weighted imaging in combination with T2-weighted imaging for rectal cancer detection. *Eur J Radiol* 2008;65(2):299-303.
141. Nishe A, Stopen AH, Obuchi M, et al. Evaluation of locally recurrent pelvic malignancy: performance of T2- and diffusion-weighted MRI with image fusion. *J Magn Reson Imaging* 2008;28(3):705-713.
142. Tsushima Y, Takano A, Taketomi-Takahashi A, et al. Body diffusion-weighted MR imaging using high b-value for malignant tumor screening: usefulness and

- necessity of referring to T2-weighted images and creating fusion images. *Acad Radiol* 2007;14(6):643-650.
143. DeLong ER, DeLong DM, Clarke-Pearson DL. Comparing the areas under two or more correlated receiver operating characteristic curves: a nonparametric approach. *Biometrics* 1988;44:837-845.
144. Barbaro B, Fiorucci C, Tebala C, et al. Locally advanced rectal cancer: MR imaging in prediction of response after preoperative chemoradiotherapy and radiation therapy. *Radiology* 2009;250:730-739.
145. Jonas J, Bahr R. Neoadjuvant chemoradiation treatment impairs accuracy of MRI staging in rectal carcinoma. *Gut* 2006;55:1214-1215.
146. Vandecaveye V, De Keyzer F, Nuyts S, et al. Detection of head and neck squamous cell carcinoma with diffusion-weighted MRI after (chemo)radiotherapy: correlation between radiologic and histopathologic findings. *Int J Radiat Oncol Biol Phys* 2007;67:960-971.
147. Sun YS, Zhang XP, Tang L, et al. Locally advanced rectal carcinoma treated with preoperative chemotherapy and radiation therapy: preliminary analysis of diffusion-weighted MR imaging for early detection of tumor histopathologic downstaging. *Radiology* 2010;254:170–178.
148. De Vries AF, Kremser C, Hein PA et al. Tumor microcirculation and diffusion predict therapy outcome for primary rectal carcinoma. *Int J Radiat Oncol Biol Phys* 2003;56:958-965.
149. Hein PA, Kremser C, Judmaier W, et al. Diffusion-weighted magnetic resonance imaging for monitoring diffusion changes in rectal carcinoma during combined, preoperative chemoradiation: preliminary results of a prospective study. *Eur J Radiol* 2003;45:214-222.
150. Patterson DM, Padhani AR, Collins DJ. Technology insight: water diffusion MRI – a potential new biomarker of response to cancer therapy. *NAT Clin Pract Oncol* 2008;5:220-233.
151. Kremser C, Judmaier W, Hein P, et al. Preliminary results on the influence of chemoradiation on apparent diffusion coefficients of primary rectal carcinoma measured by magnetic resonance imaging. *Srahlenther Onkol* 2003;179:641-649.

152. Roth Y, Tichler T, Kostenich G, et al. (2004) High-b-value diffusion weighted MR imaging for pretreatment prediction and early monitoring of tumor response to therapy in mice. *Radiology* 2004;232:685–692.
153. Kim SH, Lee YJ, Lee JM, et al. Apparent diffusion coefficient for evaluating tumour response to neoadjuvant chemoradiation therapy for locally advanced rectal cancer. *European Radiology* 2011;21(5):987–995.
154. Ha HI, Kim AY, Yu CS, et al. Locally advanced rectal cancer: diffusion-weighted MR tumour volumetry and the apparent diffusion coefficient for evaluating complete remission after preoperative chemoradiation therapy. *Eur Radiol* 2013;23:3345–3353.
155. Monguzzi L, Ippolito D, Bernasconi DP, et al. Locally advanced rectal cancer: Value of ADC mapping in prediction of tumor response to radiochemotherapy. *European Journal of Radiology* 2013;82:234–240.
156. Cai PQ, Wu YP, An X, et al. Simple measurements on diffusion-weighted MR imaging for assessment of complete response to neoadjuvant chemoradiotherapy in locally advanced rectal cancer. *Eur Radiol* 2014;24:2962–2970.
157. Semedo LC, Lambregts DM, Maas M, et al. Rectal cancer: assessment of complete response to preoperative combined radiation therapy with chemotherapy conventional MR volumetry versus diffusion-weighted MR imaging. *Radiology* 2011;260:734–743.
158. Park MJ, Kim SH, Lee SJ, et al. Locally advanced rectal cancer: Added value of diffusion-weighted MR imaging for predicting tumor clearance of the mesorectal fascia after neoadjuvant chemoradiotherapy and radiation therapy. *Radiology* 2001;260(3):771-781.
159. Wieder HA, Rosenberg R, Lordick F, et al. Rectal Cancer: MR Imaging before Neoadjuvant Chemotherapy and Radiation Therapy for Prediction of Tumor-Free Circumferential Resection Margins and Long-term Survival. *Radiology* 2007;243(3):744-751.
160. Vliegen RF, Beets GL, Lammering G, et al. Mesorectal fascia invasion after neoadjuvant chemotherapy and radiation therapy for locally advanced rectal cancer: accuracy of MR imaging for prediction. *Radiology* 2008;246:454-462.

161. Janssen MH, Ollers MC, Riedl RG, et al. Accurate prediction of pathological rectal tumor response after two weeks of preoperative radiochemotherapy using (18)F-Fluorodeoxyglucose-Positron Emission Tomography-Computed Tomography Imaging. *Int J Radiat Oncol Biol Phys* 2010;77:392-99.
162. Heusner TA, Kuemmel S, Koeninger A, et al. Diagnostic value of diffusion-weighted magnetic resonance imaging (DWI) compared to FDG PET/CT for whole-body breast cancer staging. *Eur J Nucl Med Mol Imaging* 2010;37:1077-86.
163. Stecco A, Romano G, Negru M, et al. Whole-body diffusion-weighted magnetic resonance imaging in the staging of oncological patients: comparison with positron emission tomography computed tomography (PET-CT) in a pilot study. *Radiol Med* 2009;114:1-17.

SPISAK SKRAĆENICA KORIŠĆENIH U TEKSTU

TME – totalna mezorektalna ekscizija

CRT – hemioradioterapija

MRI – *magnetic resonance imaging*

EUS – endorektalni ultrazvuk

CT – kompjuterizovana tomografija

MR – magnetna rezonanca

PWI - perfuzioni imidžing (*perfusion-weighted imaging*)

DWI – difuzioni imidžing (*diffusion-weighted imaging*)

MRS – magnetno rezonantna spektroskopija (*magnetic resonance spectroscopy*)

GIST – gastrointestinalni stromalni tumori

MG – makroskopski *grading*

TNM klasifikacija – sistem određivanja gradusa primarnog tumora, regionalnih limfnih nodusa i metastatske diseminacije tumora (*tumor, nodes, metastasis*)

G – histološki gradus, stepen histološkog maligniteta

TRG – regresioni gradus (*tumor regression grade*)

T – tumorski stadijum bolesti

N – nodalni stadijum bolesti

CR – kompletna tumorska regresija, kompletan tumorski odgovor (*complete regression, complete response*)

non-CR – nekompletan tumorski odgovor (*non-complete response*)

5-FU – 5-fluorouracil

FDG-PET – ¹⁸F-fluorodeoxyglucose pozitron-emisiona tomografija

PET-CT – pozitron-emisiona tomografija sa kompjuterizovanom tomografijom

FOV – *field of view*

T2w – *T2-weighted*

TSE – *turbo spin echo*

ADC – *apparent diffusion coefficient*

ROI – merno područje (*region of interest*)

CRM – cirkumferentna resekciona margina

USPIO – *ultrasmall superparamagnetic iron oxide*

CEA – karcinoembrionski antigen

GRAPPA – *generalized autocalibrating partially parallel acquisition*

EPI – *echo planar imaging*

3ROI – *three-circular-ROIs*

SS – *single-slice*

WTV – *whole-tumor-volume*

ROC – *reciever-operating characteristic*

AUC – *area under the ROC curve*

PPV – pozitivna prediktivna vrednost

NPV – negativna prediktivna vrednost

Acc - dijagnostička tačnost

SPSS - *Statistical Package for the Social Sciences*

BIOGRAFIJA AUTORA

Dr Ivana Blažić rođena je 11. 10. 1978. godine u Beogradu. Upisala je Medicinski fakultet Univerziteta u Beogradu 1997. godine kao najbolji kandidat na prijemnom ispitu. Diplomirala je na istom fakultetu 2004. godine sa prosečnom ocenom 9,60. Poglašena je za najboljeg studenta godine 2003. Doktorske studije iz oblasti Radiologije i nuklearne medicine upisala je 2011. godine na Medicinskom fakultetu Univerziteta u Beogradu. U toku osnovnih i posle diplomskih studija bila je stipendista Ministarstva prosvete Republike Srbije, Ministarstva nauke Republike Srbije i Rektorata Univerziteta u Beogradu. Specijalizaciju iz oblasti radiologije završila je sa odličnom ocenom 2014. godine. Zaposlena je u Radiološkoj službi Kliničko-bolničkog centra Zemun od februara 2008. godine. Autor je 20 stručnih radova i publikacija iz oblasti abdominalne i pelvične radiologije i onkološkog imidžinga. Kao stipendista Evropske škole radiologije (*ESOR – European School of Radiology*) usavršavala se iz oblasti Abdominalnog imidžinga na Univezitetskoj bolnici u Antverpenu u Belgiji od avgusta do novembra 2013. Od novembra 2015. je na jednogodišnjem usavršavanju iz oblasti onkološkog imidžinga u bolnici *Memorial Sloan Kettering Cancer Center (MSKCC)* u Njujorku, USA, kao stipendista *Sloan-Kettering Institute for Cancer Research*.

Prilog 1.

Izjava o autorstvu

Potpisana Ivana Blažić

broj upisa RN-03/11

Izjavljujem

da je doktorska disertacija pod naslovom

Procena odgovora karcinoma rektuma na neoadjuvantnu hemioradioterapiju metodom magnetne rezonance i difuzionog imidžinga

- rezultat sopstvenog istraživačkog rada,
- da predložena disertacija u celini ni u delovima nije bila predložena za dobijanje bilo koje diplome prema studijskim programima drugih visokoškolskih ustanova,
- da su rezultati korektno navedeni i
- da nisam kršila autorska prava i koristio intelektualnu svojinu drugih lica.

Potpis doktoranda

U Beogradu, __21.10.2015.____



Prilog 2.

Izjava o istovetnosti štampane i elektronske verzije doktorskog rada

Ime i prezime autora Ivana Blažić

Broj upisa RN-03/11

Studijski program Radiologija

Naslov rada Procena odgovora karcinoma rektuma na neoadjuvantnu hemioradioterapiju metodom magnetne rezonance i difuzionog imidžinga

Mentor Prof. Dr Đorđije Šaranović

Potpisana Ivana Blažić

izjavljujem da je štampana verzija mog doktorskog rada istovetna elektronskoj verziji koju sam predala za objavljivanje na portalu **Digitalnog repozitorijuma Univerziteta u Beogradu**.

Dozvoljavam da se objave moji lični podaci vezani za dobijanje akademskog zvanja doktora nauka, kao što su ime i prezime, godina i mesto rođenja i datum odbrane rada.

Ovi lični podaci mogu se objaviti na mrežnim stranicama digitalne biblioteke, u elektronskom katalogu i u publikacijama Univerziteta u Beogradu.

Potpis doktoranda



U Beogradu, 21.10.2015.

Prilog 3.

Izjava o korišćenju

Ovlašćujem Univerzitetsku biblioteku „Svetozar Marković“ da u Digitalni repozitorijum Univerziteta u Beogradu unese moju doktorsku disertaciju pod naslovom:

Procena odgovora karcinoma rektuma na neoadjuvantnu hemioradioterapiju metodom magnetne rezonance i difuzionog imidžinga

koja je moje autorsko delo.

Disertaciju sa svim priložima predala sam u elektronskom formatu pogodnom za trajno arhiviranje.

Moju doktorsku disertaciju pohranjenu u Digitalni repozitorijum Univerziteta u Beogradu mogu da koriste svi koji poštuju odredbe sadržane u odabranom tipu licence Kreativne zajednice (Creative Commons) za koju sam se odlučila.

1. Autorstvo
2. Autorstvo - nekomercijalno
3. **Autorstvo – nekomercijalno – bez prerade**
4. Autorstvo – nekomercijalno – deliti pod istim uslovima
5. Autorstvo – bez prerade
6. Autorstvo – deliti pod istim uslovima

Potpis doktoranda

U Beogradu, ____21.10.2015.____