

**UNIVERZITET U BEOGRADU
MEDICINSKI FAKULTET**

Polina K. Pavićević

**PROCENA
MORFOLOŠKIH I FUNKCIONALNIH
PARAMETARA OPSTRUKCIJE
URETEROPIJELIČNOG SEGMENTA
PRIMENOM MAGNETNE REZONANTNE
UROGRAFIJE KOD DECE**

doktorska disertacija

Beograd, 2015.

**UNIVERSITY OF BELGRADE
SCHOOL OF MEDICINE**

Polina K. Pavićević

**EVALUATION OF
MORPHOLOGICAL AND FUNCTIONAL
PARAMETERS IN CHILDREN
WITH URETEROPELVIC JUNCTION
OBSTRUCTION
BY MR UROGRAPHY**

Doctoral Dissertation

Belgrade, 2015.

MENTOR:

Prof. dr Đorđije Šaranović, redovni profesor na katedri radiologije
Medicinskog fakulteta, Univerziteta u Beogradu

ČLANOVI KOMISIJE:

1. **Prof. dr Dragan Mašulović**, redovni profesor Medicinskog fakulteta
u Beogradu

2. **Prof. dr Miroslav Đorđević**, vanredni profesor Medicinskog fakulteta
u Beogradu

3. **Prof. dr Viktor Til**, redovni profesor Medicinskog fakulteta
u Novom Sadu

DATUM ODBRANE: _____ **2015.**

Zahvaljujem se svom mentoru, Prof. dr Đorđiju Šaranoviću, koji me je strpljivo i pažljivo usmeravao u radu i profesionalnom razvoju. Bez njegovih korisnih sugestija sa jedne strane i potpune slobode u radu sa druge strane, rad na ovoj tezi ne bi bio tako prijatno i ispunjavajuće iskustvo.

Zahvaljujem se svim članovima komisije, Prof. dr Draganu Mašuloviću i Prof. dr Viktoru Tilu za korisne sugestije i prijateljske savete u brojnim trenucima kada je to bilo potrebno.

Posebnu zahvalnost dugujem Prof. dr Miroslavu Đorđeviću, ne samo kao članu komisije već i kao kolegi koji je od samog početka uvođenja ove potpuno nove metode imao poverenja u mene i moj rad.

Zahvalnost dugujem svim dečijim urolozima UDK, na razumevanju i podsticaju aktivnosti koje su bile u direktnoj vezi sa izradom teze.

Zahvaljujem se Prof. dr Dragani Šobić-Šaranović na korisnim sugestijama i savetima u različitim fazama izrade ovog rada.

Zahvaljujem se svim kolegicama i kolegama sa odeljenja radiološke dijagnostike, posebno dr Mariji Mandić koja je sa mnom zajedno sa velikim entuzijazmom prihvatila rad u ovoj oblasti.

Veliku zahvalnost dugujem svim rentgen tehničarima odseka za MR dijagnostiku, koji su imali strpljenja u toku usavršavanja ove za nas nove metode, a posebnu zahvalnost dugujem Jadranki Milinović, glavnom rtg tehničaru koja je nesebično u tome najviše učestvovala.

Dr sci Igoru Salomu, istraživaču-saradniku koji je uspešno instalirao programski softver, dugujem veliku zahvalnost.

Zahvaljujem se Prof. dr Ivani Petronić i Doc dr Dragani Ćirović ne samo na strpljenju i na nesebičnoj podršci u svim fazama izrade ove teze, već i na divnom prijateljstvu koje je obeležilo ovaj period života.

Posebno se zahvaljujem svojoj porodici za ljubav i podršku koju su mi pružili, jer oni su zaslužni za sve što danas jesam.

*Svojim dragim roditeljima, Blagrodni i Kiri,
koji su me naučili da istrajem u onome u šta verujem i volim*

PROCENA MORFOLOŠKIH I FUNKCIONALNIH PARAMETARA OPSTRUKCIJE URETEROPIJELIČNOG SEGMENTA PRIMENOM MAGNETNE REZONANTNE UROGRAFIJE KOD DECE

Polina Pavićević

REZIME

Cilj studije je evaluacija morfoloških i funkcionalnih parametara kod dece sa unilateralnom opstrukcijom ureteropijeličnog segmenta (UPS) primenom MR (magnetno rezonantne) urografije.

Metodologija: Istraživanjem po tipu studije preseka obuhvaćeno je 109 ispitanika uzrasta od 3 meseca do 18 godina koji su ispitivani u vremenskom periodu od 2009. do 2012.godine u Univerzitetnoj dečijoj klinici u Beogradu, i koji su ispunili kriterijum za ulazak u studiju. Kriterijum za ulazak ispitanika u studiju je unilateralna hidronefroza dokazana ehosonografski bez evidentne dilatacije uretera i postavljenom sumnjom na opstrukciju UPSa. Kod svih ispitanika je primenjena MR urografija kao dijagnostička procedura. Ispitivani su sledeći morfološki parametri: stepen hidronefroze, morfologija renalnog pelvisa, prisustvo ureteralne luminalne tranzicije, pozicija i uzrok opstrukcije (ukrštajući renalni krvni sudovi, fetalni nabori, priraslice). U visoko rezolutivnim T2W sekvencama ispitivan je kvalitet renalnog parenhima koji je kategorisan kao hiper ili hipointenzan, dok je u dinamskim postkontrastnim T1W nefrogramima opisivan kao homogen, nehomogen ili kao denzan i odložen. Ispitivanje funkcionalnih parametara uključilo je određivanje renalnog tranzitnog vrememena (RTT), kaliksnog tranzitnog vremena (CTT) i vDRF (separatne bubrežne funkcije). Na osnovu renalnog tranzitnog vremena, nalazi su podeljeni na opstruktivne, neopstruktivne i ekvivokalne hidronefrotične sisteme. Svi morfološki i funkcionalni parametri su potom ispitivani i upoređivani između grupa.

Rezultati: Pedeset šestoro hidronefrotičnih sistema je pokazala neopstruktivno renalno tranzitno vreme (51.4%), 19 je imalo ekvivokalno (17.4%), dok je 34 (31.2%) pokazalo opstruktivno renalno tranzitno vreme. Opstruktivni sistemi su imali najviši stepen hidronefroze, predominaciju velikog ekstrarenalnog pijelona, izraženije promene

parenhima u T2W i T1W nefrogramima. Fetalni nabori su viđeni samo u grupi ekvivokalnih i neopstruktivnih sistema. Aberantni krvni sudovi su bili prisutni kao uzrok opstrukcije u svim kategorijama ispitanika. Opstruktivni sistemi su u značajnoj većini pokazali veći stepen funkcionalne deterioracije čiji su prediktori izmenjeno kaliksno tranzitno vreme (CTT) i pad separatne renalne funkcije (vDRF).

Zaključak: Kombinujući različite funkcionalne (diferencijalnu renalnu funkciju, renalno i kaliksno tranzitno vreme) i morfološke MRU parametre (stepen hidronefroze, uzrok i vrstu opstrukcije, kvalitet T1W i T2W nefrograma) u okviru iste studije, MR urografijom je moguće postaviti ne samo pouzdanu dijagnozu opstrukcije UPSa već se i pouzdano može izdvojiti ona grupa dece koja ima indikaciju za hirurškim lečenjem.

KJUČNE REČI: hidronefroza, opstrukcija UPSa , MR urografija, bubrežna funkcija

EVALUATION OF MORPHOLOGICAL AND FUNCTIONAL PARAMETERS IN CHILDREN WITH UNILATERAL UPJ OBSTRUCTION BY MR UROGRAPHY

Polina Pavicevic

SUMMARY

Objective: The purpose of our study was to retrospectively review our experience using MR urography in the diagnosis of unilateral ureteropelvic junction (UPJ) obstruction in children.

Materials and Methods: MR urography was performed in 109 children with unilateral hydronephrosis without dilated ureter. Morphologic parameters which were evaluated included degree of hydronephrosis, morphology of renal pelvis, presence of luminal ureteral transition, the position and cause of obstruction (crossing vessels, fetal folds), quality of renal parenchyma in T2W sequences and MR characteristics of dynamic T1W nephrogram. Functional parameters included renal transit time, caliceal transit time and differential renal function. Based on renal transit times, the patients were classified as having obstructed, equivocal and non - obstructed kidneys and the morphologic and functional parameters were compared between groups.

Results: Fifty six systems showed non - obstructive (51.4%), 19 showed equivocal (17.4%) while 34 (31.2%) showed obstructive renal transit time. Obstructed systems had more marked hydronephrosis, mostly large extrarenal pelvis, more extensive parenchymal changes in T2W and in dynamic T1W sequences. Fetal folds were seen only in equivocal and nonobstructive groups. Crossing vessels were seen in all groups. Obstructed systems also showed greater functional derangement showing mostly changed calyceal transit time and decreased differential renal function.

Conclusion: By combining the various functional and morphologic MR parameters it is possible to provide an accurate diagnosis of obstruction. Assessing these functional parameters in a single study allowed us to correctly determine the group of children in need of pyeloplasty, therefore avoiding unnecessary surgeries.

Key words: *children; UPJ obstruction; MR urography; renal function*

SADRŽAJ

1.UVOD...1	
1.1 Anatomija ureteropijeličnog spoja...1	
1.2 Patofiziološki mehanizmi hronične parcijalne opstrukcije gornjeg urotrakta...2	
1.3 Detereminante progresije i ekvilibrijuma kod hidronefroze...4	
1.4 Mehanizam UPS opstrukcije kod dece...8	
1.5 Uticaj hronične parcijalne opstrukcije kod UPSa na rast i razvoj bubrega...9	
1.6 Broj nefrona...10	
1.7 Oporavak nakon oslobađanja od opstrukcije...11	
2.1 Utrazvuk i scintigrafija: značaj i mogućnosti u opstrukciji UPSa...12	
2.2 Dijagnostički protokol...16	
2.3 Dinamska renografija...18	
2.4 Statička scintigrafija...20	
3.1 Magnetno rezonantna urografija...21	
3.1.1 Fizički principi MR tehnike...21	
3.1.2 Priprema pacijenta: poseban osvrt na pedijatrijsku grupu...22	
3.1.3 MRI bubrega...23	
3.1.4 MRI urinarnog trakta: MR Urografija...24	
3.1.5 Tehnike MR urografije...25	
3.1.6 Klinička primena...27	
3.1.7 Dinamska MR urografija u dijagnostici bubrega i urotrakta...28	
3.1.8 Kombinaovana statičko – dinamska MR urografija...31	
3.1.9 Razvoj tehnike MR urografije...32	
3.1.10 MRU postprocesing...33	
3.1.11 Odnos intenziteta signala i koncentracije kontrastnog sredstva...33	
3.1.12 Segmentacija...35	
3.1.13 Separatna renalna funkcija...40	
3.1.14 Time intensity krivulje (odnos vreme vs. intenzitet signala)...41	
3.1.15 Evaluacija bubrežne funkcije...41	
3.1.16 Vrednosti i značaj postprcesinga kod MR urografije...42	
3.1.17 Kriva odnos IS / vreme...43	

4. CILJEVI ISTRAŽIVANJA...	46
4.1 Radna hipoteza...	46
4.2 Ciljevi rada...	46
5. MATERIJAL I METODE	
5.1 Tip studije, grupe i selekcija ispitanika...	47
5.2 Statistička analiza...	52
6. REZULTATI...	53
7. DISKUSIJA...	73
8. ZAKLJUČCI...	96
9. LITERATURA...	100
10. SPISAK SKRAĆENICA	

1. UVOD

Opstrukcija ureteropijeličnog segmenta (UPS) je vodeći uzrok dilatacije gornjeg urinarnog trakta (35-40%). Iako je opštu incidencu teško odrediti, najčešća je u mlađem uzrastu. U 25% slučajeva dijagnoza se postavlja u toku prve godine života a 50% do pete godine [1,2,3]. Rutinska primena prenatalne ehosonografije omogućava dijagnozu hidronefroze uzrokovanu opstrukcijom UPSa kod skoro 1/500 novorođene dece [4,5]. Češća je u muškog pola, posebno u neonatalnom dobu, i to sa leve strane. Obostrana opstrukcija se javlja u 10-40% slučajeva i češća je u dečijem mlađem uzrastu [3,6,7].

1.1 Anatomija ureteropijeličnog spoja

Različite su anatomske abnormalnosti koje uzrokuju opstrukciju UPSa izazivajući restrikciju protoka urina. Unutrašnji faktori su: suženje lumena UPSa koje je posledica nepotpune rekanalizacije u toku embrionalnog razvoja fetalnog uretera sa razvojem posledičnog suženja i opstrukcije. Fetalni ureter može imati i intraluminalnu invaginaciju, muskularnu invaginaciju, nabore ili valvularne strukture koje perzistiraju i postnatalno. Ukoliko ove strukture postanu previše razvijene mogu biti uzrok opstrukcije gornjeg uretera ili UPSa. Iako ne postoji razlika u patohistološkoj strukturi (PH) UPSa i ostatka gornjeg kolektorskog sistema [8], uočena je razlika u PH strukturi UPSa u slučaju postojanja opstrukcije. Savremena istraživanja su pokazala da patološku strukturu čine u većini slučajeva longitudinalna mišićna vlakna u ureteralnoj strukturi zida, ekcesivna kolagena fibroza unutar i oko mišićnih vlakana kao i kompromitovani ili pojačani mišićni spojevi [9,10,11,12,13]. Ovo je u literaturi poznato kao adinamični segment, iako su mišljenja podeljena da li je u nekim slučajevima upravo adinamični segment uzrok izmenjene peristaltike uretera i transporta urina, ili pak ove promene nastaju sekundarno i predstavljaju posledicu opstrukcije.

Spoljašnji uzroci opstrukcije UPSa su najčešće aberantna ili akcesorna renalna arterija ili rano grananje donje polarne renalne arterije ili slično pozicionirana fibrozna vlakna koja tipično ukrštaju pijelon i ureter sa prednje strane, izazivajući "kinking" (presavinuće), ili kompresiju. Iako se smatraju uzrokom u čak 40% pacijenata sa stenozom UPSa, mišljenja oko njihove primarne uloge su i dalje podeljena [1]. Ukrštajući renalni krvni sudovi su retko uzročnici hidronefroze i samim tim i opstrukcije kod dece mlađeg uzrasta sa prenatalno otkrivenom hidronefrozom, dok se

kao uzročnici značajno češće javljaju kod dece starijeg uzrasta i odraslih. Ovo sugerirše različit mehanizam hidronefroze i opstrukcije u fetalnom dobu i ranom detinjstvu od onog koji se javlja kod odraslih. Ovakav adinamični segment kao primarni ili kao udružen faktor opstrukcije UPSa izaziva opstrukciju i dilataciju pelvisa kao i njegovu rotaciju, koja remeti uobičajenu anatomiju, izazivajući iluziju da su krvni sudovi ili priraslice primarni uzrok opstrukcije. Stephans [14] sa grupom autora podržava ovu teoriju, naglašavajući da prolazni ili trajni defekt medijalne rotacije renalnog pelvisa predstavlja predisponirajući faktor za UPS opstrukciju uzrokovanu vaskularnim ukrštanjem. Sličan mehanizam mehaničke opstrukcije može izazvati anatomske varijetete visoke pelvične insercije uretera. Ovde je opstrukcija posledica adinamičnog segmenta i pelviureteričnih priraslica koje za posledicu imaju angulaciju uretera ili je uloga priraslica kompresivne prirode na ekspaniran, proširen pelvis. Ovaj tip spoljašnje opstrukcije ima značajnu kliničku posledicu, posebno u vreme hirurške korekcije. Pretpostavka da se uklanjanjem mehaničke, spoljašnje prepreke kao jedinog uzroka opstrukcije rešava problem drenaže pijelona je pogrešna. Naime, mora se uvek imati na umu da je unutrašnja opstrukcija obično udružena sa spoljašnjom i da se UPS mora evaluirati intraoperativno, i ukoliko kao takva postoji rešiti hirurški. U određenim slučajevima opstrukcija može biti uzrokovana samo funkcionalnom disturbancijom pijelona i gornjeg uretera da sinhrono iniciraju, oblikuju ili prenesu peristaltički talas preko UPSa. Ovaj koncept je očigledno prisutan kada se ni jedan drugi uzrok opstrukcije ne može identifikovati intraoperativno ili u slučaju kada se nakon operativnog uklanjanja očiglednog spoljašnjeg uzročnika, UPS segment i dalje ponaša kao adinamičan, te je i njegova resekcija neophodna, radi rešavanja opstrukcije.

1.2 Patofiziološki mehanizmi hronične parcijalne opstrukcije gornjeg urotrakta

Bez obzira na uzročnik opstrukcije UPSa posledica je uvek ista: iznad mesta opstrukcije nastaje hidronefroza različitog stepena uz smanjene protoka urina kroz UPS. Ova opstrukcija je hronična i parcijalna, i iako može izazvati značajnu dilataciju pelvisa i deterioraciju bubrežne funkcije, to nije uvek slučaj. U nekim slučajevima može nastati ekvilibrijum, dok u drugim slučajevima može nastati čak i spontano poboljšanje. Ovaj fenomen je primećen kod pacijenata sa dugogodišnjom UPS

hidronefrozom koji nemaju redukciju bubrežne funkcije kao i kod dece i odraslih koji su praćeni konzervativno, i kod kojih dugogodišnjim praćenjem nije nastalo oštećenje bubrežne funkcije, kao ni porast stepena dilatacije pijelona. Sa druge strane, klinička opservacija više od 40% operisanih pacijenata kod kojih nije nastupilo poboljšanje renalne funkcije nakon pijeloplastike, ukazuje da parcijalna ostrukcija uzrokovana stenozom UPSa nije bila signifikantna u funkcionalnom smislu.

Patofiziološki mehanizam hronične parcijalne opstrukcije gornjeg urotrakta koja karakteriše opstrukciju UPSa je veoma komplikovana forma opstrukcije, jer parametri koji su uobičajeni za opstrukciju u drugim sistemima (pritisak i protok) nisu dovoljni za postavljanje dijagnoze [15].

Pijelični pritisak je obično normalnih vrednosti u HPOGUR (hronična parcijalna opstrukcija gornjeg urotrakta). Ukoliko pelvični pritisak ne bi imao normalne vrednosti, dijagnoza opstrukcije bi bila veoma jednostavna. Bilo bi dovoljno plasiranje igle u bubrežni pijelon sa evidencijom povišenog pritiska, te Whitakerov test nikada ne bi bio potreban. Drugi parametar u ovom poremećaju je volumen pijelona koji se povećava, ali se ponekad začuđujuće stabilizuje i dalje ne povećava svoju vrednost.

Izlazni protok preko UPSa je skoro u svim slučajevima normalan i istovetan ulaznom protoku. Ukoliko bi u nekom čak i kratkom vremenskom intervalu bio umanjen, pijelon bi odgovorio značajnom ekspanzijom volumena, kao reakcija na veliki porast protoka krvi, što bi u krajnjoj instanci dovelo do njegove (pelvične) prekomerne distenzije.

U sklopu svih ovih saznanja, patofiziologija hidronefroze ostaje zagonetka, sa pitanjem: ako je pelvični pritisak normalan u hroničnoj parcijalnoj opstrukciji, zašto se pijelon bubrega ne vrati na manji volumen?

Odgovor na prvi pogled na ovo veoma prosto pitanje zahteva potpuno razumevanje patofiziološkog mehanizma HPOGUT – koncept ekvilibrijuma, kao i protektivni efekat hidronefroze koji se najbolje može sagledati u ponašanju parcijalne opstrukcije bubrega na animalnom modelu. Model inkompletne ligature plasiran neposredno ispod UPSa kod eksperimentalnih životinja [16,17] je poslužio kao model na kome se opservira ponašanje pijelona. Na samom početku nastaje očekivani porast volumena, ali posle izvesnog vremena neki pijeloni u ispitivanoj grupi su postigli ekvilibrijum bez daljeg porasta volumena, a u nekim slučajevima primećeno je čak i smanjenje. Porast pelvičnog pritiska koji je izmeren neposredno nakon plasiranja ligature, ubrzo

progresivno opada u jedinici vremena i normalizuje se u potpunosti nakon nekoliko nedelja. Sa druge strane protektivni efekat hidronefroze kao odgovor na parcijalnu opstrukciju je proučavan na drugom animalnom modelu, gde je nakon nefrektomije, na kontralateralnom bubregu kreirana hronična parcijalna opstrukcija. Bubrežna funkcija je praćena merenjem serumskog kreatinina uz istovremeno praćenje volumena pijelona u određenom vremenskom intervalu. Vrednosti su ostale stabilne uprkos parcijalnoj hroničnoj opstrukciji koja je izazvala progresivnu hidronefrozu (vrednosti do 80ml, normalno 3ml). Nakon oslobađanja opstrukcije, volumen pelvisa se vratio na normalu dok je bubrežna funkcija ostala neizmenjena i zadržala je referentne, normalne vrednosti. Sve ovo ukazuje na evidentno protektivno dejstvo hidronefroze u očuvanju bubrežne funkcije čak i u slučaju signifikantne parcijalne hronične opstrukcije (HPOGUT)! Ali neće svi bubrezi izloženi istom stepenu parcijalne hronične opstrukcije biti zaštićeni. U izvesnim slučajevima čak i veliki volumen pelvisa ne može sprečiti progresivnu renalnu deterioraciju. Ove opservacije sugerišu da hidronefroza indukovana parcijalnom opstrukcijom UPSa, dozvoljava da isti stepen opstrukcije može izazvati progresivnu dilataciju pelvisa i gubitak bubrežne funkcije kod niskih pelvičnih volumena ali ne i kod visokih! Kako se parcijalno opstruktivni hidronefrotični bubreg ponaša protektivno zahteva dalju analizu.

1.3 Detereminante progresije i ekvilibrijuma kod hidronefroze

Da li će dilatacija biti progresivnog karaktera ili će nastupiti ekvilibrijum zavisi od više faktora. Na prvom mestu je volumen ukupnog, zdravog bubrežnog parenhima, ukupna produkcija urina, fizičke karakteristike pijelona i naravno stepen suženja opstrukcije. Od svih ovih faktora, fizičke karakteristike pijelona - komplijansa, kontraktilnost i kapacitet bi mogli biti najvažniji parametri koji odlučuju o sudbini bubrega sa parcijalnom opstrukcijom!

Fizičke karakteristike pijelona bubrega su evaluirane ekperimentalno, definišući odnos pelvičnog pritiska i volumena tokom punjenja [15,18,19]. Ova studija je slična cistometrijskom ispitivanju i podrazumeva punjenje bubrežnog pijelona konstantnim vrednostima tečnosti sa stalnim paralelnim merenjem promene pritiska unutar pijelona tokom privremene atraumatske okluzije UPSa. Tipičan oblik pelvimetrijske krive ima

sličan oblik krivulje tokom cistometrije. Čini je sporo rastuća krivulja niskog pritiska tokom punjenja i faza akomodacije tokom koje nastaje relaksacija glatkih mišića zida pelvisa koji se akomodira pri porastu volumena. Zatim sledi rapidna faza distenzije pijelona, tokom koje glatki mišići dostižu svoj maksimalni potencijal relaksacije, koji ujedno reflektuje i istežanje elastičnih i visceroelastičnih vlakana pelvičnog zida. Tačka tranzicije između ove dve faze definiše fiziološki kapacitativan volumen (V_c) pelvisa. Ispod V_c pritisak je u normalnim vrednostima i ne prelazi pritisak od 20cm vodenog stuba, dok vrednosti iznad V_c , ukazuju da pritisak rapidno raste i predstavlja one vrednosti koje potencijalno mogu narušiti funkciju bubrega. Sa porastom hidronefroze i istovremenim povećanjem pijelona, krivulje serijski reflektuju dva događaja: krivulja prekomerne distenzije pijelona opada a V_c raste. Zajedno ova dva faktora označavaju ponašanje i prognozu hidronefrotičnog opstruktivnog bubrega. Sa porastom hidronefroze, veći V_c reflektuje veći rezervoarni kapacitet, koji ima ulogu volumnog "buffera" – adaptera, koji štiti pijelon od prekomernog istežanja. Shodno tome, opadajuća vrednost krivulje prekomernog istežanja ukazuje da će pritisak u pijelonu sporo da raste i neće dostići visoke vrednosti tokom čak i visokih vrednosti širine pijelona, čak i ako nastupi prekomerna distenzija pelvisa kao rezlutat rastućeg V_c . U zavisnosti od vrednosti ekspanzije volumena, ovi faktori mogu odložiti ili čak prevenirati porast pijeličnog pritiska koji ima potencijal bubrežnog oštećenja. Klinička implikacija ovog fiziološkog fenomena je signifikantna. Ona zapravo objašnjava kako pritisak unutar pijelona ima brži porast i dostiže više vrednosti u bubrežima sa malom ili intrarenalnom bubrežnom karlicom nego kod velike bubrežne karlice. Ovo su ujedno i razlozi zašto su bubrezi sa malim ili intrarenalnim pijelonom vulnerabilniji pri opstrukciji od bubrega sa velikim ili ekstrarenalnim pijelonom. Ovo objašnjava zašto infekcija koja izaziva zadebljanje zida pijelona, smanjujući mu komplijansu i elasticitet, omogućava brži porast pritiska unutar pijelona. Ovaj mehanizam objašnjava kako je renalni pijelon sposoban da održi status hidronefrotske dilatacije uprkos normalnom pritisku i daje odgovor na sledeće pitanje: "Zašto kod parcijalne opstrukcije bubrega dilatacija pijelona ne opada na normalne vrednosti kada je pelvični pritisak normalan"? Odgovor na ovo naizgled jednostavno pitanje nam omogućava da u potpunosti razumemo patofiziologiju progresivne hidronefroze kod parcijalne UPS opstrukcije. Intremitentna diureza je pokretačka snaga za progresiju stepena hidronefroze, dok su

dve fizičke karakteristike renalnog pijelona determinišuće: 1) histereza, mehanička karakteristika koja kaže da je sila koja uzrokuje deformaciju uvek veća od one koja je potrebna da je spreči i 2) stres relaksacija, koja odgovara sposobnosti pelvisa da se postepeno uvećava ili promeni pod uticajem stresa radije nego da bude oštećen.

Važno je shvatiti da je kod hronične parcijalne opstrukcije hidronefrotičan bubrežni pijelon retko prekomerno distendiran. Volumen pijelona zavisi od stanja hidracije i produkcije urina. Provokacija kod progresivne hidronefroze je privremeni disbalans koji nastaje između produkcije urina u pijelon i izlaznog pelvičnog protoka. Kod spoljašnje opstrukcije, ovaj disbalans nastupa u toku volumne ekspanzije pijelona kao rezultat kompresije aberantnog krvnog suda ili adhezija koje, vršeći kompresiju ili kinking UPSa povećavaju rezistenciju. Suprotni je efekat kod postojanja unutrašnje UPS opstrukcije, gde adinamičan segment uretera sprečava njegovu dilataciju tokom peristaltike te disbalans nastaje tokom diureze. U oba slučaja, rezultat disbalansa između ulaznog i izlaznog protoka urina je pelvična ekspanzija. Sa povećanjem pelvisa, intrapelvični pritisak je determinisan posebnim pelvimetrijskim odnosom u tom vremenskom intervalu. U toku volumne ekspanzije, ne razvijaju se patološke vrednosti pritiska i ne nastaju dok god glatka muskulatura pelvičnog zida ima sposobnost suficijentne relaksacije kao znak akomodacije na porast volumena. Međutim, ukoliko u jednom trenutku nastane prekomerna distenzija pijelona, preko ove tačke, nastaje progresija hidronefroze [20,21,22]. Prekomerno rastegnuto pijelon će izazvati patološke pritiske, koji će afektirati bubrežnu funkciju. Najočiglednija promena funkcije će biti smanjenje produkcije urina, koja može biti čak i prekinuta ukoliko pritisak postane previsok. Kada se smanji produkcija urina ili potpuno prekinu, prestat će dalje povećanje pijelona. Eventualno, smanjenje može nastati ukoliko urin otiče alternativnim putevima npr. limfaticima ili tubularnim retrogradnim kanalima. Ukoliko pak prekomerna distenzija pelvisa naruši integritet pelvičnog zida, tada progresija hidronefroze nastaje zbog činjenice da ukoliko distenzija pijelona prekorači limit akomodacije, vezikoelastična vezivna tkiva se rastežu pod dejstvom stresa, nastaje njihova deformacija i prilagođavanje novom maksimalnom volumenu. Ovo će resetovati odnos pritisak - volumen unutar pijelona i pomeriti pelvimetrijsku krivulju udesno. Posledica je da svako povećanje pelvičnog volumena sa sobom povlači diskretno smanjenje pritiska. Ovo reflektuje histereza: sila koja povećava i prekomerno isteže pijelon je

veća od one koja je potrebna da održi pijelon u novom, diskretno prekomerno istegnutom stanju. Sada, novonastala pelvimetrijska krivulja determiniše pritisak koji postoji kod svakog pojedinačnog kao i kod svakog povećanja pelvičnog volumena. Odgovor na prethodno postavljeno pitanje je očigledan: dilatacija pijelona se ne smanjuje i ne vraća u normalne vrednosti kada je normalan intrapijelni pritisak jer vrednost pritiska očigledno ne determiniše volumen unutar pijelona. Naprotiv, pritisak je upravo determinisan volumenom pijelona u skladu sa odnosom pritisak - volumen pelvimetrijske krivulje pelvisa; pritisak kod svakog povećanja volumena afektira glatku muskulaturu i visceroelastična svojstva zida pijelona. U sušitini, proces ekspanzije hidronefroze kod hronične opstrukcije kod UPSa, uključuje seriju manjih epizoda prekomerne distenzije pijelona koje možemo klinički shvatiti kao intremitentne akutne opstrukcije. Nisu sve diuretske ili opstruktivne epizode dovoljno duge ili dovoljnog stepena da bi izazvale prekomernu distenziju, ali kada jednom nastane, onda nastaje pomeranje pelvimetrijske krivulje udesno, što izaziva progresiju hidronefroze.

Bez obzira na patofiziologiju i konsekvencu opstruktivnih događaja koji kreiraju progresivnu hidronefrozu, nju samu za sebe (per se) ne bi trebalo posmatrati kao patološku ili štetnu. Naprotiv, ona ima protektivnu ulogu i njen koristan efekat se jasno vidi kada se pažljivo prouči pelvimetrijska krivulja. Na početku nastanka, parcijalna opstrukcija uzrokuje visok i potencijalno opasan pelvični pritisak. Sa porastom hidronefroze, maksimalan pelvični pritisak kod parcijalno opstruktivnog bubrega, postepeno opada do normalnih vrednosti nakon 6 - 10 nedelja, nakon čega i zadržava svoju normalnu vrednost. Ovo nastaje zbog toga što sada povećan pijelon ima veći maksimalni kapacitet i može da primi signifikantno veći volumen u odnosu na fazu prekomerne distenzije pijelona. Tim i vrednost pri kojoj raste pritisak unutar pelvisa je manji zbog toga što je nagib sada na krivulji manji. Ovo implicira da će duži vremenski period disbalansa ulaznog i izlaznog protoka biti tolerisan pre no nastupi prekomerna distenzija pijelona i pre no što nastupi patološka vrednost pritiska; teoretski, ukoliko se pijelon uvećava sufucijentno pritisak neće dostići patološku vrednost.

Uzimajući sve ovo u obzir, biološke promene koje nastaju u hidronefrotičnom pijelonu bubrega su kompenzatorni mehanizmi koji mu omogućavaju da dovoljno naraste i time spreči dalju prekomernu distenziju, a ukoliko nastane prekomerna distenzija ona „otupljuje“ porast pelvičnog pritiska kako bi se sprečila ili prevenirala dalja oštećenja

bubrega. Ekstremna rastegljivost pijelona, kao što je u neonatalnom periodu, sa posledičnom hidronefrozom ima protektivnu ulogu i štiti bubreg od oštećenja, održavajući niski pelvični pritisak. Ovaj beneficiani efekat se upravo i reflektuje normalnim vrednostima separate funkcije kod hidronefrotičnog bubrega novorođenčeta kao i potpunim benignim ponašanjem bubrega tokom konzervativnog praćenja hidronefroze. Naime, studije koje bi posmatrale novorođenu decu sa značajnim stepenom hidronefroze bez hirurške ili radiološke intrevencije nisu uobičajene, mada postoje. One potvrđuju da oko 65 - 75% hidronefrotičnih bubrega nisu opstruktivne prirode i da će nastati spontana rezolucija ili značajno smanjenje hidronefroze a da pri tome ne nastane deterioracija bubrežne funkcije [23-28]. Kod dece sa ovakvim nalazom neophodno je dalje konzervativno praćenje u relativno kratkim vremenskim intervalima uz određivanje separate bubrežne funkcije i merenja hidronefroze; ukoliko nastane razlika funkcije (više od 10%) ili pak porast stepena hidronefroze, neophodna je promptna hirurška intrevencija.

1.4 Mehanizam UPS opstrukcije kod dece

Objašnjenje velikog broj dece sa spontanom rezolucijom hidronefroze leži u mehanizmu UPS opstrukcije i u jedinstvenom ponašanju UPS kod male dece [18]. Kod animalnih modela kreirana je parcijalna UPS opstrukcija, slično modelu Chevaliera: UPS je podvezan kompresivnom napravom. Rezultat je UPS opstrukcija po tipu pritisak-zavisne ili fiksne – rezistentne gde je vrednost protoka preko UPSa determinisana pelvičnim pritiskom. Na žalost, UPS opstrukcija kod dece je obično uzrokovana dvostrukom opstrukcijom koju čini ili sužen segment uretera ili adinamični segment uzrokujući unutrašnju opstrukciju koja je kombinovana sekundarnom, spoljašnjom opstrukcijom. Spoljašnja opstrukcija je obično uzrokovana fibroznim trakama koje ukrštaju ureter upravo nesposredno ispod UPSa izazivajući različit stepen kompresije, koji zavisi od volumena tečnosti u pijelonu. Što je veći pijelon, to je stepen kompresije viši a samim tim i opstrukcija - ovo je volumen zavisna ili promenljivo - rezistentno zavisna opstrukcija, dok opstrukcija koja pri niskim volumenima pijelona ne izaziva nikakvu opstrukciju ali može biti opstruktivna kada je pijelon prekomerno ispunjen. Ovaj dvojni mehanizam kod humane opstrukcije UPSa, izaziva kaos u

dijagnostičkim testovima, jer ukoliko ne nastane aktivacija opstrukcije u toku ispitivanja, odsustvo opstrukcije bi bila pogrešna dijagnoza. To isto znači da ne postoji egzaktan animalni model za parcijalnu opstrukciju UPSa, te otuda i opservacija da se parcijalna opstrukcija kod dece ponaša kao hronična kontinuirana nije adekvatna. Hronična parcijalna opstrukcija kod dece predstavlja intremitentnu seriju naizmeničnih akutnih opstrukcija, koje mogu imati različiti efekat na renalnu funkciju pre nego što bi imala kontinuirana hronična opstrukcija. Ovu definiciju ili njen najbliži pokušaj objašnjenja pokazuje upravo ponašanje dece sa fetalnom ili neonetalnom opstruktivnom hidronefrozom koja je retko progresivna; obično se ovako nastala hidronefroza kod oko dve trećine novorođenčadi sponatno poboljšava ili potpuno povlači postnatalno. Hidronefroza novorođenčeta je jedinstvena, iako je povezana sa izvesnim stepenom opstrukcije; obe komponente se povlače vremenom - unutrašnje ili fiksno suženje postaje šire vremenom a spoljašnja rezistencija postaje manje signifikantna sa smanjenjem stepena hidronefroze!

1.5 Uticaj hronične parcijalne opstrukcije kod UPS na rast i razvoj bubrega

Hronična opstrukcija urotrakta kod UPSa aktivira primarno endogene renalne vazokonstriktore (angiotenzin, tromboksan, endotelin) pre nego vazodilatatore (prostaglandine, kinine i nitrit okside) [29]. U cilju detekcije stepena aktivacije endogenog sistema renin - angiotenzin kod dece sa opstrukcijom UPSa, u nekim studijama je korišćena kaptopril diuretska renografija. U jednoj od ovih studija, evidentirano je pogoršanje "washouta" radiofarmaka MAG-3 nakon administracije kaptoprila kod svih hidronefrotičnih bubrega, sa poboljšanjem nakon pijeloplastike [30], dok je u drugoj studiji, kaptopril doveo do smanjenja separatne funkcije bubrega sa opstrukcijom kod šestoro od ukupno osmoro dece kod kojih je bila indikovana pijeloplastika. Ovakve promene nisu uočene ni kod jednog od petnaestoro pacijenata koji nisu imali indikaciju za hirurškim lečenjem [31]. Ove studije su navele autore na zaključak da aktivacija sistema renin - angiotenzin kod opstruktivnog bubrega može biti iskorišćena u evaluaciji ovih pacijenata.

Kod eksperimentalnih modela gde su korišćeni makreni, kod hronične opstrukcije UPSa je dokazana intersticijalna infiltracija makrofagima [32,33]. Lokalizacija

makrofaga kod bubrega sa opstrukcijom u velikoj meri zavisi od ekspresije adhezivnih molekula kao što su selektini. Infiltrativni makrofagi oslobađaju rastvorljive faktore koji indukuju tubularno ćelijsku apoptozu [33,44]. Renalna epitelna tubularna apoptoza je direktno povezana sa posledičnom tubularnom atrofijom [32]. Tubularna apoptoza je opisana i kod fetalne i neonatalne opstruktivne uropatije [35,36]. U juvenilnim animalnim modelima, dokazano je da hronična parcijalna opstrukcija kod UPSa povećava urinarnu ekskreciju monicit - hemoattractant proteina-1(MCP-1), čije su vrednosti korelirale sa stepenom opstrukcije [37]. Registrovani signali nisu isključivo bili porekla intersticijalnih ćelija u distorziji tubularnih ćelija, već je registrovano da i proksimalne tubularne ćelije sekretuju transformišući faktor rasta β 1 (TGF- β 1) i trombocitni - derivat faktor rasta (PDGF) koji stimulišu proliferaciju fibroblasta i sintezu kolagena [38]. Nakon prolongirane HPOGU, intersticijum biva infiltrisan fibroblastima koji potiču od transformisanih tubularnih epitelnih ćelija koje ujedno infiltrišu intersticijum svojom proliferacijom uz prisustvo hematopoetskih stem ćelija [39]. Ukoliko HPOGU potraje, nastaje fibroblastna ekspresija alfa aktina iz glatkih mišića koji dalje podležu miofibroblastnoj transformaciji i aktivaciji, koja dalje vodi produkciji fibrogenih citokina (kao što su TGF- β 1 i faktor alfa tumor nekroze) koji izazivaju intersticijalnu fibrozu. Hronična HPOGUT kod animalnih modela značajno stimuliše TGF- β 1, čije je prisustvo regulisano povećanom aktivnošću sistema renin - angiotenzin [41-43]. Kongenitalna opstrukcija UPSa kod dece vodi ka promenama glomerula (glomerularna skleroza) i tubularnog intersticijuma - redukcija ukupne tubularne mase [44]. Uprkos svim ovim činjenicama, nije postignuta signifikatna korelacija između histoloških promena opstruktivne uropatije i separatne renalne funkcije kod dece sa opstrukcijom UPSa [45,46]. Otuda potreba za daljim ispitivanjem i pronalaženjem boljih prognostičkih markera stepena opstrukcije, koji bi mogli da poboljšaju prognozu i praćenje ove anomalije

1.6 Broj nefrona

Poznata je činjenica da je raspon broja nefrona u humanoj populaciji (između 227 i 327 hiljada do 1.825.380) po jednom bubregu [47], dok sa druge strane postoji podatak da deterioracija bubrežne funkcije u zrelijem životnom periodu dobro korelira sa

smanjenim brojem nefrona na rođenju [48,49]. Ukupan broj nefrona je redukovan kod humanog fetusa sa opstruktivnom uropatijom [50], kao i kod novorođenčeta ili detata sa opstrukcijom UPSa [51]. Brojna klinička ispitivanja kod dece sa opstrukcijom UPSa su pokazala sklerotično izmenjene glomerule koji su posledica destrukcija nefrona [45,46-52,53,54]. Primećeno je i da uz redukciju broja nefrona kod opstruktivnog bubrega, incidenca agenezije bubrega, multicistične displazije ili hipolazije je značajno povećana kod kontraateralnog bubrega [55,56].

1.7 Oporavak nakon oslobađanja od opstrukcije

Stepen oštećenja bubrega kod opstrukcije UPSa kod bubrega u razvoju zavisi od intenziteta opstrukcije i dužine njenog trajanja [40,57,58,59]. Iako hirurško oslobađanje opstrukcije uklanja primarni stimulus koji izaziva oštećenje funkcije bubrega, oporavak nije kompletan, zbog zaostalih perzistentnih rezidualnih oštećenja intresticijuma [40]. Petodnevna kompletna opstrukcija UPSa kod neonatalnog eksperimentalnog, animalnog modela redukuje broj glomerula za čak 50% nakon jednomesečnog oporavka, dok 2-3 dnevna opstrukcija ima minorni uticaj [58]. Iako jednomesečni oporavak nakon oslobađanja opstrukcije slabi celularno oštećenje, promene perzistiraju u renalnoj vaskularizaciji, tubulima i intresticijumu, sa redukcijom čak 40% nefrona [40]. Iako vrednost glomerularne filtracije bubrega nakon opstrukcije ostaje nepromenjena (ukazuje na hiperfiltraciju preostalih nefrona) [40], nakon jednogodišnjeg oporavka od opstrukcije, glomerularna filtracija opada na 80% uz dodatni razvoj proteinurije [60]. Glomerularna skleroza, tubularna atrofija, i intersticijalna fibroza su povećane ne samo kod hidronefrotičnog već i kod kontralateralnog bubrega [60]. Ovo ukazuje na kasne posledice - oštećenje bubrega. Merenje renalne funkcije nuklearnom scintigrafijom u ovoj studiji eksp. životinja nakon 12 meseci oporavka od opstrukcije UPSa pokazuje redukciju 40% ukupne težine bubrega i renalne funkcije [61].

U radovima Huanga i grupe autora [44], renalna intersticijalna fibroza nastaje kao kasna posledica kod dece uzrasta preko jedne godine. U nekim ranijim studijama, intersticijalna fibroza je značajno korelirala sa separatnom funkcijom bubrega kod dece sa opstrukcijom UPSa [54]. U grupi dece sa pijeloplastikom nakon IV stepena

hidronefroze primećen je veliki dijapazon različitog stepena intresticijalne fibroze [62]. U ovoj grupi dece odložena hirurška intrevencija je u korelaciji sa većim stepenom intresticijalne makrofagne infiltracije i smanjenim vrednostima glomerularne filtracije. Nakon oslobađanja uzroka opstrukcije i perioda oporavka od mesec dana nastaje kompenzatorno povećana funkcije preostalih, neizmenjenih neonatalnih nefrona sa ciljem održanja normalnih vrednosti glomerularne filtracije [51]. Intaktan kontralateralni bubreg u isto vreme pokazuje kompenzatorni rast koji je proporcionalan trajanju opstrukcije.

U cilju ispitivanja i pronalaženja potencijalnih biomarkera kongenitalne opstruktivne uropatije, razvijene su različite dijagnostičke studije, studije ispitivanja bubrežne funkcije, histološke analize bubrega kao i određivanje urinarnih markera celularne funkcije. Iako su mehanizmi i homeostaza opstrukcije animalnih modela specifični i razlikuju se od humanog modela, paralelno vođene studije animalnih modela sa kliničkim ispitivanjem su nam omogućili dodatno rasvetljavanje ovog problema. Incijalni radovi su bili fokusirani na merenje glomerularne i tubularne funkcije [63]. U humanoj populaciji disfunkcija proksimalnih tubula je rani znak funkcionalne deterioracije bubrega kod kongenitalne opstruktivne uropatije [64], dok distalna tubulopatija nastaje nešto kasnije [65]. Najnovije studije iz ove oblasti pokazuju da bi faktori rasta i citokini mogli biti obećavajući biomarkeri [66]. Skorija ispitivanja pokazuju da analiza urinarnog proteomskog markera može imati značajnu ulogu u predikciji dece sa opstrukcijom UPSa kojima je neophodna hirurška intrevencija [67].

2.1 Ultrazvuk i scintigrafija:

značaj i mogućnosti u dijagnostici opstrukcije UPSa

Dilatacija bubrežnog pijelona se definiše kao bubreg koji na UZ (ultrazvučnom) pregledu ima dilataciju kaliksa i pijelona čiji je AP (anteroposterioroni dijametar) veći od 10 - 15mm [68]. a da pri tome ne postoji vizuelizacija dilatiranog uretera. Evaluacija kaliksa zahteva posebnu pažnju, jer AP vrednost pelvisa 10 - 15mm bez dilatacije kaliksa može predstavljati ekstrarenalni pijelon, koji se javlja i kao normalna varijanta. Suprotno tome, kada je prisutna dilatacija kaliksa uz minimalnu dilataciju renalnog pijelona (AP dijametar 10mm ili manje), ovo bi trebalo prepoznati kao intrarenalni

pijelon koji u krajnjem slučaju može dovesti do opstrukcije UPSa. Klinička prezentacija ove anomalije je različita. Najčešće se dijagnostikuje prenatalno - dilatacijom PKS. No, iako je u najvaćem broju slučajeva dijagnostika prenatalna, i dalje se kod mlađe dece mogu javiti komplikacije u vidu ITU (infectio tractii urinari), hematurije ili intremitentnog bola u lumbalnoj loži, koji prate ovu anomaliju i koja se upravo kod ove dece otkriva slučajno u toku rutinskog UZ pregleda urotrakta. Tada je u najvećem broju slučajeva prisutan različit stepen dilatacije PKS. Kod mlađe dece kod koje je ova anomalija praćena bolom, i na UZ se vizuelizuje dilatacija PKS, indikovano je hirurško lećenje zbog kliničkih simptoma, jer kod ove dece pri dijagnostičkim ispitivanjima u fazi bez bola i bez diuretskog opterećenja UZ pokazuje normalan nalaz. Prenatalno, dijagnoza dilatacije PKS se postavlja kada je AP dijametar pelvisa veći od 50% uzdužnog dijametra bubrega. To aproksimativno odgovara dimenziji pelvisa od 5mm u 20GN, i 10mm u trećem trimestru i kod terminskog novorođenčeta.

Postoje i dalje kontroverzna mišljanja u vezi znaćaja prenatalne dijagnostike ove mane, obzirom da su ova novorođenćad kao i mlađa deca obićno asimptomatska, a ujedno ne postoje studije koje su u potpunosti pratile tok i razvoj dece sa ovom anomalijom. U ranijim nešto konzervativnijim studijama, deci je davana profilaksa ITU u različitim vremenskim intevalima [23, 69]. Sva deca iz ispitivanih studija do prve godine života su bila asimptomatska. Osamdesetih godina prošlog veka, mnogi svetski centri su operisali asimptomastku decu sa opstrukcijom UPSa, dok u današnje vreme svega 25% biva operisano u tom uzrastu. Mnogi svetski centri pokušavaju da utvrde precizne indikacije za operativnim lećenjem, ali su one na žalost i dalje predmet debate. Glavni problem ovih nesuglasica je postojanje izolovane asimptomatske dilatacije PKS koju ne prati obavezno opstrukcija koja bi zahtevala operativno lećenje [70].

Teško je fiziološki definisati opstrukciju. Najbolja defincija bi bila da je to restrikcija protoka urina, koja ukoliko se ne leći može prouzrokovati renalnu deterioraciju. Posledica opstrukcije su hidronefroza, atrofija bubrežnog parenhima i oštećenje bubrežne funkcije. Ove promene nastaju kao posledica opstrukcije, ali ne definišu, niti mogu predvićati koji bubreg sa ovom manom ima potencijal za razvoj progresivne bubrežne deterioracije. Ono što je u kliničkom smislu najbitnije je efekat opstrukcije na bubreg.

Klinička definicija opstrukcije se do sada oslanjala na "washout" krivulju diuretskog renograma koristeći poluvreme raspada $T_{1/2} > 20$ minuta; vrednosti između 10 - 20 minuta su definisane kao indeterminantne. Kliničke definicije nisu univerzalno prihvaćene. Razlog tome je što kod dece sa prenatalnom detekcijom dilatacije PKS-a postoje dva moguća ishoda: prvi je varijabilna drenaža kod diuretskog renograma [71], a druga je varijabilna interpretacija odložene drenaže među dečijim urolozima i specijalistima nuklearne medicine [72]. Kod dece koja su konzervativno praćena, primećeno je da se na sekvencijalnim diuretskim renogramima održava stalna, neporomenljiva separata funkcija bubrega i veličina pelvisa, dok se odložena drenaža i dalje održava sa različitim vrednostima. Jedina potpuno prihvaćena dijagnoza opstrukcije je da ukoliko se ništa ne preduzme u hirurškom smislu a funkcija bubrega opada ili raste dilatacija pelvisa, onda je sigurno bila prisutna opstrukcija. Slično ovoj teoriji je da ako nakon hirurškog lečenja ove mane u ranom periodu života, ne nastupi poboljšanje bubrežne funkcije postoperativno, onda je jasno da je postojala opstrukcija. Mada, ako je funkcionalno ispitivanje izvedeno u neonatalnom periodu, onda objašnjene postoperativnog poboljšanja funkcije bubrega bi pre bilo posledica uobičajene maturacije do 2 godine života. Stav je da ako dilatacija PKS i funkcija bubrega ostaju neizmenjene onda je bubreg u ekvilibrijumu i ne treba operisati.

Samim tim i indikacije za hirurškim lečenjem moraju biti podeljene u dve grupe dece u zavisnosti od kliničke prezentacije. Kod deteta sa lumbalnim bolom intermitentnog karaktera i dilatiranim PKS, indikacija za hirurškim lečenjem je bol, iako UZ i diuretski renogram mogu pokazivati normalne vrednosti u neakutnoj fazi. Kod asimptomatskog novorođenčeta ili mlađeg deteta sa prenatalnom dijagnozom dilatacije PKS, indikacije su kontroverzne; u nekim centrima indikacija za operativnim lečenjem je veličina pijelona veća od arbitrirane vrednosti, smanjene renalne funkcije ispod arbitriranih vrednosti na scintigrafskim testovima kao i na osnovu perfuzionih studija. Primeri arbitriranih vrednosti su: dilatacija AP pelvisa veće od 50mm, DRF manja od 30%, i takav diuretski odgovor da više od 50% izotopa ostaje u pelvisu duže od 20minuta nakon diuretskog opterećenja ($T_{1/2} > 20$ min) [73].

Studije praćenja kod asimptomatske dece sa prenatalnom dijagnozom dilatacije PKS koja su praćena konzervativno sugerišu da će samo mali procenat ovakvih bubrega doživeti sudbinu oštećenja funkcije. Ransley je to brojčano izneo kao 25% [23], dok je

Koff [71] u svom radu naveo podatak od svega 7%, zaključivši da je dilatacija PKS benigno stanje. Ovi radovi su ujedno i ukazali na nepouzdanost diuretskog renograma u dijagnostici opstrukcije. Drugi autor – Dhillon [28], je u svom radu dokazao da hirurško lečenje dece u prvih 3 - 6 meseci ne daje efekte poboljšanja funkcije u kontrolnoj grupi dece koja su startovala sa separatnom funkcijom bubrega 40% i više.

U jednom su se svi slažu: hirurško lečenje je neophodno kada sekvencijalni ultrazvučni pregledi bubrega i diuretski renogrami pokazuju povećanje vrednosti dilatacije pks.

Dve osnovne dijagnostičke tehnike koje se primenjene rutinski poslednjih decenija prošlog veka, u skoro većini dijagnostičkih svetskih cenatara su ultrazvuk i diuretska renografija. Nedostatak obe metode je da i dalje ne postoji uniformni način izvođenja ili intepretacije rezultata ove dve tehnike. Naime, da bi pregled bio uspešan posebno kod primene ultrazvuka nepohodno je obezbediti iste uslove. To su stanje hidracije deteta u toku pregleda i ispunjenost mokraćne bešike uz evaluaciju gornjeg i donjeg urotrakta pri pregledu kod obe tehnike pregleda sa punom i praznom mokraćnom bešikom, uz poređenje rezultata. Dva rezultata ovih dijagnostičkih testova izazvaju debatu: jedan je promenljiva vrednost dilatacije PKS pri ultrazvuku a drugi je smanjena drenaža na diuretskom renogramu.

Obe vrednosti, varijabilna širina PKS pri UZ i varijabilna drenaža pri diuretskom renogramu, može biti uzrokovana iz dva razloga: prvi razlog je različit stepen hidracije deteta pri pregledu, a drugi je kako je izvedeno merenje PKS. UZ pregled bi trebalo izvesti pre i nakon diuretskog opterećenja; kako se kod većine dece obe vrste pregleda izvode u istom danu (ali ne i kod nas), potrebo je uraditi UZ pre i nakon renograma. Drugo je tehnika UZ pregleda koja mora biti izvedena uvek istom tehnikom: merenjem PKS u transverzalnoj ravni, i određivanjem AP dijametra pijelona i kaliksa.

Varijabilnost vrednosti renograma može biti objašnjena usled različite intepretacije nalaza. Kod dece sa prenatalnom dijagnozom hidronefroze može biti uzrokovana različitim faktorima: akvizicijom i analizom podataka kao i intepretacijom rezultata. Drenaža se posmatra sa praznom bešikom kao i pri UZ pregledu [74]. Ovo ne zahteva prisustvo katetera u mokraćnoj bešici, obzirom da diuretik izaziva spontanu mikciju kod sve dece. Kako se pregled izvodi u stojećem stavu, to ujedno omogućava i delovanje sile zemljine teže (gravitacije), da ostvari svoj puni efekat. Trebalo bi uzeti u obzir mogućnost izračunavanja renalne funkcije diuretskog renograma, jer kod bubrega

sa dobrim odgovorom očekuje se i očuvana bubrežna funkcija. Treći je faktor uslovljen renalnom fiziologijom mlađog deteta. Na primer, kod kliničkog praćenja deteta sa prenatalnom dijagnozom unilateralne stenozе UPSa i dilatacijom PKSa, sa stabilnom renalnom funkcijom i stepenom dilatacije pks u trogodišnjem periodu, prepostavka je da ovaj bubreg nema opstrukciju i da ne postoje indikacije za hirurško lečenje, iako mogu postojati znaci odloženog, oštećenog pražnjenja kod diuretskog renograma.

Koristeći trenutno aktuelnu definiciju opstrukcije koja pri diuretskom renogramu pokazuje odloženu drenažu ($T_{1/2} > 20$ minuta ili krivulja sa malim nagibom), veliki broj bubrega koji se definišu kao stabilni, će imati drenažu u ovom, opstruktivnom rangu. Takođe, postoji i veliki broj bubrega čije su vrednosti $T_{1/2}$ između 10 i 20 minuta (indeterminatna zona opstrukcije) i koji po definiciji nemaju opstrukciju. Cilj je definisati kakav odgovor pri diuretskom renogramu bi se mogao očekivati od bubrega određene zrelosti, funkcije kao i veličine renalnog pijelona. Definiciju odložene drenaže, tj. opstrukcije ne bi trebalo donositi samo na osnovu jednog merenja u grupi dece mlađeg uzrasta jer je neadekvatna. Definicija opstrukcije koja se zasniva samo na "wash out" krivulji je neadekvatna i neprihvatljiva.

2.2 Dijagnostički protokol

Dijagnostički protokol mora zavisiti od kliničke prezentacije deteta. Deca sa dilatacijom PKS moraju biti drugačije tretirana od dece sa bolom u lumbalnoj regiji i dilatiranim pelvisom, čije tegobe (klinički simptomi – bol) mogu biti rešene hirurškom intrevencijom. Deca sa intremitentnim lumbalnim bolom, hematurijom ili ITU, zahtevaju kompletan abdominalni UZ. Dijagnoza hidronefroze zahteva dalje diuretski Tc99m MAG3 renogram, da bi se odredila funkcija bubrega i njegova drenaža. Ukoliko nema slaganja između intremitentnog bola i stepena dilatacije pks, onda se izvodi UZ pregled u fazi bola. Upravo bi značajni porast stepena dilatacije pijelona dokazao intremitentnu prirodu opstrukcije.

U drugoj grupi asimptomatske, prenatalno dijagnostikovane hidronefroze, UZ je potrebno uraditi postnatalno u prvih 48 - 72h, da bi se utvrdila dilatacija kaliksa, pijelona i da bi se isključila dilatacija uretera, i potvrdio normalan nalaz kontralateralnog bubrega. Ukoliko bi pregled bio urađen pre ovog perioda, moguće je

da se dilatacija pks ne prikaže. Objašnjenje leži u fiziologiji produkcije urina novorođenčeta. Naime u prvih 24 - 48h produkcija urina je redukovana, što je i razlog ponavljanja UZ pregleda nakon 6 nedelja od rođenja. Nakon sigurno postavljene dijagnoze dilatacija kaliksa i pijelona, neophodno je određivanje funkcije bubrega i diuretski renogram. Kod odojčeta sa značajnim stepenom dilatacije, ispitivanje mora početi ranije, dok kod dece sa umerenim stepenom dilatacije nema razloga za hitnom dijagnostikom. Ukoliko je AP dijametar pijelona veći od 30mm, u prvoj nedelji, diuretski renogram Tc99m MAG3 trebalo bi uraditi rano, u 2 - 4 nedelji, i ponoviti u uzrastu od 4 - 8 nedelje. Ovo se isto odnosi na decu sa redukovanom bubrežnom funkcijom na prvim scintigramima. Deca sa umerenim stepenom dilatacije i normalnom bubrežnom funkcijom ne zahtevaju tako intenzivno praćenje, npr. u vremenskom intervalu 8 - 12 nedelja (egzaktno vreme za arbitražu ne postoji, ali nam ovo odloženo vreme ipak pruža realniju sliku, kako je stepen maturacije bubrega nešto veći i daje nam stabilniju bubrežnu funkciju). Odgovor na pitanje "koliko dugo je neophodno pratiti ovakvu decu?" je više godina! To podrazumeva praćenje UZ i diuretskim Tc99m MAG3 sa 6 i 12 meseci kod dece sa umerenom dilatacijom i normalnom funkcijom bubrega, dok značajno visok stepen dilatacije i / ili redukcija bubrežne funkcije zahteva ponavljanje dijagnostike na 3 meseca. Ukoliko je UZ nalaz bez promena, onda je potrebno decu kontrolisati u uzrastu od dve godine, a UZ pregled dopuniti i diuretskim Tc99m MAG3 u petoj godini života. Dugoročno praćenje se preporučuje do 15 - 20 godine života. Izvođenje MCUG (mikciona cisto-uretrografija) kod dece čiji stepen dilatacije pelvisa prelazi 10 - 15mm i koji imaju dilatirane kalikse bez evidentog hidrouretera, nije neophodna i ne preporučuje se.

Na žalost u ovom momentu ne postoji test koji bi mogao da predvidi koje će bubreg sa prenatalnom dg. hidonefroze razviti oštećenje bubrežne funkcije ukoliko se ne operiše. Trenutno spomenuti parametri relevantni u dijagnostici su: UZ AP dijametar pelvisa , DRF (seperatna bubrežna funkcija) i drenaža na diuretskim Tc99m MAG scintigramima. Mnogi dečiji urolozi smatraju da cilj operativnog lečenja nije oporavak bubrežne funkcije već sprečavanje daljeg progresivnog oštećenje.

Uprkos razlikama u indikacijama za hirurgiju, zajednički stav je da progresivna dilatacija na UZ i pad funkcije DRF za 5 - 10% Tc99m MAG3 zahteva hirurško lečenje.

2.3 Dinamska renografija

Dinamska renografija razmatra tri parametra renalne funkcije: protok krvi kroz bubrežni klirens koji odgovara relativnoj bubrežnoj funkciji (DRF), kao i bubrežnu ekskreciju i drenažu. Određivanje vaskularnog protoka se određuje samo u toku nekoliko prvih sati i indikovana je samo nakon transplantacije bubrega u pedijatrijskoj nefrologiji. Određivanje separatne bubrežne funkcije (DRF) se najbolje određuje otpr. 1 - 2minuta nakon aplikacije radiofarmaka. Neophodna je korekcija pozadine i posebno je važna kod dece sa asimetričnom funkcijom ili sa globalnim padom bubrežne funkcije. Drenaža ili iščezavanje radiofarmaka iz bubrega može se jednostavno ispitati na renogramskoj krivulji: rani pik koji sledi nakon rapidno descedentne faze je tipična za normalnu ekskreciju. Odložena ekskrecija se karakteriše kontinuiranom ascedentnom krivuljom. Nekoliko tehnika je predloženo da kvantifikuje tranzit radiofarmaka kroz bubrežni klirens. Informacija koju dobijamo na osnovu oblika renogramke krivulje su normalne vrednosti Tmax (oko 3 minuta), ili vrednosti veoma odloženog tranzita (Tmax oko 20 minuta). Kada postoji dilatacija PKS, standardni renogram karakteriše kontinuirano rastuća krivulja, koja reflektuje smanjenu drenažu bubrega. U ovakvoj situaciji potrebno je aplikovati diuretik (furosemid) - diuretska renografija, koji povećava protok urina i može napraviti razliku između dobre ili kompromitovane dreneže. Post furosemidni podaci moraju uključiti seriju promene položaja i mikcije. Postoje tri radiofarmaka koji se oslanjaju na tubularnu ekskreciju; I-123 Hippuran, Tc-99m MAG3 i Tc-99m etilendicisteine (EC) i jedan koji zavisi od filtracije Tc-99m DTPA. Radiofarmaci koji reflektuju tubularnu ekskreciju, imaju veću ekstrakciju od Tc-99m DTPA, što u krajnjem rezultuje manjim greškama pozadine i bolji odnos bubrežni klirens-pozadina nego kod Tc-99m DTPA. Kod mlađe dece prednost se daje obeleživačima sa visokim vrednostima ekskrecije, kao što su Hippuran ili Tc-99m MAG3, koji obezbeđuju prihvatljive snimke i koji omogućavaju rano određivanje DRF (već krajem prve nedelje života). Tubularni agensi su preferirani radioobeleživači za diuretsku renografiju i indirektnu cistografiju. Bubrežni klirens mladog deteta je nezreo i renalni klirens, čak i korigovan površinom tela, progresivno raste u toku prve dve godine života. Zbog toga je i vezivanje radiofarmaka posebno slabo u ranom životnom dobu, uz visoku aktivnost pozadine.

Indikacije ukuljučuju sve uropatije, kojima je potrebna evaluacija individualne renalne funkcije tokom dijagnostike kao i tokom različitih faza hirurškog ili konzervativnog tretmana i evaluacije drenežne funkcije bubrega. Na primer, dilatacija pks, disfunkcija mokraćne bešike, komplikovani duplex sisitemi i slično. Kada postoji dilatacija pks, standaradni renogram je potrebno dopuniti direktnim renogramom. Ne postoje kontraindikacije za ovu vrstu pregleda, ali postoje limitacije: kod postojanja oslabljene bubrežne funkcije, precizna DRF/ i ili drenaža nije moguća. U slučaju veoma izražene hidronefroze, intepretacija oslabljene drenaže je otežana jer može biti posledica parcijalnog zadržavanja ili jednostavno nastaje kao posledica rezervoar efekta dilatiranog PKS.

Prednost dinamske renografije leži u sposobnosti da rutinski kvantifikuje DRF i drenažu, omogućava i izvođenje serijske renografije u cilju praćenja, sa malom dozom radijacije (posebno kada se koriste radiofarmaci sa tubularnom ekskrecijom).

Metodologija ove vrste dijagnostičkog testa podrazuma dobro hidrirano dete pre aplikacije obeleživača. Maksimalne doze obeleživača su Tc-99m MAG3 80Mbq, Tc-99m DTPA 200 Mbq. Minimalne doze su za oba 20 Mbq. Efektivne doze su za 5 godišnje dete pri korišćenju Tc 99m DTPA 0.54 do 0,82 mSv [75,76]. Analiza renograma, tj parametara nakon analize snimaka, krivulje kao i numeričkih vrednosti sa krivulje se koriste zajedno u intepretaciji. Protok krvi (blood flow - samo kod transplantiranih), DRF i drenaža i / ili "washout."

Snimci uzimaju u obzir sumu svih frejmova tokom faze vezivanja klirensa 60-120s nakon pika kardijalne krivulje (vaskularna faza). Ovi snimci reflektuju regionalnu parenhimsku funkciju i mogu detektovati regionalne poremećaje. Iako je konsenzus Internacionalnog naučnog komiteta radioinukleidne nefrourologije Tc-99m DMSA pokazao da je Tc-99m DMSA pogodniji za ovu vrstu dijagnostike, ne treba odbaciti ni mogućnost detekcije parenhimske abnormalnosti izvođenjem renografskih ispitivanja. Diferencijalnu (separatnu) funkciju bi trebalo određivati vizuelno i uporediti sa DRF određenom na osnovu krivulje i na taj način potvrditi slaganje rezultata. Kao dodatak trebalo bi odraditi seriju u istim vremenskim intevalima. Kvantifikacija uključuje DRF, (relativnu funkciju) svakog bubrega pojedinačno, izraženu u procentima ukupne sume levog i desnog bubrega. Kompjuterski je podešeno tako da se određuje, u intervalu između 60 - 120s od kardijalnog pika vaskularne krivulje. Interenacionalni

radionuklidni komitetet nefro - urologije je preporučio ili integralni metod ili Patlak - Rutland plot metod.

Mnoge metode su predložene za određivanje ekskrecije ili drenaže. Najjednostavniji metod je inspekcija krivulje: normalna ekskrecija (rani pik sa rapidnom descendentnom krivuljom) a diskretno odloženu ekskreciju je lako razlikovati od veoma izmenjene (kontinuirano rastuća krivulja). Adekvatna procena diuretskog odgovora, uključuje analizu post - mikcionih slika i ona uzima u obzir i funkciju bubrega. Ovo se postiže izračunavanjem aktivnosti na PM (post mikcioni) snimcima kao procenat aktivnosti u 2 - 3 minutu. No i dalje ne postoje granične vrednosti (cut off) koje mogu diferencirati parcijalno pražnjenje od lošeg pražnjenja.

Normalne vrednosti DRF se kreću između 45% - 55%. DRF vrednosti se mogu naći i u slučajevima kada postoji obostrano oštećenje bubrega, i / ili kod HBI (hronična bubrežna insuficijencija). Vrednosti izvan normalnih se mogu videti kod postojanja nekomplikovane unilateralne duplikacije bubrega i kod jednostranog oštećenja bubrega. Funkcija ektopičnog bubrega je obično precenjena na dinamskim renogramima: korektna evaluacija zahteva Tc-99m DMSA ispitivanje, sa tehnikom posteriornog i anteriornog snimanja.

Prednost Tc-99m MAG3 renografije uključuje sposobnost pouzdane DRF kvantifikacije, mogućnost utvrđivanja parenhimske abnormalnosti, kao i sposobnosti da vizualizuje kolektorski sistem bubrega i utvrdi drenažu. Nedostaci uključuju činjenicu da malo dete mora da leži mirno 20 minuta i da svako pomeranje otežava intepretaciju rezultata. Kontroverze u interpretaciji diuretskog odgovora nisu posledice tehnike već činjenice da je teško naći referentnu tehniku procene dečije pelvične dilatacije.

2.4 Statička scintigrafija

Tehnecijum - 99m DMSA se vezuje za proksimalne tubulske konvolute, kao posledica fiksacije izotopa i nepromenjene slike koja se održava nekoliko sati sa svega 10% od ukupne doze koja se ekskretuje urinom. Odloženi statički scintigram nakon i.v. aplikacije predstavlja funkcionalnu kortikalnu masu koja omogućava prikaz renalnog parenhima. Najčešća indikacija za Tc-99mDMSA je detekcija kortikalne abnormalnosti povezana sa ITU. Lezije koje ova metoda detektuje su nespecifične, jer slične promene

mogu biti prisutne kod renalnog abscesa, cista, duplikacija i hidronefroze. Kombinacija UZ i Tc - 99m DMSA omogućava diferencijalnu dijagnozu. Ova metoda je pouzdana u dijagnostici akutne infekcije i hroničnih lezija. Česte indikacija za Tc - 99m DMSA uključuju i detekciju akutnog pijelonefritisa, renalne ožiljke nakon ITU, duplikacije, hipolazije bubrega, displastično bubrežno tkivo kao i ektopiju bubrega.

Procesing: podrazumeva kalkulaciju DRF kao i ROI (region of interest) oko svakog bubrega, koristeći visoko kontrastne snimke, kao i perirenalni ROI za subtrakciju pozadine.

Intrepretacija: Normalne vrednosti DRF su 45% - 55%. Pelvična retencija, u slučaju hidronefroze može dati lažno visoke pozitivne vrednosti bubrežne funkcije (DRF).

Prednost ove tehnike (Tc - 99m DMSA) je visoka senzitivnost u detekciji parenhimske patologije bubrega, kvantifikacija posebno kod ektopičnog bubrega i diferencijalna funkcija bubrega koja ima veću pouzdanost od dinamskog renograma. Nedostatak ove metode leži u činjenici što dugo traje i zahteva čekanje 2h nakon davanja kontrasta. Radijacija je viša nego kod dinamske renografije, tako da Tc - 99m DMSA nije preporuka za određivanje DRF. U slučaju kada postoji dilatacija PKS, Tc - 99m DMSA može biti akumuliran u pelvisu i dati pogrešnu, precenjenu funkciju hidronefrotičnog bubrega.

U utvrđivanju bubrežne funkcije postoji tesna korelacija između rezultata Tc - 99m MAG3 i Tc - 99m DMSA. Korelacija između Tc - 99m DMSA i Tc - 99m DTPA nije zadovoljavajuća, ali je i dalje klinički prihvatljiva. To znači, ako se traži samo bubrežna funkcija, potrebno je uraditi Tc - 99m MAG3, sa nižom dozom radijacije.

3.1 Magnetno rezonantna urografija

3.1.1 Fizički principi MR tehnike

MR fizika predstavlja kompleksno polje, te je i objašnjenje osnovnih principa MR u dijagnostici uroloških oboljenja pojednostavljeno.

Bazično gledano, MRI je imaging metoda koja koristi jako magnetno polje i pulsnu radiofrekvencu da bi proizvela sliku. Protoni (koje možemo zamisliti kao male dipolove), su dovedeni u paralelnu ravan jakog magnetnog polja. Pulsni radiofrekventni

talasi u kratkom momentu dovode do deranžiranja ovog reda. Kada se protoni deranžiraju u svoju paralelnu ravan, u jakom magnetnom polju, moguće je izmeriti određenu pulsnu radiofrekvencu, koja biva dalje digitalno obrađena u cilju kalkulisanja MR slike, koja je bazirana na multiplim signalima. Ovo je omogućeno zahvaljujući Furierovoj transformaciji, sofisticiranoj matematičkoj operaciji. Egzaktna modulacija i varijacija magnetnog polja, tzv. gradijenti magnetnog polja, su veoma značajni za prostornu diferencijaciju signala. Oni su ujedno veoma značajni za različite karakteristike sekvenca primenjenih u ovoj vrsti "imaging" tehnike.

Sekvenca nastaje određenim grupisanjem različitih parametara, koji determinišu karakteristike rezultujuće slike. Različiti proizvođači koriste različite sekvence, kao što i različiti proizvođači koriste drugačija imena za slične ili iste sekvence (akronimi). Sekvence se razlikuju u zavisnosti od tkivnih karakteristika, npr. voda je hiperintenzna u T2W slikama i hipointenzna u T1W slikama. Naravno da postoji mnogo načina da se organizuje slaganje radiofrekventnih pulseva, kao i modulacija gradijenata magnetnog polja (npr. postoje fundamentalne razlike akvizicije spin echo i gradient echo sekvenca). Postoje i različite zavojnice koje emituju i primaju radiofrekventne pulseve. U odabiru odgovarajuće zavojnice, radiolog mora da se odluči između ispitivanja u većem polju niže prostorne rezolucije, i manjeg polja više prostorne rezolucije.

3.1.2 Priprema pacijenta: poseban osvrt na pedijatrijsku grupu pacijenata

Kako naravno znamo da deca nisu „odrasao čovek u malom“ i pedijatrijska MRI dijagnostika predstavlja poseban izazov za radiologa:

1. Deca u uzrastu nižem od 6 godina, obično ne mogu ostati u jednom položaju bez pomeranja u vremenskom intervalu-koliko traje pregled (30 - 60 minuta), uzimajući u obzir buku koja postoji u toku pregleda. Iako deca u neonatalnom dobu obično spavaju nakon obroka bez sedacije koja im obično nije ni potrebna, dok sa druge strane, kod dece ispod uzrasta od 6 godina ona je neophodna, a ponekada i kod starije dece koja iz nekog zdravstvenog razloga ne mogu izdržati pregled (mentalna retardacija, hiperaktivnost i sl.) Poslednjih decenija su predloženi mutipli protokoli sedacije; većina se bazira na primeni hloral hidrata [77]. Ovi protokli obezbeđuju sigurnu i efektivnu metodu sedacije, uz

monitoring tokom pregleda prisutnim magneto kompatibilnim pulsним oskimetrom i elektrokardiološkom opremom. Iako su rizici sedacije mali, indikacije za ovu dijagnostičku proceduru su striktnije nego u adultnoj populaciji. MRI ne bi trebalo koristiti kao primarnu dijagnostičku proceduru kao npr. ultrazvuk, i trebalo bi je primenjivati u situacijama samo kada je nophodno rasvetliti dijagnostičku dilemu.

2. U adultnoj populaciji, "ultrafast imaging" (ultrabrzi pregled) izvodi se u većini slučajeva primenom "BH" (breath-hold) gradient - echo sekvenci (GRE), koje omogućavaju akvizije visokog kvaliteta u kratkom vremenskom intervalu. Kod dece, posebno kada su u sedaciji, ne možemo očekivati primenu sekvenci sa zadržavanjem disanja (BH). Zato se primenjuju kompenzatorne respiratorno "triggering" tehnike, čiji je nedostatak dužina trajanja.
3. Osnovno je pravilo kod MR imidžinga: veći broj protona - bolja slika. To posebno važi za gojazne pacijente. Po tom kriterijumu, deca nisu idelani pacijenti (MRI objekti). Pored korišćenja specijalnih zavojnica, koja imaju ulogu "uveličavajućeg sočiva", kompenzacija niske protonske gustine se može postaći prolongiranim MRI merenjem, kako bi se povećao signal van pacijenta. Kod male dece primenom manjih zavojnica postiže se viša rezolucija, i time se rešava problem optimizacije kvaliteta slike.
4. Aplikacija kontrasta je slična kao i kod odraslih pacijenata i podrazumeva dozu od 0.1mmol/kg gadolinium - DTPA. U pedijatrijskoj grupi dece do sada nije primećen rizik [78].

3.1.3 MRI bubrega

MRI u uroradiologiji ima veliki spektar indikacionog područja - primarna uloga je evaluacija oboljenja parenhima, kao što su tumori, inflamatorni procesi i trauma u postakutnoj fazi [79, 80]. Sa razvojem softvera, proširuje se indikaciono područje na hipertenziju kod renalne vaskularne bolesti, imaging transplantiranih bubrega i cistične bolesti bubrega i napokon - evaluacija bubrežne funkcije.

Protokoli čiji je cilj evaluacija parenhimske bolesti bubrega, primenjuju T1W sekvence pre i postkontrastno, obično uz saturaciju masti za postkontrastna snimanja, što

naglašava i povećava kontrastno pojačanje signala. Neki autori favorizuju dinamske postkontrastne sekvence u cilju boljeg prikaza fokalnih lezija [80]. Primenom ove tehnike, nepohodna je sukcesivna primena ovih sekvenci u različitim vremenskim intervalima u istoj ravni. Ovakva vrsta pregleda olakšava diferencijalnu dijagnozu određenih lezija, obzirom da se različito ponašaju u različitim fazama perfuzije. T2W sekvence su uvek uključene u standardni protokol, zbog osobine da dobro prikazuju tumore, inflamacije, ali i druge edematozne promene koje karakteriše visok sadržaj vode. Pregled uključuje biplanarni prikaz (obično aksijalnu i koronalnu ravan) bubrega i mokraćne bešike.

MRA (MR angiografija) je odlična metoda za prikaz vaskularne infiltracije renalnim tumorom. U kombinaciji sa kvantitativnim merenjem protoka pri evaluaciji krvnog suda, veoma je moćno dijagnostičko sredstvo u vizualizaciji vaskularne stenoze [81]. Kako su krvni sudovi kod dece manjeg kalibra nego kod odraslih, tehnički korektan MR angiogram je teže izvesti. Posebno progresivne metode u okviru MR imaginga su MR urografija (MRU) i dinamska MRI. Ove metode zahtevaju dodatni postprocesing na radnoj stanici nakon završetka pregleda.

3.1.4 MRI urinarnog trakta: MR Urografija

Standardna metoda koja definiše morfologiju gornjeg urotrakta je UZ (ultrazvuk), u prošlosti dopunjena IVU (intravenskom urografijom). U pedijatrijskoj grupi pacijenata, UZ je neinvazivna metoda koja bi trebalo da bude primarni dijagnostički modalitet u evaluaciji patologije bubrega i mokraćne bešike. Omogućava visoko rezolutivni prikaz parenhima bubrega i kolektorskog sistema, nezavisno od bubrežne funkcije. Ipak, nedostatak ove metode je otežan i skoro nemoguć prikaz uretera u celini. Sledeći nedostatak UZ je što je subjektivna tj "operator" zavisna. Sa druge strane IVU kao komplementarna metoda u prošlosti, je mogla da prikaže kontrast u kolektorskom sistemu bubrega, u zavisnosti od koncentracione i ekskrecione sposobnosti bubrega. Nedostatak je svakako izvesna doza radijacije, kao i nemogućnost prikaza bubrega, kolektorskog sistema i uretera kod afunkcionalnog ili hipofunkcionalnog bubrega. Odgovor na nedostatak navadenih dijagnostičkih metoda doveo je do progresivnog

razvoja MR urografije, koja ima za cilj da objedini sve dijagnostičke modalitete i tako postane alternativna dijagnostička metoda

3.1.5 Tehnike MR urografije

MR urogram daje sliku svih struktura ispunjenih fluidima urinarnog sistema, prikazanu u zadatoj projekciji (mutiplanarni prikaz). Morfološki prikaz sa "heavily" (teške) T2W(FSE) sekvencama se bazira na prikazu statičkih fluida koji proizvode visok signal. Suština je da slika vizuelizuje urin u urinarnim putevima. Nedostatak je što se pri tome vizuelizuju i druge fluidne strukture koje su uključene u vidno polje pregleda a koje ne pripadaju urinarom traktu. Značajan napredak u okviru ove metode i tehnike postignut je primenom rapidnih akvizicija sa pojačanjem relaksacije (RARE), opisanih od strane Heninga [82]. Zasnivaju se na principu da mutipli koraci kodiranja mogu biti izmereni posle jedne ekscitacije koje su praćene nizom spin eho. Veliki broj eho rezultuje dugačkim efektivnim eho vremenima (TE) i koristi se u generisanju heavily (teške) T2W, i da eliminišu signale iz okolnih tkiva. Velika prednost ove tehnike je rapidna akvizicija i kratko vreme snimanja - oko 30s za širinu preseka oko 5 - 10cm. Ova tehnika omogućava brzo generisanje volumetrijskih snimaka bez postprocesinga [83,84, 85]. Rezultujuća volumna slika može biti prikazana u inicijalno izabranoj ravni (obično koronalna ili sagitalna). Ovom tehnikom nije moguće generisati multiple tanke preseka ili dodatne projekcije a ujedno ne postoji mogućnost eliminisanja struktura koje su ispunjene tečnošću a koje prepokrivaju urotrakt.

Redukcija vremena skeniranja je postignuta kombinacijom RARE akvizicija principom kombinovanim sa half Fourier imagingom, poznatom kao HASTE (half - Fourier akvizicija single - shot turbo spin echo) [86,87,88]. Ovo omogućava breath - hold (zadržavanje disanja) tokom akvizicije. U poređenju sa RARE tehnikom, moguća je višeslojna umesto akvizicije u jednom sloju [86, 89]. Volumetrijska slika se zatim generiše automatski sa maximum intensity projection (MIP) tehnikom. Sa ovom višeslojnom tehnikom, superponirane strukture ispunjene tečnošću mogu biti uklonjene sa snimka [86, 89]. Neki autori predlažu kombinaciju MR urograma sa konvencionalnim T1W ili T2W višeslojnim slikama radi bolje anatomske orijentacije [87, 83]. Obe metode RARE i HASTE, se koriste i kod pedijatrijskih pacijenata [87,

90]. Rothpearl [98] je opisao tehniku koja omogućava vizualizaciju renalnog parenhima, koristeći "heavily" T2W, 2D FSE sa saturacijom u tri ravni i supresijom masti. U koronalnoj ravni primenjeni su tanki preseki, i volumetrijska rekonstrukcija je izvršena koristeći MIP algoritam. Superponirane strukture se mogu izbrisati sa snimka. Za bolji prikaz nedilatiranih struktura, autori predlažu primenu furosevida da bi izazvali dilataciju uro struktura i omogućili bolji prikaz. Nedostatak ove metode je dugo vreme akvizicije - 30 minuta. O'Malley sa autorima je predložio respiratornu triggered 3D multislab turbo TSE sekvencu, sa volumetrijskim rekonstrukcijama u različitim projekcijama koristeći MIP algoritam [90].

Primena MR urografije kod dece ima značajnu primenu u diferencijalnoj dijagnozi različitih složenih urođenih mana urotrakta. To ujedno i opravdava zahtev za primenom visokorezolutivnih sekvenci uz mogućnost trodimenzionalne rotacije, i naravno primenu sekvenci koje omogućavaju kontinuirano, slobodno disanje (free breathing). Prvi protokoli korišćeni u ove svrhe su bili kombinacija respiratorno triggered heavily T2W 3D turbo SE (TSE) sekvence (TR 3500 ms / TE 600 ms) sa turbo faktorom od 100 [91,92]. Za supresiju masti koristi se STIR metod (short - tau inversion recovery) sa IR (sekvenca obrnutog oporavka) vremenom od 250ms, uz primenu i 3D volumetrijske akvizicione tehnike. Time se postiže tkivni volumen 56 - 70mm, tako da je druga faza kodiranja postignuta u pravcu preseka unutar volumena koji je podeljen širinom preseka od 1.4mm. Prednost ove tehnike je da su preseki unutar volumena u kontinuitetu, i detektovani signal je baziran na ukupnom volumenu pre nego na pojedinačnim presecima. Na ovaj način je postignut optimalni odnos dobre morfološke rezolucije sa dobrim odnosom signal - šum. Ukoliko velična pacijenta to dozvoljava, primenjuje se zavojnica za vrat. Da bi se postigla distenzija urotrakta aplikuje se 0.3mg / kg furosemid, i.v. 20 minuta pre pregleda. Infuzija fiziološkog rastvora sprečava dehidraciju i garantuje adekvatan balans tečnosti. Pregled započinje "skautom" T1W u tri ortogonalne projekcije, što čini preduslov odgovarajućeg pozicioniranja i planiranja pregleda. Potom se primenjuje T2W 3D - IR - TSE, sa blagom koronalnom angulacijom u odnosu na uzdužnu osovinu bubrega, bešike i uretera. Skeniranje traje oko 7 - 11 minuta, sa izvesnom prolongacijom zbog respiratornog trigeringa. Rekonstruisani volumetrijski urogrami se primenjuju koristeći MIP algoritam. Metod

omogućava primenu trodimenzionalne rotacije, čime se posebno dobro prikazuju ureteri čak u oko 93%, posebno značajno kod opstrukcije UPSa [93].

3.1.6 Klinička primena

U nekoliko studija korišćene su različite metode u dijagnostici opstrukcije urotrakta. [86,87,91,92,93]. Kvalitet slike u ovim studijama je varirao, i kretao od odličnog do zadovoljavajućeg. Poredeći kvalitet ovih metoda, MR urografija je veoma dobro identifikovala dilataciju kao i nivo ureteralne opstrukcije. Neki autori napominju da je ponekad teško bilo identifikovati probleme ukoliko nije postojala dilatacije urotrakta.

Kod pedijatrijskih pacijenata, MR urografija može veoma uspešno i pouzdano da definiše patomorfologiju opstruktivnih anomalija urotrakta [86,94,95]. Pored evaluacije opstrukcije UPSa i ureterovezikalnog spoja, metoda se pokazala veoma uspešnom u detekciji renalnih duplikacija [87,96,97]. Ova tehnika je veoma korisna i u prikazu drugih anomalija urotrakta: bubrezi sa "single" ili "duplex" sistemima, ektopija ili displazija bubrega, ektopiju ureteralnih ušća ili akcesorni ureter slepog završetka, kao i diferencijacija ureter fissusa od duplex uretera. Dodatnom analizom pojedinačnih preseka, moguće je otkriti intraluminalne strukture kao što je ureterocela, koja bi se lako mogla prevideti na 3D volumetrijskim snimcima.

Statička MR urografija daje detaljan prikaz bubrežnog parenhima. Primenom T2W FSE sekvenci, medularne piramide se veoma jasno prikazuju zbog većeg sadržaja vode [98]. Moguće je prikazati kortikalni defekt koji upućuje na ožiljne promene. Cistične lezije bubrega se ovom metodom isto veoma dobro prikazuju .

MRU je veoma senzitivna u detekciji perirenalnih tečnih kolekcija - urinoma ili abscesa [93,99].

Uprkos limitiranom prikazu kalukoze [87] u jednoj studiji MR urografija je pokazala visoku senzitivnost u detekciji renalnih ili ureteralnih kalkulusa, koristeći visoko rezolutivne sekvence [90]. Kada su prisutni, kalkulusi pokazuju odsustvo signala, koji je okružen visokim IS porekla intraluminalne tečnosti. Druga patološka stanja dijagnostikovana ovom metodom su intraluminalne neoplazije i strikture.

Ono što je vredno napomenuti, je da su statički urogrami neinformativni kada je u pitanju bubrežna funkcija. Sa druge strane, MR urogram ne zavisi od funkcije kao ni od

stepena dilatacije urotrakta - drugim rečima velika prednost ove metode je upravo vizuelizacija onih struktura koje su hipo i / ili afunkcionalne, i ovo je čini jedninom metodom koja može u potpunosti da prikaže ovakve sisteme [86,93,99].

3.1.7 Dinamska MR urografija u dijagnostici bubrega i urotrakta

Postoje različiti pristupi u primeni dinamske MR urografije sa ciljem određivanja bubrežne funkcije [100,101,102]. Ovaj koncept se bazira primenom T1W "gradient – recalled - echo" sekvenci (GRASS, FFE, FLASH) sa kratkim TR i TE i niskim flip uglom, koje se primenjuju nakon i.v. aplikacije Gd kontrasta. Suština ove tehnike je u činjenici da porast intenziteta signala odgovara lokalnom porastu Gd – DTPA koncentracije. U ovim sekvencama je često je ovaj odnos nelinearan. Primenom niskih koncentracija Gd - TPA skraćuju se T1 i T2 relaksaciona vremena, dok kod viših koncentracija dominira T2 skraćenje, koje prevenira dalje linearno pojačanje signala. Efekti magnetne susceptibilnosti redukuju T2 tkivna relaksaciona vremena. Oba ova efekta dovode do karakterističnog pada intenziteta signala kada je koncentracija Gd - DTPA visoka tokom medularne faze. Kvalitativno tumačenje smanjene bubrežne funkcije ogleda se upravo u odsustvu ili kašnjenju signala tokom prolaska kontrasta kroz bubreg [103, 104]. Neke od ovih tehnika su korišćene u evaluaciji opstrukcije urotrakta. Kikins et al. su koristili dinamsku T1W GRE sekvencu u 1.5 T sistemu, u evaluaciji adultnih pacijenata sa hidronefrozom [105]. Autori su u svom radu istakli značaj akvizicije tokom inspiratorne apneje. Uprkos tome, pomeranje bubrega tokom snimanja koje se poklapa sa zadatim regionom snimanja (ROI), se mora manuelno optimizovati (ROI). Kod zdravih ispitanika kontrolne grupe u ovoj studiji, karaktersitičan pad IS u meduli se obično registruje oko 105s, dok je u karilici pad IS registrovan nešto kasnije. Ovo je objašnjeno efektom T2 - skraćenja visoke koncentracije Gd DTPA. Kod hidronefroze ova redukcija signala nastaje kao nemogućnost bubrega da koncentruje. Kvantifikacija redukcije signala omogućila bi izračunavanje bubrežne funkcije. Semelka et al [106] su ispitivanje sprovedli u adultnoj populaciji sa hidronefrozom, koristeći sličnu tehniku. Razlika bubrega sa akutnom i hroničnom opstrukcijom od normalnih bubrega primenom ove tehnike je primarno u normalnom padu signala. Brojne studije su se bavile ovom problematikom, u cilju definisanja patoloških

promena koje nastaju u toku dinamske urografije. Upravo su i početna saznanja bila vezana za promenu pada IS u dinamskim sekvencama, kao indikator izmenjene funkcije bubrega. Fichtner je [107] sa grupom autora izveo eksperimentalnu studiju na pacovima sa kongenitalnom hidronefrozom, koristeći brzu T1W dinamsku sekvencu na magnetnom sistemu od 4.7 T. Sa akvizicijom kraćom od 1s, evaluirana je i perfuzija bubrega. Hidronefrotičan bubreg je diferentovan od normalnog na osnovu karakteristika krivulje odnosa vreme - intenzitet signala (time - intensity curve). Schad je [108] u svom radu definisao drugačiji princip dinamske MRI. On predlaže primenu saturaciono inverzno projekcionu (SIP) SE sekvencu sa supresijom masti, koja omogućava simultanu evaluaciju 3D morfologije i funkcije bubrega, koristeći jedan presek debljine 5 - 8cm u koronalnoj ravni. Međutim, većina ovih tehnika je neprimenljiva u evaluaciji dilatacije urinarnog trakta kod dece, posebno u nižem uzrastu kada je nepohodna primena tehnika sa zadržavanjem daha (BH). Ujedno, nije moguća kalkulacija bubrežne separatne funkcije, jer generisane krivulje (time - intensity), ne prikazuju pik koncentracije Gd - DTPA. I na kraju, veoma je teško prikazati urinarnu ekskreciju, koja nije standardizovana. Stepenovanje opstrukcije ovom tehnikom MRI nikada nije postignuta.

U cilju evaluacije glomerularne funkcije i urinarne ekskrecije, dalje se koristila dinamska T1W, fast gradient echo sekvenca, sa vremenom ponavljanja od 17ms, i echo vremenom od 4ms, nakon i.v administracije Gd - DTPA [91,92]. Ovaj pristup se razlikovao u tome što je primenjen relativno visok flip ugao od 90°, čime je postignut skoro linearni odnos koncentracije Gd - DTPA sa IS, koji je esencijalni uslov za kvantitativno izračunavanje separatne bubrežne funkcije. Dinamske sekvence se izvode u anguliranoj koronalnoj ravni koja se poklapa sa aksijalnom osom bubrega, debljine preseka od 10mm. Ova ravan uključuje hilus, UPS spoj, kao i inserciju uretera u zadnji zid mokraćne bešike. Na ovaj način su prikazana oba bubrega u svojoj maksimalnoj uzdužnoj ravni, sa ivičnim parenhimom koji okružuje centralno postavljen kolektorski sistem. Aplikuje se bolus od 0.1mmol / kg Gd - DTPA i.v., nakon čega se ponavljaju deseto sekundne akvizicije u narednih 40 minuta. U cilju evaluacije urinarne ekskrecije, furosemid se aplikuje i.v. 20 minuta nakon i.v. primene kontrasta. Da bi se obezbedila adekvatna hidracija, pacijentu se pre pregleda tečnost nadoknađuje odgovarajućom i.v. rehidracijom. Postprocesing kod ovog protokola podrazumeva

generisanje time - intensity krivulje, ručno selektovanim ROI (region interesa). Ove sekvence su se izvodile tokom kontinuiranog disanja pacijenata. Kako je kod dece respiracija visoko frekventna sa malim respiratornim pokretanjem bubrega, moguća je kompjuterska primena ROI analize. Za određivanje separatne funkcije bubrega, ROI segmentacijom, uključuje se parenhim bubrega sa korteksom i medulom dok se za određivanje ekskrecije ROI postavlja preko celog bubrega uključujući i kolektorski sistem. Ekskrecija se određuje padom nagiba na time intensity krivulji.

Vizuelnom analizom dinamskih sekvenci dobijamo sledeće normalne parametre: inicijalno bubreg ima nizak IS. U 4s tanak sloj visokog IS se vidi u spoljašnjoj konturi korekta, sa subsekventnim pojačanjem parenhima u celini. Ekskrecija kontrasta u kalikse počinje tokom prvih 3 minuta, nakon čega se postepeno prikazuju i ureteri sa mokraćnom bešikom. Ovo sve je praćeno padom IS u parenhimu koji prati postepeni pad i u urinarnom traktu. Koristeći magnet jačine 0.5T, autori ovog protokola nisu ni u jednoj fazi pregleda registrovali nagli pad IS pri prolasku kontrasta kroz parenhim. Generisane time intensity krivulje su bile slične renogramu koji nastaje tokom diuretske renografije. Ono što ovu tehniku pregleda čini specifičnom je oblik krivulje, naime nakon specifičnog maximuma (pika) sledi konkavan pad, koji nije opisan u prethodim protokolima. Time intensity krivulja nastala nakon postavljanja ROIa preko parenhima demonstrira prvi stepeničasto rastući segment koji reflektuje bolus kontrasta predat bubregu cirkulacijom. Sledeći, drugi segment predstavljen je minimalnim padom nagiba krivulje, da bi već u 10 - 15s pokazao spor, skoro linearni porast intenziteta do maximuma. Ovaj segment predstavlja kontinuirani priliv kontrasta preuzet iz cirkulacije i ranu ekskreciju u pelvični sistem. Treći segment karakteriše promptni pad nagiba, i odražava eliminaciju kontrasta iz bubrežnog tkiva. Time intensity krivulje bubrega u celini (sa kolektorskim sistemom), imaju sličan oblik jedino kada nema urinarne dilatacije. Treći segment potom opada do nivoa odakle drugi segment počinje (nivo P), i odražava ekskreciju kontrasta iz parenhima i renalnog kolektorskog sistema. Separatna renalna funkcija je determinisana parenhimskim ROI koji čini osnovu za generisanje time intensity krivulje. Ona se kalkuliše kao odnos integrala desni - levi bubreg ispod drugog segmenta krivulje, od koga se oduzima površina ispod nivoa P. Kako se na ovaj način određuje ukupna količina bubrežnog parenhima koja je nepohodna za kalkulaciju separatne bubrežne funkcije, uključuje se određeni volumni

faktor. Ovom metodom je postignuto signifikantno slaganje između MRU i diuretske renalne scintigrafije ($r=0.92$ $p<0.0001$) kod hirurški indikovanih opstrukcija urotrakta kod eksperimentalnih animalnih modela [93]. Dobijeni rezultati iz kliničkih ispitivanja u pedijatrijskoj grupi su potvrdili ova eksperimentalna izraživanja. Kada je određivana separata funkcija bubrega kod dece sa urinarnom dilatacijom, MR urografijom i diuretskom renalnom scintigrafijom, rezultati su pokazali visoko signifikantnu korelaciju ($r=0.93$) [93].

Urinarna ekskrecija je određivana na osnovu time intenzivne krivulje, na osnovu kompletnog ROI koji je obuhvatao ceo bubrežni sistem, uključujući i sabirni sistem. Korišćena je sledeća kalkulacija:

Dobra ekskrecija: konkavni i kompletni pad IS pre ili nakon furosevida.

Interdeterminantna: konveksni ili nekompletni pad koji počinje pre furosevida.

Opstrukcija: akumulativna kriva, bez pada nagiba.

U eksperimentalnim studijama, kod kojih je hirurški indukovana opstrukcija sa dilatacijom UPSa, postignuta je signifikantna korelacija diuretske scintigrafije i MR urografije u dijagnozi opstrukcije ($p<0.0001$) [93].

3.1.8 Kombinovana statičko - dinamska MR urografija

U evaluaciji dilatacije urotrakta u dečijoj populaciji, prethodni autori predlažu kombinaciju statičke, heavily T2 - weighted 3D – IR - TSE sekvence sa aplikacijom furosevida i dinamske T1W 2d - FFE sekvence nakon i.v. aplikacije 0.1mmol / kg Gd - DTPA sa diurezom koja je indukovana furosevidom. Eksperimentalne studije su dokazale efikasnost ovakvog pristupa. Ove studije imaju veliki značaj posebno u prepoznavanju struktura sa visokim sadržajem vode koje ne pripadaju urotraktu. Kružne promene visokog IS van kolektorskog sistema koje ne vezuju kontrastno sredstvo u dinamskim sekvencama su prepoznate kao bubrežne ciste [92]. Tačne kolekcije nakon hirurške intervencije, urinomi, abscesi, i seromi se nedvosmisleno prikazuju statičkim sekvencama, zahvaljujući velikoj količini vode koju ove strukture sadrže. Borthne je sa grupom autora u svom radu [94] prvi promovisao kombinaciju statičke i dinamske MRU kod pedijatrijskih pacijenata. Ova tada novopromovisana metoda predstavlja osnovu današnje, savremene tehnike (protokola) MR urografije,

koja objedinjuje sve prednosti UZ, IVPa i renalne scintigrafije bez jonizujućeg zračenja. Statičke sekvence omogućavaju objektivni, volumetrijski 3D prikaz urinarnog trakta sa rotacijom. Morfološka slika je nezavisna od funkcije ili od postojeće dilatacije. Dinamske sekvence nam pružaju informacije o individualnoj ili parcijalnoj funkciji bubrega kao i sposobnosti i stepenu ekskrecije. Posebno je značajna mogućnost direktne korelacije patološke morfologije sa funkcionalnom alteracijom. Ovo je posebno značajno u evaluaciji duplex sistema, gde je moguća precizna kalkulacija parcijalne funkcije, koja je u direktnoj korelaciji sa patomorfologijom [95].

3.1.9 Razvoj tehnike MR urografije

Inicijalni dizajn protokola MR urografije se dalje razvijao. Prvi korišćeni protokoli su podrazumevali primenu spin eho T1W i T2W sekvenci sa supresijom masti, kroz bubrege, mokraćnu bešiku i uretere. Tehniku sa zadržavanjem daha u inspirijumu je bilo moguće primeniti samo kod dece starije od 10 godina. Dinamske kontrastne sekvence sa vremenskom rezolucijom od 15s, su korišćene primenom volumetrijskih GRE T1W koje u (FOV) vidnom polju prikazuju urotrakt u celini. Ove volumetrijske dinamske sekvence se ponavljaju u kontinuitetu prva tri minuta nakon i.v. primene kontrastnog sredstva u bolusu od 0.1mmol / kg (Gd - DTPA). Nakon tog vremenskog intervala sekvence su ponavljane u intervalima od 1 minuta, sa ukupnim trajanjem 17 minuta. Vremenom se ova tehnika dalje razvijala, sa promenom vremena aplikovanja diuretika (furosemid). Početni protokol je bio F + 20 , jer je furosemid aplikovan 20 minuta nakon administracije kontrasta. Ova tehnika je pokazala dva nedostatka: prvi je dužina trajanja pregleda, sa posledičnim prevremenim buđenjem dece i prekidanjem pregleda, a drugi nedostatak su značajni artefakti koji su nastali kao posledica magnetne senzitivnosti i signifikantnog gubitka signala u renalnom pelvisu, zbog visoke koncentracije kontrastnog sredstva u ranoj ekskretornoj fazi. Uočeni nedostaci ovog protokola, su bili osnov za razvijanje novog protokola F - 15. Ovaj protokol se zasniva na tehnici koja se koristi u nuklearnoj medicini, sa furosemidom koji se daje 15 minuta pre davanja kontrastnog sredstva [109]. Nakon hidracije i sedacije deteta, intravenski se aplikuje Furosemid i onda se rutinski primenjuju T1W i T2W sekvence. Nakon 15 minuta se daje i.v. Gd - DTPA sa startovanjem dinamskih volumetrijskih

T1Wsekvenci. Ova tehnika je dramatično skratila dužinu pogleda i rešila problem magnetne sukscesibilnosti kao direktne posledice visoke koncentracije Gd-DTPA.

3.1.10 MRU postprocessing

Da bi postala alternativna dijagnostička procedura scintigrafiji, pored odlične morfološke prezentacije urotrakta, neohodno je bilo omogućiti adekvante informacije bubrežne funkcije, makar one koje nam daje nuklearna medicina 1) separatnu bubrežnu funkciju (SRF) 2) detekciju renalnih ožiljaka i pijelonefritisa 3) time intenisty ("washout") krivulje za svaki bubreg pojedinačno i GFR (glomerularna filtracija), koja se određuju dinamskom renografijom [110]. Poznato je da scintigrafske metode imaju izvesne nedostatke (inherentno statističko brojanje dinamskih studija i problemi ekstrarenalnih komponentni signala), što ujedno i ukazuje da ova metoda nije u potpunosti pouzdana [111]. Iz tih razloga se kao standardna procedura merenja GFR oslanja na direktno merenje klirens obeleživača u plazmi, koristeći uzorke krvi u određenim vremenskim intervalima, koji su ujedno i mera aktivnosti, da bi se izračunao kompletni, absolutni GFR [112,113] a nakon toga koristiti SRF iz scintigrafskog ispitivanja da bi se odredio pojedinačni renalni GFR.

Generisanje funkcije MR urografijom zahteva postprocessing podataka dobijenih u dinamskoj fazi pregleda. Veoma značajna je činjenica da se MR kontrastno sredstvo slobodno filtrira na nivou glomerula bez tubularne sekrecije ili reabsorpcije [114].

3.1.11 Odnos intenziteta signala i koncentracije kontrastnog sredstva

Osnovni, bazični princip za sve postprocessing analize je odnos između MR signala i koncentracije kontrastnog sredstva. U nuklearnoj medicini, aktivnost kontrastnog sredstva se meri direktno i tu postoji nedvosmisleno linearni odnos između aktivnosti i koncentracije radioobeleživača. Kod MR urografije kontrastno sredstvo indirektno menja IS, promenom relaksacionih vrednosti molekula vode. U homogenim rastvorima postoji linearni odnos između longitudinalnih (R1) ili transverzalnih (R2) vrednosti relaksacije i koncentracije kontrastnog sredstva. $R1 = R1_0 + r1 \times C_{ca}$ gde je R10 R1 relaksaciona vrednost bez kontrasta, r1 je relaksacija kontrastnog sredstva i Cca je

koncentracija kontrastnog sredstva. Analogna jednačina definiše vrednost transverzalne relaksacije u prisustvu kontrastnog sredstva. U literaturi se više koristi T1 pre nego R1, pri čemu je T1 definisano kao recipročna vrednost vrednosti relaksacije ($T1=1/R1$). Linalni odnos između relaksacione vrednosti i koncentracije kontrasta in vivo nije obavezan, kako aktivnost kontrastnog sredstva u tkivnoj vodi zahteva kontakt molekula, a da bi svi molekuli vode bili aktivirani (afektirani), morala bi postojati veoma brza razmena vode među svim tkivnim komponentama. Ovo je pretpostavka kada se snimanje izvodi bez kontrastnog sredstva, ali velika razlika u R1 između različitih tkivnih odeljaka koja nastaje nakon aplikacije kontrasta mogu narušiti ovu pretpostavku. Relacija između relaksacije i signala zavisi od tipa primenjenog sekvencnog pulsa i određenih parametara koji se primenjuju datom sekvencom. U MR urografiji najčešća primenjena sekvenca u dinamskim postkontrastnim studijama je 3D spoiled - GRE, jer obezbeđuje dobru vremensku rezoluciju i celokupni volumen. Jednačina koja opisuje ponašanje signala tokom ove sekvence prilično je složena:

$S = k\rho(1 - \exp(-Tr.R1))\sin(\alpha)/(1 - \exp(-Tr.R1))\cos(\alpha) \times \exp(-TE .R2)$, gde je k snaga sistema, ρ gustina protona, i α je RF ugao ekscitacije. TR je RF vreme pulsne repeticije (ponavljanje), TE je eho vreme. Kada se posmatra relaksacija korteksa i medule, u zavisnosti od koncentracije kontrastnog sredstva, u idealnim uslovima pretpostavka je da nastaje brza i efikasna razmena molekula vode između medule i korteksa i da je linalna nakon davanja kontrasta, ali promene u meduli su veće jer imaju manju prekontrastnu vrednost (duže prekontrastno T1). Promene u R1 su zato korišćene sa koncentracijom kontrasta, paralelno sa R2 podacima, da bi se izračunao odnos između signala proizvedenog Spoiled GRE sekvencom (TR 3ms, TE 1.2ms, i α 30°) i kontrastnog sredstva. Eksponencijalni odnos u jednačini br 2, uzrokuje nelinearni odnos IS i kontrastnog sredstva (KS), i za korteks i za medulu, mada se linalni odnos u izvesnom smislu postiže sa manjim koncentracijama KS.

U praktičnom radu glavni pristup određivanja koncentracije KS iz podataka dobijenih dinamskim sekvencama su

1. Primeniti dodatne sekvence pre, i u nekim slučajevima nakon dinamske studije kao bazu za kalkulaciju R1.
2. Kalibrisati sekvence tako da se uzme u obzir nelinearnost odnosa IS vs. krivulje koncentracije.

Prva opcija ima najveću primenu, jer zahteva minimalni postprocesing, i zato se najviše kortisti. Očigledno je da se održavanje linearnosti koncentracije KS postiže redukcijom količine KS [115]. Sa druge strane time se redukuje i senzitivnost. Alternativno se može standardna doza kontrastnog sredstva aplikovati veoma sporo, da bi se smanjio arterijski pik koncentracije, a to se postiže adekvatnom hidracijom pacijenta pre pregleda i primenom Lasixa koji redukuje koncentraciju KS u bubregu [116].

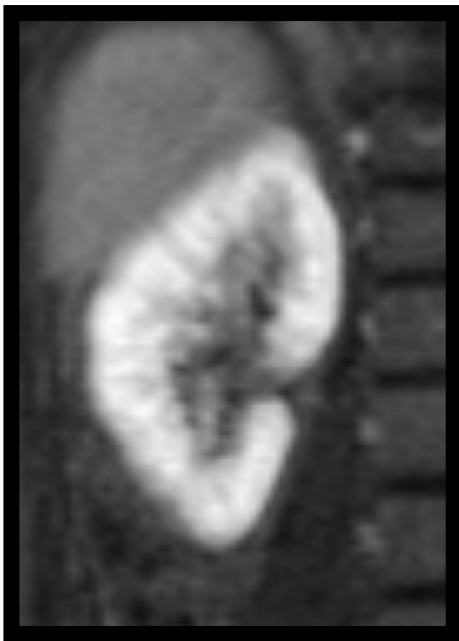Nekoliko objavljenih metodologija u literaturi su koristile prethodne kao dodatne sekvence [117], na početku ili na kraju [118] dinamskih studija u cilju izračunavanja R1. Ove metode predpostavljaju da vrlo kratka eho vremena koja se koriste u GRE studijama izazivaju poništavanje efekte R2. Tako se izmerena vrednost R1 koristi za određivanje k_p iz formule 2. Kada se odredi k_p , izmereni signal se može koristiti za određivanje R1 iz reorganizovane formule 2. Suština ove metodologije je da koristeći 2D, varijacije flip ugla (ugao nagiba), će značajno poremetiti izračunate vrednosti R1. Primena 3D sekvence omogućava dovoljan volumen neophodan za kasniju analizu, iako postprocesing zahteva analizu velikog broja podataka, što je limitiralo kliničku primenu u prošlosti.

3.1.12 Segmentacija

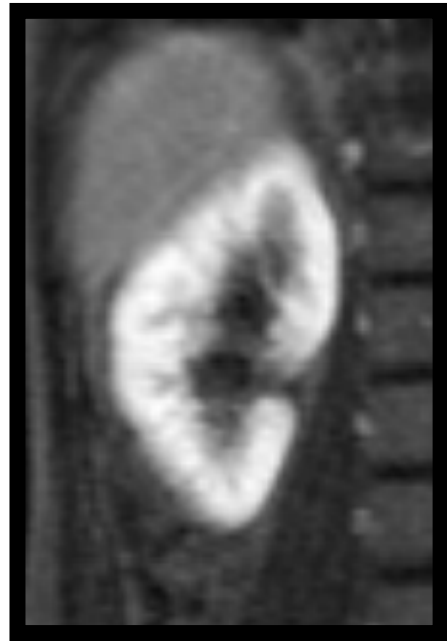Slika u urografiji mora da uključi ceo volumen urotrakta (oba bubrega) ali i aortu. Zavojnice koje se koriste u MR studiji povećavaju SNR podataka i omogućuju korisniku primenu paralelne tehnike snimanja sa ciljem redukcije vremena akvizicije. Ove zavojnice imaju promenljivu prostornu rezoluciju kao i softver zavisno od proizvođača. Većina studija primenjenih u MR urografiji kalkulišu renalnu funkciju, koristeći manuelnu segmentaciju bubrega iz anatomske, morfološke snimaka [119] ili iz dinamskih postkontrastnih snimaka [115,120]. Kako ova metoda zahteva puno vremena, razvijena je alternativna metoda koja se može koristiti u rutinskoj kliničkoj praksi, i koja se naziva segmentacija (bubrega) [116,121]. Ova procedura se izvodi primenom dinamskih studija visoke vremenske rezolucije, i koristi dinamiku prolaska kontrastnog sredstva kroz bubreg koja se lako procenjuje.

Na početku dinamske serije, vaskulatura i korteks pokazuju jako pojačanje signala. U sledećem vremenskom intervalu, nastaje pojačanje signala medule, gde postaje skoro

izointenzna sa korteksom, ali bez prisustva kontrasta u kolektorskom sistemu. Treći inteval vremena nastupa oko 15s nakon prethodnog, kada se izvesna količina kontrasta vidi u sabirnom sistemu bubrega. U četvrtom, bitnom vremenskom intevalu, kaliksi, pijelon, ureteri i mokraćna bešika su ispunjeni kontrastnim sredstvom. Selekcijom onog preseka koji nastaje nakon momenta kada su korteks i medula izointenzni, a neposredno pre pojave kontrastnog sredstva u kaliksima, imamo set podataka koje možemo dobiti upravo semisegmentacijom renalnog parenhima. Treba napomenuti da ako postoji asimetrija bubrega, da se u takvoj situaciji za semisegmentaciju koriste različita vremena. Segmentacija zahteva primenu ("thresholda") graničnika, jer je u nekim slučajevima neophodno da korisnik precizira segmentaciju da bi isključio vaskulaturu koja je izointenzna sa bubregom (npr. renalni krvni sudovi, vena cava i krvni sudovi slezine) kao i crevne vijuge koje imaju intenzivan, jak signal na postkontratnim snimcima. Reproductibilnost renalnog volumena ovim pristupom, je omogućen korišćenjem Bland Altmanove analize [122]. U ovoj studiji pokazana je srednja vrednost zapremine bubrega iznosila 21,6 ml i 23.8 ml za dva posmatrača, sa razlikom oko 2,2 ml, koja je bila statistički značajna ($p=0.023$) sa $SD \pm 3.52$. Razlika između posmatrača je bila najviše u pozicioniranju ("threshold") graničnika oko bubrega u toku segmentacije, kao subjektivan faktor što je i dokazano u ovom radu. Da bi se izbegao ovaj nedostatak, u skorije vreme je razvijen drugačiji pristup, koji koristi statističke tehnike u određivanju automatskih vrednosti graničnika pri segmentaciji. Iako ovaj način postavljanje graničnika pri segmentaciji nije idealan, jer ekstrarenalna tkiva mogu biti uključena u segmentaciju, a sa druge strane nekada renalno tkivo može biti isključeno; bez obzira na nedostatke, od svih do sada primenjenih tehnika segmentacije pokazala je najbolje rezultate.



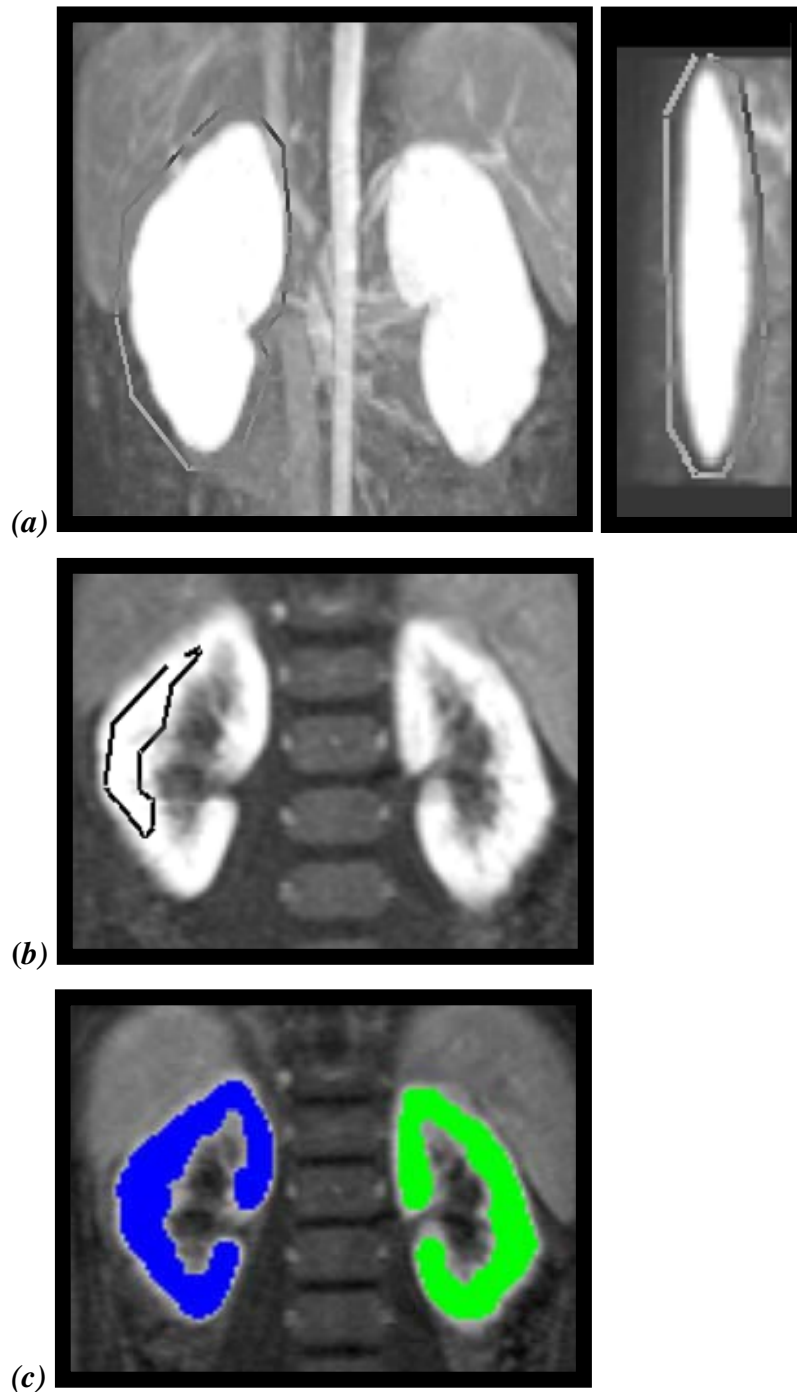
(a)



(b)

Slika 1. Segmentacija:* Za svaki bubreg se pojedinačno određuje odgovarajući presek u vremenskom intrevalu koji prethodi prvom pojavljivanju kontrasta u kaliksima (a); Za segmentaciju se koristi presek u prethodnom vremenksom intervalu (b);

**Preuzeto:* Khrichenko D, Darge K (2010) Functional analysis in MR urography-made simple. *Pediatr Radiol* 40: 182-199

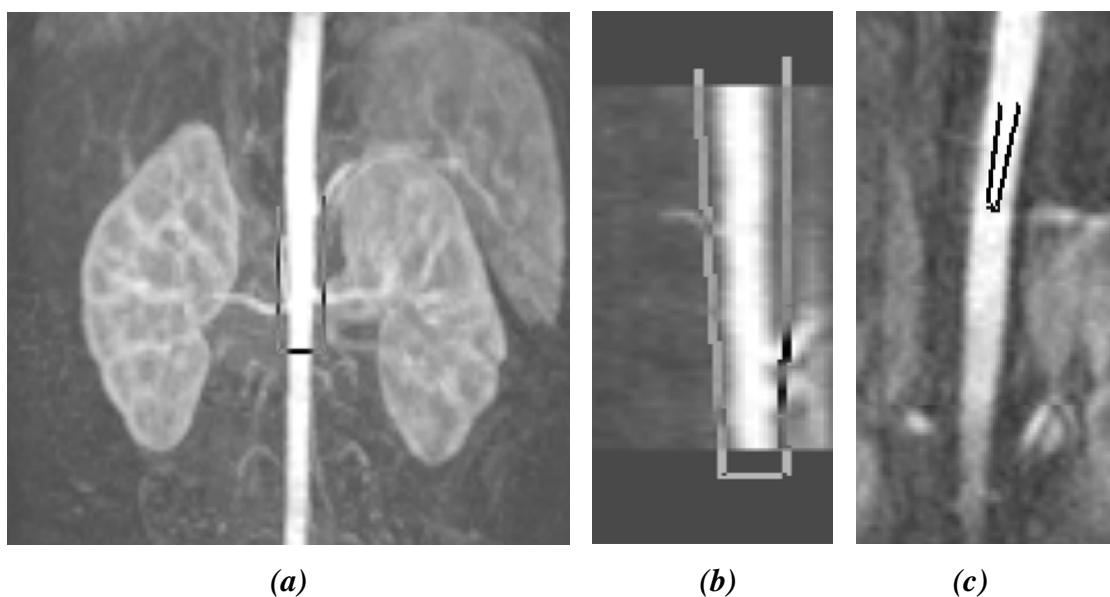


Slika 2 . Segmentacija*: Za svaki bubreg se pojedinačno određuje odgovarajući presek vremenskom intevalu koji prethodi prvom pojavljivanju kontrasta u kaliksima.

Postavlja se ROI oko desnog bubrega u a-p preseku i (a) u sagitalnom i na kraju se (b) manji ROI postavlja unutar bubrežnog parenhima (c) prebojavnje parenhima desnog i levog bubrega označava uspešnu segmentaciju

*Preuzeto: Khrichenko D, Darge K (2010) Functional analysis in MR urography-made simple. *Pediatr Radiol* 40: 182-199

Signal iz aorte je takođe neophodan pri kalkulaciji renalne funkcije. Za segmentaciju aorte odabere se vremenski interval kada je najjači signal u aorti. Ova segmentacija je mnogo jednostavnija, kako IS (intenzitet signala) u aorti u odnosu na okolna tkiva veoma brzo opada. Drugi problem je efekat turbulencije u gornjem segmentu abdominalne aorte koji mogu izazvati poremećaj signala, te se marker za merenje obično postavlja oko renalnih arterija. Kod male dece dijametar aorte je oko 5-6mm, i uzimajući u obzir da tok aorte nije paralelan sa ravni preseka tokom pregleda, u praktičnom radu će samo nekoliko preseka biti sa potpunim prikazom lumena aorte. Prostorna ineterpolacija se izvodi pažljivo, jer za tipičnu vrednost preseka 2 mm i preko, interpolacija koristi podatke koji sadrže parcijalne volumene sa zidom krvnog suda i okolnim tkivom, što kao krajnji rezultat ima redukciju aortnog signala.



Slika 3. Proces segmentacije aorte* ROI se na početnom snimku postavlja oko aorte kod najjačeg pojačanja signala u visini renalnih arterija u ap (a) i sagitalnom (b). Manji ROI se zatim postavlja u lumen aorte na ovom preseku (c)

*Preuzeto Khrichenko D, Darge K (2010) Functional analysis in MR urography-made simple. *Pediatr Radiol* 40: 182-199

3.1.13 Separatna renalna funkcija

SRF je najčešća određivana vrednost renalne funkcije. U dinamskoj renalnoj scintigrafiji (DRS), se izračunavanje zasniva na kombinaciji krive radioobeleživača u rasponu različitih, tačno određenih vremenskih intervala, pod pretpostavkom da se radiofarmak nalazi isključivo u bubrežnom parenhimu. Zbog slabe prostorne rezolucije koriste se fiksni vremenski intervali, zbog nemogućnosti vizuelne inspekcije i projekcione slike celog bubrega; izmerena aktivnost je iz celog bubrega i pozadine, zbog čega je nepohodna korekcija „dubine“. Mnoge tehnike koje su se razvile u MR urografiji za određivanje SRF kombinuju ovaj pristup kombinujući areu (polje) ispod time intensity krivulje, porekla jednog ili više preseka sa separatnim merenjem volumena [115,123,124]. Površina koja zahvata regiju ispod krivulje predstavlja srednju vrednost signala po voxelu bubrežnog tkiva, i predpostavlja i korespondira funkciji po jedinici volumena tkiva; mutipliciranjem ove vrednosti ukupnim volumenom omogućava određivanje funkcije celog bubrega.

Kada 3D volumetrijski snimci pokrivaju oba bubrega u celini, tada se vezivanje kontrasta može pratiti volumetrijski, pojedinačno za svaki bubreg ponaosob. Ukoliko predpostavimo, da voxel predstavlja funkcionalno ili afunkcionalno tkivo, tada sumom svih voxela koja pokazuje značajno vezivanje kontrasta, može se izračunati funkcionalni volumen svakog bubrega pojedinačno i na taj način odredi SFR. Definicija funkcije bi na ovaj način predstavljala nivo IS, koji uključuje većinu opacifiranog renalnog parenhima ali i isključuje ekstrarenalna tkiva. Dinamske sekvence se evaluiraju vizuelno, da bi odredili onaj volumen bubrega gde je kontrastno sredstvo prvi put viđeno u sabirnom sistemu. Volumen pre toga se koristi za kalkulaciju funkcionalnog volumena svakog bubrega pojedinačno. Odgovarajući treshold se postavlja na odgovarajući presek bubrega u određenom vremenskom intrevalu, kada se primenjuje i segmentacija. U kontrastnom bubrežnom tkivu se veoma dobro slaže sa rezultatima SRF izračunatih u nuklearnoj medicini [116,124,125]. U radu grupe autora [126] pokazano je da ovako izračunat funkcionalni volumen veoma signifikantno korelira sa vrednostima kreatinina.

3.1.14 Time intensity krivulje (odnos vreme vs. intenzitet signala)

Odnos vrednosti aktivnog, prebojenog parenhima i određivanje volumena bubrega u odsustvu kretanja, uz naknadno određivanje srednje vrednosti signala po voxelu u ukupnom volumenu bubrega u određenom vremenskom intervalu predstavlja osnovu krivulje vreme / IS. Ovako dobijene vrednosti mogu biti konvertovane u relativne vrednosti signala i biti prikazane u funkciji vremena. Relativni signal vs vreme krivulja se na isti način može generisati i za aortu. Mora se napomenuti da se ovako generisane krivulje značajno razlikuju kod krivulje koje koristi ranalna dinamska scintigrafija, gde ona opisuje ukupnu aktivnost, dok se MR urografijom opisuje vrednost srednjeg intenziteta signala. Nekoliko autora je u svojim publikacijama istakla razliku ove dve krivulje (MR urografija i DRS) [123,124,91].

3.1.15 Evaluacija bubrežne funkcije

Nekoliko grupa autora je metod iz scintigrafije primenila u dinamskoj MR urografiji; [115,120,127]. U ovim publikacijama najjednostavnija tehnika je Rutland - Patlak model. Ova tehnika se bazira na dvo - komponentnom modelu, sa unilateralnim protokom obeleživača iz prvog odeljka (vaskulatura) u drugi odeljak (nefron) [128,129]. Ukupna količina kontrasta u svakom bubregu pojedinačno u određenom vremenskom intervalu t , $K(t)$ pre ekskrecije kontrasta, može biti izražena kao suma kontrasta u vaskularnom prostoru i u nefronima. Pod pretpostavkom da je koncentracija kontrasta u plazmi u vaskularnom prostoru proporcionalna onom u aorti, $Ca(t)$, definišući konstantu k_1 i prostora iz bubrega može se izraziti odgovarajućom formulom.

Na kraju kalkulacije, relativni signal vs. krivulja vremena može se generisati Rutland - Patlak plotom, što predstavlja procenu GFR. Ovako dobijene vrednosti sa krivulje, su u ovom trenutku najbolji GFR index pre nego apsolutna vrednost GFR. Ovaj GFR index može biti konvertovan kao BSA - korigovan, koristeći standardni metod ili koristeći težinu pacijenta. Bez obzira na poteškoće koje nastaju ovom metodom, u nekim studijama [120] je dokazano dobro slaganje sa referentnim metodama određivanja GFR. Krivulja Rutland – Patlak za svaki bubreg može biti iskorišćena u kalkulaciji

alternativnog SRF, koji predstavlja Patlak SRF (pSRF), koji reflektuje renalnu funkciju, dok prethodno spomenuti SRFv predstavlja volumen aktivnog bubrežnog tkiva i definiše se kao vDRF.

3.1.16 Vrednosti i značaj postprocesinga kod MR urografije

Rutinski postprocessing podrazumeva kalkulaciju renalnog tranzitnog vremena (rTT) i kaliksnog tranzitnog vremena (cTT), diferencijalne (separatne) funkcije bubrega DRF volumnom i Patlak metodom (Index GFR), kao i određivanjem signal intenziteta / vs time krivulje. rTT je vreme koje je potrebno kontrastu da pređe iz renalnog korteksa u proksimalni ureter [130]. rTT je razlika u vremenima između akvizicija, i zavisno je i od bubrežne ekskrecije i drenaže u ureter. Ovaj parametar se koristi za određivanje renalne ekskrecije, i definiše drenažu kao opstruktivnu, neopstruktivnu ili ekvivokalnu. Ukoliko je rTT manje od 4 minuta, sistem je verovatno bez opstrukcije. Ukoliko je veće od 8 minuta sistem bi mogao imati opstrukciju, a između ove vrednosti su ekvivokalni sistemi. cTT se kalkuliše kada je prvi put viđen u kaliksima, i kategorizuje se kao simetrično, rapidno ili odloženo na bolesnoj strani.

MR urografijom se rutinski može kalkulisati DRF na dva načina 1) volumetrijski DRF (vDRF) i 2) Patlak DRF (pDRF). vDRF opisan u prethodnom poglavlju, predstavlja relativni volumen kontrastno prebojenog parenhima iznad definisanog praga i predstavlja funkcionalnu renalnu masu. Maksimalno pojačanje signala bubrežnog parenhima za svaki bubreg pojedinačno može nastupiti u različitim vremenskim intervalima, posebno kod dekompenzovane opstrukcije. Upravo zbog unutrašnje prostorne i kontrastne rezolucije MR urografijom je jednostavno inspekcijom utvrditi kada se kontrastno sredstvo ekskretuje u kalikse. Jedna akvizicija pre toga se koristi se za volumetrijsku kalkulaciju. Patlak plot predstavlja index individualnog GFR (glomerularna filtracija) bubrega. Može se iskoristiti za generisanje pDRF, Patlak broja sa korekcijom za površinu tela (BSA Patlak broj), i Patlak broj po ml kontrastnom prebojenog parenhima bubrega, koji predstavlja index kapaciteta funkcije bubrega.

Iako postoji validacija za Patlak tehnike kod adulta, absolutni Patlak broj još uvek nije normativan kod dece [120,127]. Dokazano je da postoji slaganje između pDRF i vDRF. Neki autori smatraju razlikom od 4% značajnom. pDRF bi trebalo da je više

povezan sa DRF izmerenom diuretskom renalnom scintigrafijom, a vDRF je bliži metodi DMSA. vDRF je relativno stabilna, dok se pDRF menja sa akutnim promenama GFR i ukoliko varijabilnost postoji mogla bi biti posledica oporavka bubrežne funkcije. Pad GFR je tipičan kod akutne opstrukcije ili akutne epizode kod hronične parcijalne opstrukciju a porast je karakterističan kada postoji glomerularna hiperinflacija.

Vrednost Patlak parametra raste sa godinama i veličinom bubrega, te se tako njegova vrednost može pratiti i nakon hirurške intrevencije. Apsolutni Patlak broj se može korigovati kao BSA sa nekoliko metoda. Najviše se koristi faktor korekcija $y.zavistan$ od težine. Takođe se može generisati Patlak za svaki mililitar bubrežnog parenhima (Patlak / ml) [131].

Ova vrednost bi trebalo da reflektuje radnu sposobnost svakog bubrega pojedinačno i koristi se u određivanju kompenzatorne hipertrofije. Normalne vrednosti dobijene u nekim studijama iznose aprox 0.45ml / min / ml kod mlađe dece. Ove vrednosti mogu biti povišene, sa solitarnim bubregom sa normalnim BSA Patlak brojem, i verovatno predstavljaju povećanu rezervu bubrega. Postoji više teorija koje objašnjavaju gde bubreg može povećati GFR: povećanjem GFR uniformno za sve nefrone, aktivacijom neiskorišćenih nefrona tako da nastaje ukupni porast broja nefrona koji produkuju urin, ili kombinacijom ovog mehanizma.

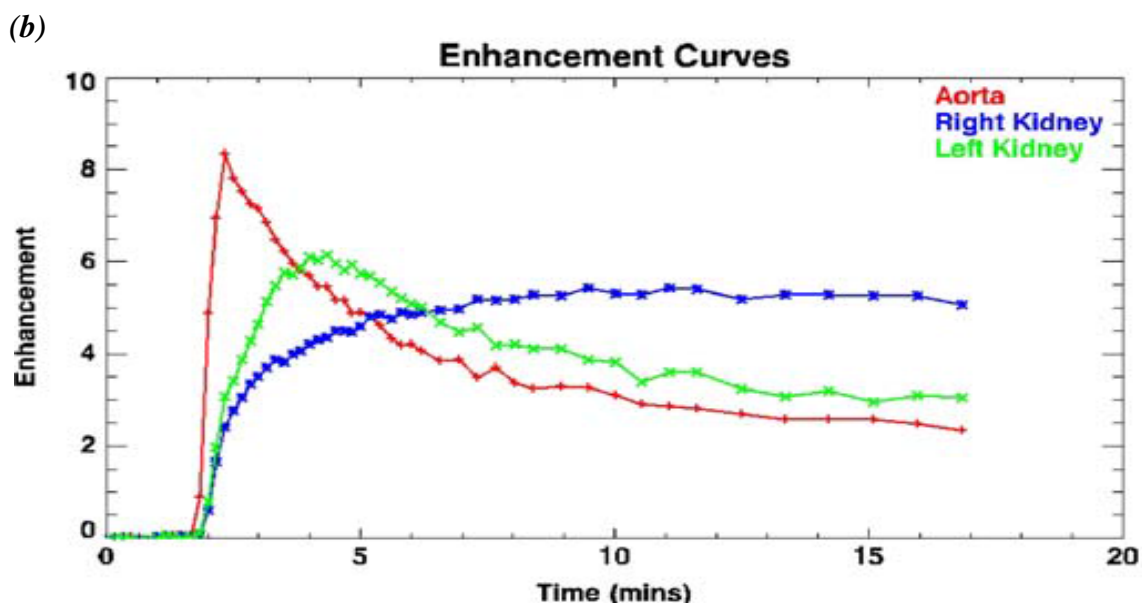
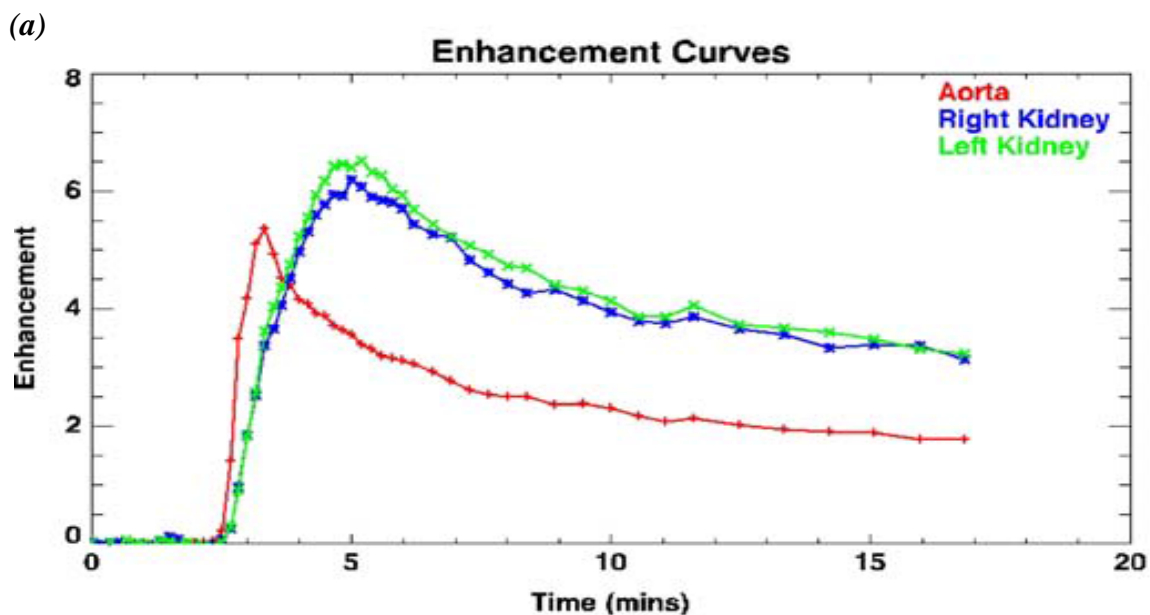
Kod novorođenčeta GFR je nizak, i duplira se u prve dve nedelje života. Ovo je logično uzimajući u obzir da je koncentraciona sposobnost bubrega otežana tokom prva dva meseca. Procena Patlak broja i renalne funkcije je moguća u ovoj grupi MR urografijom. Tipično je da se kao odraz slabije koncentracione sposobnosti bubrega vidi slabija opacifikacija renalne medule, u poređenju sa odraslom decom, te i BSA Patlak broj prati ovaj trend sa nižim vrednostima od 50 ml / min. U principu interpretacija urograma kod novorođenčeta bi trebalo da bude u skladu sa nezrelošću bubrega i njegovom funkcijom.

3.1.17 Kriva odnos IS / vreme

Zahvaljujući prostornoj i brznoj vremenskoj rezoluciji moguće je evaluirati promene IS u različitim sektorima bubrega u zavisnosti od vremena. Iako se kontrast u dinamskim sekvencama može pratiti vizuelno, korisno je generisati grafički time intenisty krivulje,

Tako inicijalna, kortikalna faza predstavlja renalnu perfuziju i glomerularnu filtraciju. Kortikalna krivulja je afektirana i renalnom perfuzijom kao i promenama GFR. Krivulja pokazuje spor pad nagiba, osim malog skoka koji korespondira koncentraciji u distalnim konvolutima bubrega. Pad IS reflektuje pad koncentracije Gd u plazmi. Medula ima mali vaskularni pik koji je praćen sporim porastom IS koji postaje veći od korteksa kod normalnih bubrega. Nakon pika nastaje generalno pad IS, u proporciji sa ekskrecijom kontrasta urinom. "Washout" kontrasta iz renalnog parenhima može se posmatrati na krivulji signal intensity / time. Još jedan parametar se može evlaurirati na krivulji - to je tačka kada korteks i medula postaju izointenzni (kada se izjednačava intenzitet signala). Kod normalnih bubrega ovaj momenat je simetričan i istovremen i može se iskoristiti za praćenje unilateralnih promena GFR. Iako je moguće odvojeno segmentirati korteks i medulu to je proces koji zahteva više vremena. Zato se generišu krivulje za ceo bubreg, objedinjeno.

Postoje nekoliko tipičnih modela krivulja. Kod opstruktivnih sistema, postoji postepeno povećanje IS u renalnom parenhimu - tzv rastuće denzan nefrogram. Krivu karakteriše odloženi pik IS koji ukazuje na sporiji tranzit kontrasta kroz bubreg (i.e. opadajući, pad GFR) i opadanje koncentracije medule (povećanje tubularne reapsorpcije). Inicijalni kortikalni pik nastaje ranije kod glomerularne hiperfiltracije i odložen je kod arterijske stenozе. Kada je narušena koncentracija u renalnoj meduli, inicijalna porcija krivulje je simetrična ali divergencija nastaje usled pada IS u meduli. Kada nastane oštećenje bubrega, on gubi sposobnost koncentracije i nastaje tipičan oblik krivulje koji pokazuje manji pik kontrastnog pojačanja korteksa i medule, što je odraz oštećenja parenhimske mikrovaskulture. Ovakve promene ukazuju na nefropatsku konfiguraciju parenhima i označavaju permanentno oštećenje bubrega. Analizom krivulje moguće je diferencovati tubularnu od glomerularne bolesti bubrega.



Slika 4. Krivulje odnosa IS i vremena (Time intensity curve)*

Tipičan izgled krivulje kod normalne bilateralne ekskrecije (a) opstruktivan izgled krivulje desnog bubrega sa hidronefrozom sa opstrukcijom UPSa (b).

*Preuzeto: Khrichenko D, Darge K (2010) Functional analysis in MR urography-made simple. *Pediatr Radiol* 40: 182-199

4. CILJEVI ISTRAŽIVANJA

4.1 RADNA HIPOTEZA

1. Primenom standardnog protokola magnetne urografije moguće je odrediti morfološke parametre koji ukazuju na postojanje opstrukcije UPSa, dok je primenom dinamskih sekvenci moguće odrediti funkcionalne parametre koji ukazuju na postojanje funkcionalnog oštećenja bubrega kao posledica opstrukcije.
2. Na osnovu morfoloških i funkcionalnih parametara magnetne urografije moguće je utvrditi postojanje morfološke opstrukcije UPSa i posledično funkcionalno propadanje bubrega, te postaviti indikacije za operativno lečenje.

4.2 CILJEVI RADA

1. Utvrditi morfološke parametre magnetne urografije koji ukazuju na mehaničku stenozu UPSa koji postoje kod opstruktivne stenozе i proceniti lokalizaciju i stepen opstrukcije.
2. Utvrditi funkcionalne parametre magnetne urografije koji ukazuju na funkcionalno oštećenje bubrega u bolesnika sa opstruktivnom stenozom UPSa i proceniti tip i stepen funkcionalnog oštećenja.
3. Utvrditi grupu dece sa dokazanom hidronefrozom i funkcionalnom deterioracijom bubrega sa ili bez stenozе UPS kod koje će operativno lečenje sprečiti dalje pogoršanje funkcije bubrega i sprečiti poremećaj rasta i razvoja bubrega.

5. MATERIJAL I METODE

5.1 Tip studije, grupe i selekcija ispitanika

Istraživanjem po tipu studije preseka obuhvaćeni su 109 ispitanika uzrasta od 3 meseca do 18 godina. koji su ispitivani u periodu od 2009. do 2012. godine u Univerzitetnoj dečijoj klinici u Beogradu, i koji su ispunili kriterijum za ulazak u studiju.

Kriterijum za ulazak ispitanika u studiju je unilateralna hidronefroza dokazana ehosonografski bez evidentne dilatacije uretera i postavljenom sumnjom na opstrukciju UPSa. Kontrolnu grupu čini kontralateralni zdrav bubreg kod sve ispitivane dece (unutrašnja kontrola). Iz studije su isključeni svi ispitanici koji su na ehosonografskom pregledu pokazali prisustvo neke druge anomalije urotrakta (duplex sistemi, potkovičast bubreg i sl). Kod svih ispitanika je primenjena MR urografija kao dijagnostička procedura.

Svi roditelji su detaljno upoznati sa dijagnostičkim postupkom koji su overili potpisom. Protokol MRU urografije je prema proporciji Evropskog Udruženja Pedijatrijskih Radiologa (ESPR), grupe autora iz Atlante [132] sa malim modifikacijama.

Tipičan protokol skeniranja MR urografijom*

Parametri	Axial 2DT2W	Coronal 2DT1W	Coronal 2DT2W	3D urogram	3D dynamic	3D Postcontr
Sekvence	TSE	GRE	TSE	TSE	GRE	GRE
TR (ms)	Axial	Coronal	Coronal	Coronal	Coronal	Coronal
TE (ms)	6,000	250	7,000	Respiration triggered	3.2	3.7
BW/pixel (Hz)	140	4.5	200	600	1.1	1.3
Širina preseka (mm)	3.0	3.0	3	1.0	2.0	0.9
Broj preseka	20	24	18	60	32	160
FOV (mm)	160×120	220×180	220×160	220×200	240×200	230×160
Phase offset (%)	100	50	100	0	0	0
NEX	3	2	2	1	1	1
Opcije	Fat saturation, 320×216, echo train length 23	Flip angle 75°	Fat saturation, flow compensatin (readout), echo train length 29	Fat saturation, flow compensation (readout), parallel imaging factor 2 echo train length 109	Fat saturation, parallel imaging factor 2	Fat saturation
Vreme skeniranja(min:s)	6:00	2:30	3:00	5:00	0:08 per Volume	2:00

*Preuzeto:

Grattan-Smith JD, Little SB, Jones RA (2008) MR urography in children-how we do it. *Pediatr Radiology* 38 (Suppl 1) S3-S17

Priprema za pregled je hidracija svih ispitanika neposredno pre pregleda sa količinom infuzije 1mg / kg, kod odojčadi a kod starije dece - veća količina per os hidracije. Lasix (Furosemid), se pareneteralno aplikuje dozom od 1mmol / kg (0.1mg/kg) 15 minuta pre iv. aplikacije kontrastnog sredstva, na samom početku pregleda (metod F-15) [132].

Kod dece koja su u analgosedaciji plasiran je kateter u mokraćnu bešiku, koji u toku pregleda ostaje otvoren i omogućava neometano pražnjenje mokraćne bešike, da bi se izbegli lažno pozitivni rezultati, posebno kod dece kod kojih postojivezikoureteralni refluks (VUR).

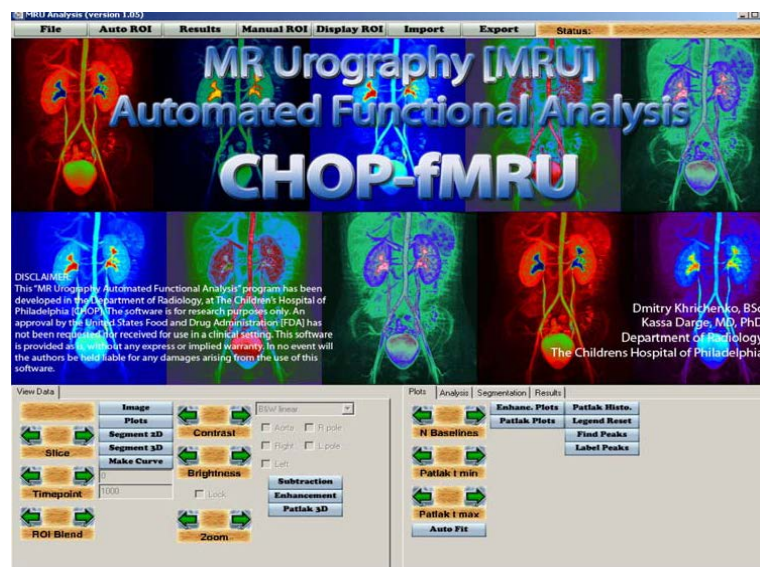
Pozicioniranje je u supinatornom položaju sa primenom zavojnice u zavisnosti od uzrasta deteta.

Na početku pregleda nakon davanja Lasixa primenjuju se „statičke 2D T2W“ sekvence u aksijalnoj i koronalnoj ravni, kao i 3D T2W sekvence sa respiratornim trigerinom, sa naknadnim MIP i VRT rekonstrukcijama u postprocesingu. 2D T2W sekvence nam pružaju detaljan anatomske prikaz urotakta, (kvalitet parenhima bubrega i anatomija kolektorskog sistema), dok su 3D T2W posebno pogodne za prikaz opstruktivnih, hipofunkcionalnih sistema koji se u postkontrastnim dinamskim sekvencama ne prikazuju. Primena ovih 3D sekvenci omogućava naknadne MIP i VRT rekonstrukcije sa detaljnim prikazom kolektorskog sistema, uključujući uretere u celini kao i mokraćne bešike. Početak dinamskih, 3D (GRE, gradient - echo) T1W sekvenci koje se sprovode u nastavku pregleda, odgovaraju tačno maksimumu dejstva furosemida.

T1W dinamske 3D sekvence se primenjuju u koronalnoj ravni sa akvizicijama koje se ponavljaju sa tačno utvrđenim vremenskim intevalima u prvih 15 minuta, nakon primene paramagnetnog kontrastnog sredstva, brzinom od oko 0,2 ml / s, u količini 0,2 mmol / kg, do momenta prikaza kontrasta u ureteru distalno od donjeg pola hidronefrotičnog bubrega. Svaka sekvenca ima ukupno 32 preseka sa automatskim generisanjem MIPa za ceo bubrežni volumen. Ukoliko se nakon 10 minuta od momenta davanja kontrasta prikažu oba uretera pregled se prekida. U suprotnom se pregled nastavlja primenom odloženih dinamskih T1W sekvenci sa produženim vremenskim intervalima, ili promenom pacijenta u položaj pronacije. Ispitanici mlađi od 6 godina ili

nekooperativni su pregledani u analgo - sedaciji po utvrđenom anesteziološkom protokolu sa stalnim monitoringom respiracija i srčane akcije uz anesteziologa.

Nakon završenih dinamskih 3DT1W sekvenci, sledi prebacivanje podataka na radnu stanicu i postprocessing, sa analizom zadatih parametara softverskim programom CHOP - fMRU (Childrens Hospital of Philadelphia) [133]. Svi pregledi su obavljeni na 1.5 - T MRI skeneru (Achieva, Philips Healthcare, Amsterdam, Netherlands) UDK.



Slika 5. Program automatske funkcionalne analize "CHOP - fMRU"

U sve tri grupe ispitanika MR urografijom su evaluirani sledeći morfološki parametri:

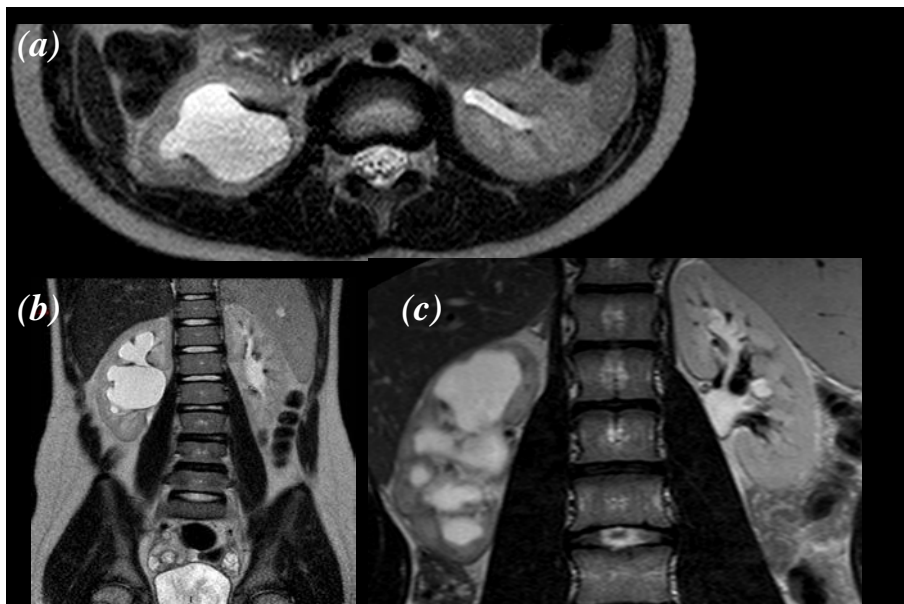
1. Stepen hidronefroze
2. Tip pelvisa: intrarenalni, ekstrarenalni, veliki ekstrarenalni
3. Prisustvo ili odsustvo tranzicije lumena UPS
(lokalizacija, dužina, širina i uzrok)
4. Kvalitet renalnog parenhima u T2W: hiperintenzan, normalan, hipointenzan.
5. MR karakteristike nefrograma u T1W: homogen, nehomogen, denzan i odložen

Analiza anatomije pijelokaliksnog sistema i uretera je evaluirana u T2W sekvencama i odloženim postkontrastnim, dinamskim T1W sekvencama.

Klasifikacija stepena hidronefroze je određena prema predloženim kriterijuma udruženja fetalnih urologa SFU [134]. Kriterijumi su stepen dilatacije pijelona, dilatacija kaliksa i stanje bubrežnog parenhima na osnovu kojih je izvršena podela od

I - V stepena. Stepen I (bez dilatacije kaliksa, ap dijametar pelvisa do 1cm, parenhim očuvan), stepen II (normalni kaliksi, dimenzija pelvisa od 10-15mm, parenhim očuvan), stepen III (blaga dilatacija kaliksa, pijelon preko 15mm, parenhim očuvan), stepen IV (umerena dilatacija kaliksa, pijelon preko 15mm parenhim nepromenjen) i V stepen (značajna dilatacija kaliksa, pijelon preko 15mm, parenhim atrofičan).

Kvalitet bubrežnog parenhima u T2W sekvencama kategorisan je na osnovu intenziteta kortikalnog signala (IS) i definisan kao normalan (neizmenjen kortikalni signal) koji ukazuje na kompenzovanu hidronefrozu, dok hiperintenzno izmenjen korteks upućuje na edem i odgovara dekompenzovanoj hidronefrozi. Prisustvo subkortikalnih cista, kortikomedularne dezorganizacije ukazuje na uropatsku karakteristiku hidronefrozi izmenjenog bubrega.



Slika 6. (a) Hidronefroza desnog bubrega sa redukcijom parenhima koji je hipointenznih karakteristika - uropatska konfiguracija parenhima. Aksijalni presek u TSE T2W; (b) Koronarni presek u T2W hidronefrotičnog desnog bubrega hiperintenznog kvaliteta parenhima; (c) Koronarni presek u T2W prikazuje hidronefrozu desnog bubrega visokog stepena kod opstrukcije UPSa sa redukovanim i hipointenznim parenhimom i subkortikalnim cistama;

Analiza postkontrastnih, dinamskih sekvenci opisuje MR nefrogram kao normalan, sa homogenom distribucijom signala u korteksu i meduli, dok odložen i izrazito denzan upućuje na dekompenzaciju.

U obe grupe ispitanika kao i u kontrolnoj grupi kontralateralnog, zdravog bubrega su ispitivani sledeći funkcionalni parametri:

1. Izračunavanje renalnog tranzitnog vremena (rTT)
2. Izračunavanje kaliksnog tranzitnog vremena (cTT)
3. Određivanje relativne bubrežne funkcije

separatni klirens (DRF): (vDRF) - volumetrijskom i Patlak (pDRF) metodom

Renalno tranzitno vreme se definiše kao vreme koje je potrebno kontrastnom sredstvu da pređe iz renalnog korteksa do uretera ispod donjeg pola bubrega [130]. Ukoliko su vrednosti ispod 245s, sistem se smatra neopstruktivnim. Vrednosti iznad 490s ukazuju na verovatno prisustvo opstrukcije, dok se vrednosti rTT između ove dve definišu kao ekvivokalne. Izračunavanje ovih vremena je jednostavno i izvodi se u postprocesingu za radnom stanicom. Početno vreme je kada se na urogramu prvi put prikaže prebojen korteks, a završno je ono koje je potrebno da se kontrast prikaže u ureteru ispod donjeg pola bubrega. rTT je prosta razlika ovih vremena i lako se izračunava. CTT (kaliksno tranzitno vreme) je po definiciji vremenski interval koji je potreban kontrastu da pređe iz renalnog korteksa u kolektorski sistem bubrega (kalikse i pijelon). U poređenju sa kontralateralnim, zdravim bubregom opisuje se kao simetrično, odloženo ili rapidno. Simetrično cTT ukazuje da sistem ostaje kompenzovan na diuretsko opterećenje, dok odloženo cTT sugerise akutno smanjene glomerularne filtracije (GFR) zbog povećanja reapsorpcije urina na nivou tubula koje je uslovljeno povećanjem intrapelvičnog pritiska. Rapidno CTT se obično vidi kod uspešnih pijeloplastika.

U MR urografiji DRF (separatna funkcija bubrega) se određuje na osnovu ukupnog volumnog postkontrastnog pojačanja parenhima bubrega (vDRF), i na osnovu Patlakovog broja koji je indeks individualne renalne glomerularne filtracije (pDRF).

Ispitanici obe grupe su na osnovu renalnog tranzitnog vremena podeljeni na opstruktivne, ekvivokalne i neopstruktivne sisteme. Opstruktivni sistemi su na osnovu morfoloških i funkcionalnih parametara dalje klasifikovani u kompenzovane i dekompenzovane hidronefrotske sisteme i u skladu s tim su određene indikacije za hirurško lečenje.

5.2 Statistička analiza

Za analizu primarnih podataka korišćene su deskriptivne statističke metode, metode za testiranje statističkih hipoteza i metode za ispitivanje zavisnosti.

Od deskriptivnih statističkih metoda korišćene su mere centralne tendencije (aritmetička sredina, medijana), mere varijabiliteta (standardna devijacija) i relativni brojevi (pokazatelji strukture).

Od metoda za testiranje statističkih hipoteza korišćena su: jednofaktorska ANOVA sa Tukey posthoc testom, Kruskal-Wallis test, Mann-Whitney test, t-test, Wilcoxonov test, hi-kvadrat test, Fisherov test tačne verovatnoće.

Od metoda za analizu zavisnosti korišćen je koeficijent linearne korelacije.

Statističke hipoteze su testirane na nivou statističke značajnosti od 0,05.

6. REZULTATI

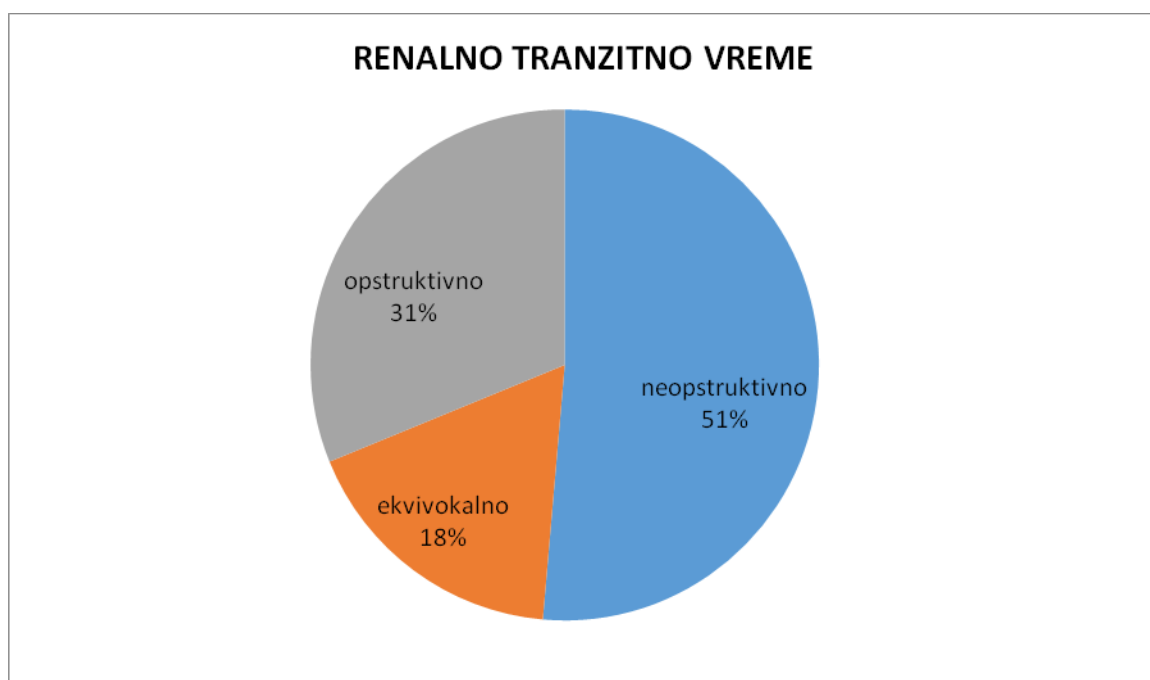
RENALNO TRANZITNO VREME

Tabela 1. - Distribucija ispitanika prema renalnom tranzitnom vremenu

rTT	n	%
neopstruktivno	56	51,4
ekvivokalno	19	17,4
opstruktivno	34	31,2
Ukupno	109	100,0

Od ukupnog broja ispitanika renalno tranzitno vreme je kod 56 (51,4%) bilo neopstruktivno, kod 19 (17,4%) je bilo ekvivokalno, dok je kod 34 (31,2%) bilo opstruktivno.

Grafikon 1. – Distribucija ispitanika prema renalnom tranzitnom vremenu



POL

Od ukupnog broja ispitanika 68 (62,4%) je bilo muškog a 41 (37,6%) ženskog pola.

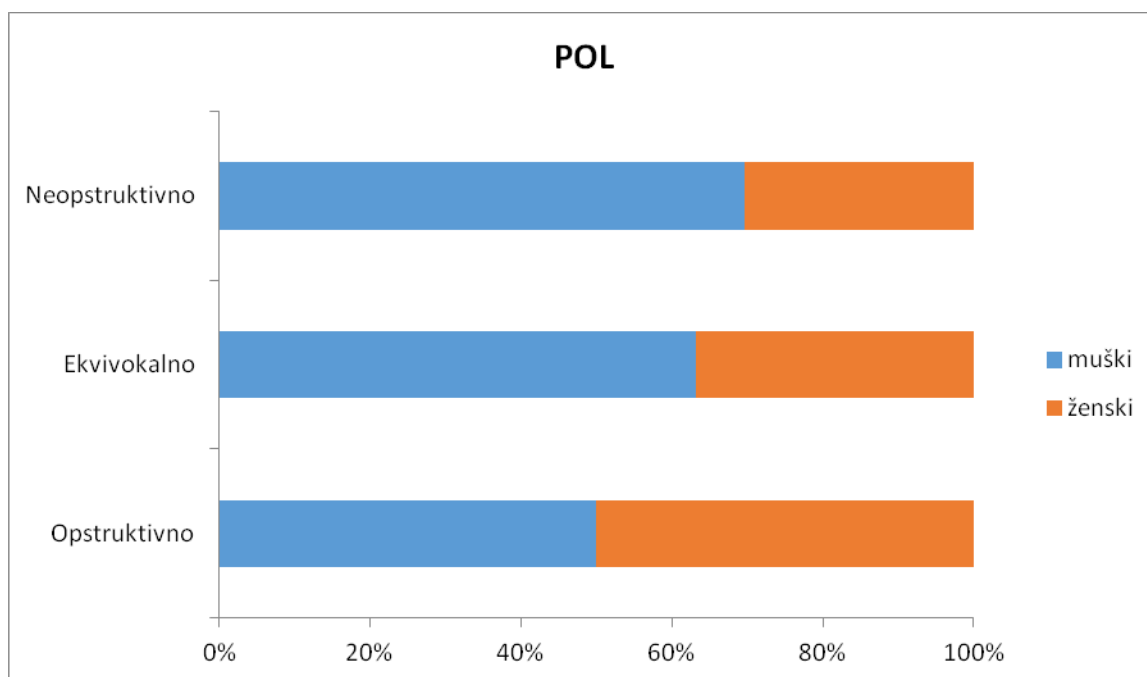
Tabela 2. - Distribucija ispitanika prema polu

POL	Neopstruktivno		Ekvivokalno		Opstruktivno		Ukupno	
	n	%	n	%	n	%	n	%
muški	39	57,4	12	17,6	17	25,0	68	100,0
ženski	17	41,5	7	17,1	17	41,5	41	100,0
Ukupno	56	51,4	19	17,4	34	31,2	109	100,0

Muškarci su najčešće imali neopstruktivno rTT (57,4%) a kod žena je podjednako bilo zastupljeno neopstruktivno i opstruktivno rTT sa po 41,5%.

Ne postoji statistički značajna razlika u učestalosti pola između ispitivanih grupa (hi-kvadrat=3,484; p=0,175).

Grafikon 2. - Distribucija ispitanika prema polu



UZRAST

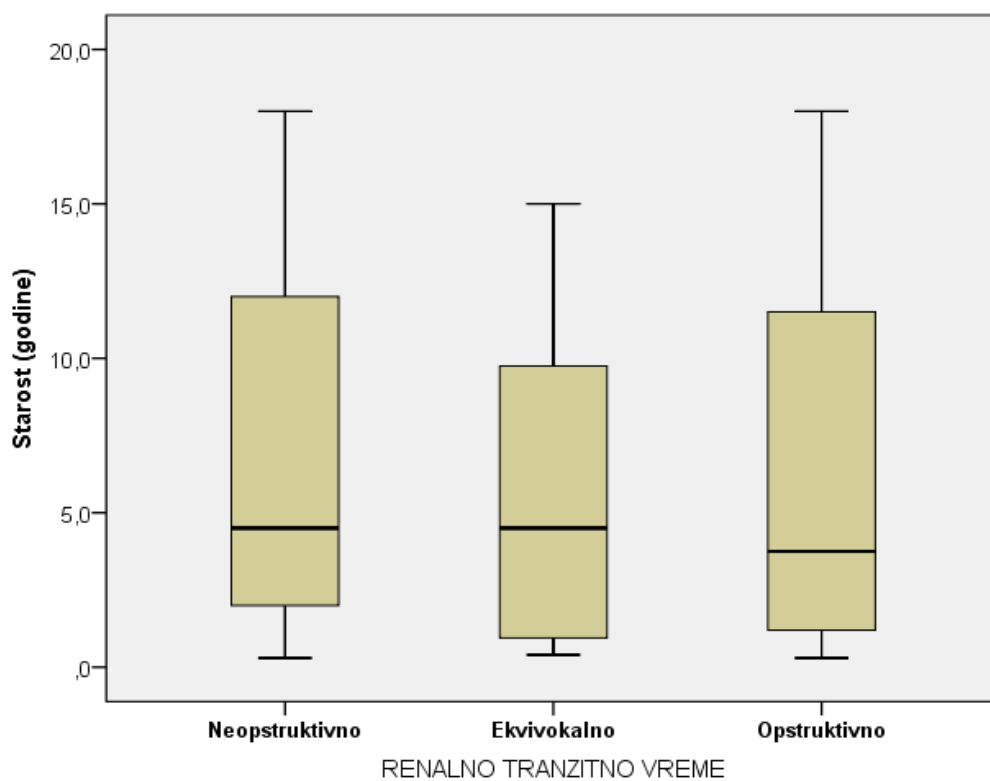
Prosečna uzrast svih ispitanika u istraživanju iznosi $6,5 \pm 5,7$ godina. Najmlađi ispitanik imao je 0,3 a najstariji 18,0 godina.

Tabela 3. – Prosečna starost ispitanika u istraživanju

Starost (godine)	n	\bar{x}	sd	med	min	max
Neopstruktivno	56	6,7	5,5	4,5	0,3	18,0
Ekvivokalno	19	5,7	4,9	4,5	0,4	15,0
Opstruktivno	34	6,7	6,5	3,8	0,3	18,0
Ukupno	109	6,5	5,7	4,0	0,3	18,0

Prosečna uzrast ispitanika sa neopstruktivnim rTT iznosi $6,7 \pm 5,5$ godina, ekvivokalnim rTT $5,7 \pm 4,9$ godina, dok je prosečna starost ispitanika sa opstruktivnim rTT $6,7 \pm 6,5$ godina. Ne postoji statistički značajna razlika u prosečnoj starosti između ispitivanih grupa ($F=0,242$; $DF=2, 106$; $p=0,785$).

Grafikon 3. – Prosečna starost ispitanika u istraživanju



BOLESNI BUBREG

Od ukupnog broja ispitanika 55 (50,9%) je imalo levi bolesni bubreg a 53 (49,1%) desni.

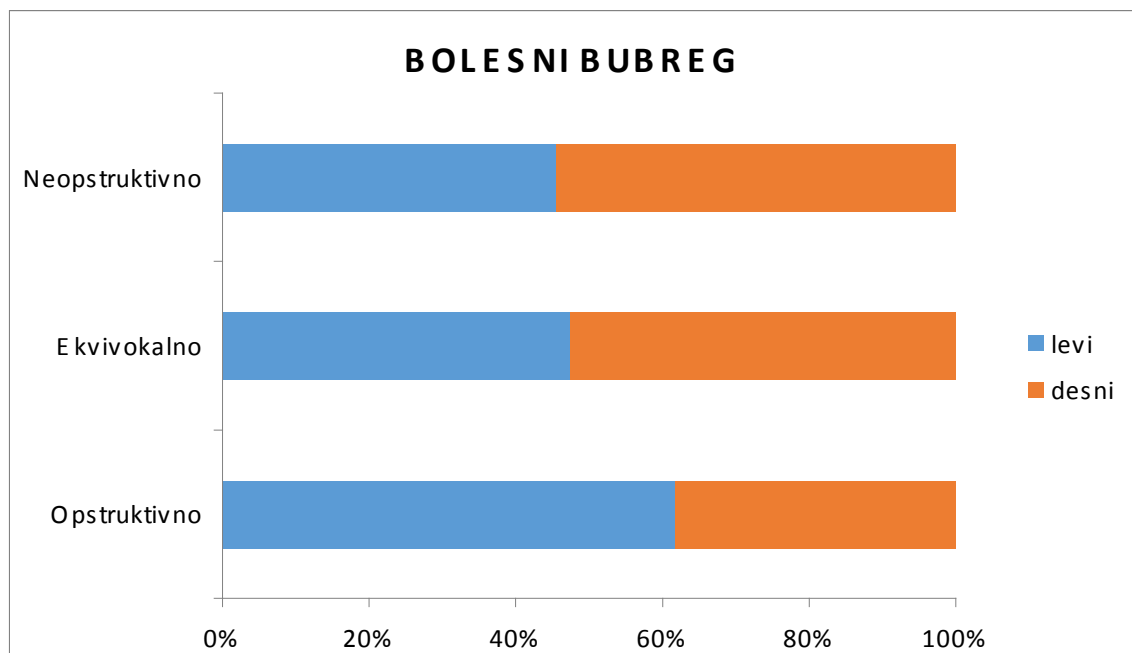
Tabela 4. - Distribucija ispitanika prema bolesnom bubregu

BOLESNI BUBREG	Neopstruktivno		Ekvivokalno		Opstruktivno		Ukupno	
	n	%	n	%	n	%	n	%
levi	25	45,5	9	47,4	21	61,8	55	50,9
desni	30	54,5	10	52,6	13	38,2	53	49,1
Ukupno	55	100,0	19	100,0	34	100,0	108	100,0

Kod ispitanika sa neopstruktivnim i ekvivokalnim rTT češće je bio bolestan desni bubreg (54,5% prema 52,6% respektivno), dok je kod opstruktivnog rTT češće bio bolestan levi bubreg (61,8%).

Ne postoji statistički značajna razlika u učestalosti pola između ispitivanih grupa (hi-kvadrat=2,353; p=0,308).

Grafikon 4. - Distribucija ispitanika prema bolesnom bubregu



STEPEN HIDRONEFROZE

Medijana stepena hidronefroze svih ispitanika u istraživanju iznosi 4,0 (opseg, 1,0-5,0).

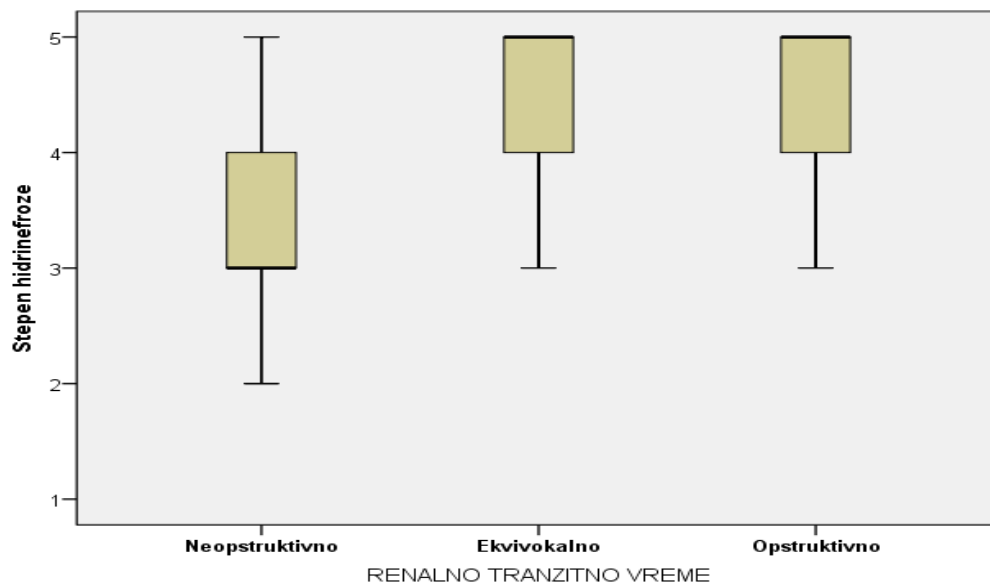
Tabela 5.– Stepen hidronefroze ispitanika u istraživanju

Stepen hidronefroze	n	med	min	max
Neopstruktivno	56	3,0	1,0	5,0
Ekvivokalno	19	5,0	3,0	5,0
Opstruktivno	34	5,0	3,0	5,0
Ukupno	109	4,0	1,0	5,0

Medijana stepena hidronefroze ispitanika sa neopstruktivnim rTT iznosi 3,0 (opseg, 1,0-5,0), ekvivokalnim rTT 5,0 (opseg, 3,0-5,0), dok je medijana stepena hidronefroze ispitanika sa opstruktivnim rTT 5,0 (opseg, 3,0-5,0).

Postoji statistički značajna razlika u medijanama stepena hidronefroze između ispitivanih grupa (hi-kvadrat=29,795; DF=2; $p < 0,001$). Statistički značajna razlika u medijanama stepena hidronefroze postoji između ispitanika sa neopstruktivnim rTT u odnosu na ekvivokalno rTT ($p = 0,001$) i opstruktivno rTT ($p < 0,001$), dok između ispitanika sa ekvivokalnim i opstruktivnim rTT ne postoji značajna razlika u medijanama stepene hidronefroze ($p = 0,305$).

Grafikon 5. – Stepen hidronefroze ispitanika u istraživanju



VRSTA PIJELONA

Od ukupnog broja ispitanika prema vrsti pijelona ER je imalo 48 (44,9%), VER 19 (17,8%), IR 28 (26,2%) i IR/ER 12 (11,2%).

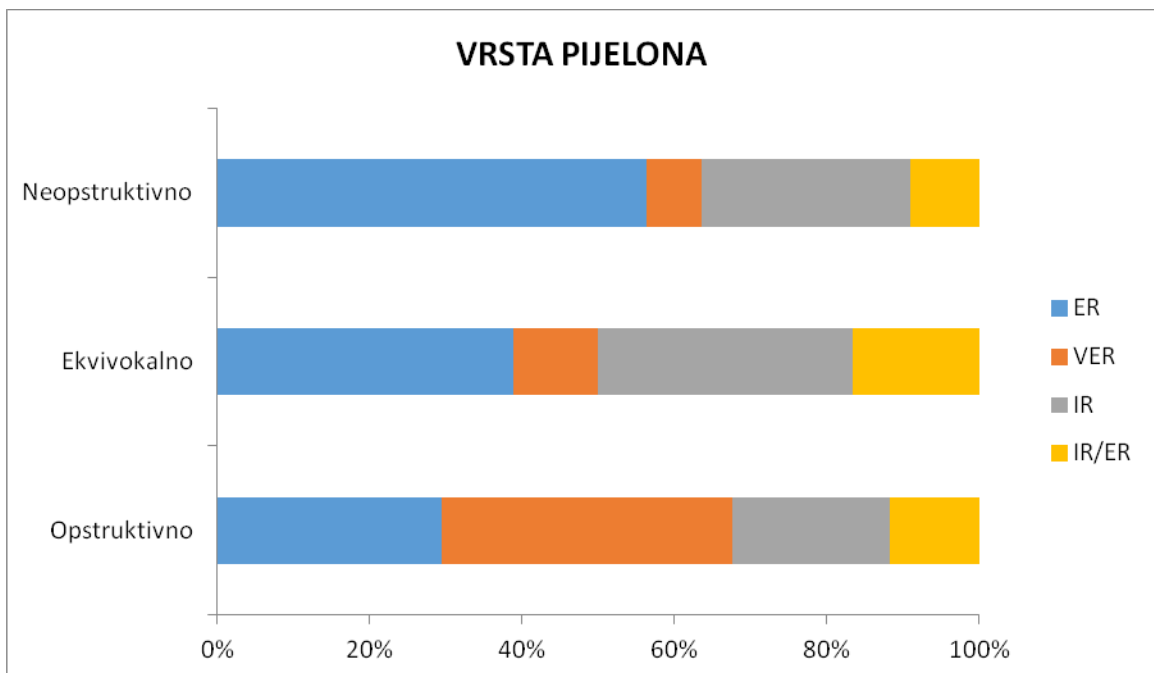
Tabela 6.- Distribucija ispitanika prema vrsti pijelona

VRSTA PIJELONA	Neopstruktivno		Ekvivokalno		Opstruktivno		Ukupno	
	n	%	n	%	n	%	n	%
ER	31	56,4	7	38,9	10	29,4	48	44,9
VER	4	7,3	2	11,1	13	38,2	19	17,8
IR	15	27,3	6	33,3	7	20,6	28	26,2
IR/ER	5	9,1	3	16,7	4	11,8	12	11,2
Ukupno	55	100,0	18	100,0	34	100,0	107	100,0

Kod ispitanika sa neopstruktivnim i ekvivokalnim rTT najčešće je bio zastupljen ER tip pijelona (56,4% prema 38,9% respektivno), dok je kod opstruktivnog rTT najčešće bio zastupljen VER tip pijelona (38,2%).

Zbog malih učestalosti pojedinih kategorija nije bilo moguće uraditi Hi-kvadrat test.

Grafikon 6. - Distribucija ispitanika prema vrsti pijelona



KORTEKS T2W

Od ukupnog broja ispitanika prema kvalitetu korteksa u T2W sekvenci hipo je imalo 15 (13,8%), normalan 75 (68,8%) i hiper 19 (17,4%).

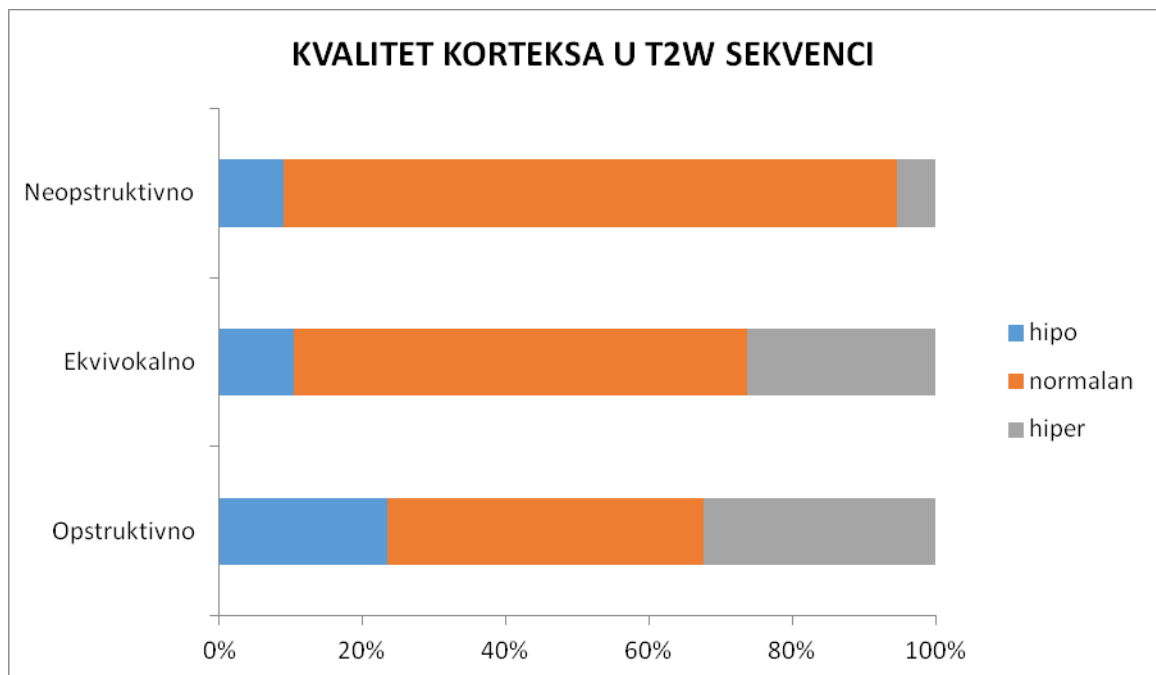
Tabela 7. - Distribucija ispitanika prema kvalitetu korteksa u T2W sekvenci

KORTEKS T2W	Neopstruktivno		Ekvivokalno		Opstruktivno		Ukupno	
	n	%	n	%	n	%	n	%
hipo	5	8,9	2	10,5	8	23,5	15	13,8
normalan	48	85,7	12	63,2	15	44,1	75	68,8
hiper	3	5,4	5	26,3	11	32,4	19	17,4
Ukupno	56	100,0	19	100,0	34	100,0	109	100,0

Kod svih ispitivanih grupa sa neopstruktivnim, ekvivokalnim ili opstruktivnim rTT najčešće je bio zastupljen normalan kvalitet korteksa u T2W sekvenci (85,7% prema 63,2% prema 44,1% respektivno).

Ne postoji statistički značajna razlika u nivou kvaliteta korteksa u T2W sekvenci između ispitivanih grupa (hi-kvadrat=2,285; DF=2; p=0,319).

Grafikon 7. - Distribucija ispitanika prema kvalitetu korteksa u T2W sekvenci



PARENHIM T1W

Od ukupnog broja ispitanika prema kvalitetu parenhima u T1W sekvenci homogen je imalo 61 (56,0%), nehomogen 19 (17,4%) a denzan i odložen 29 (26,6%).

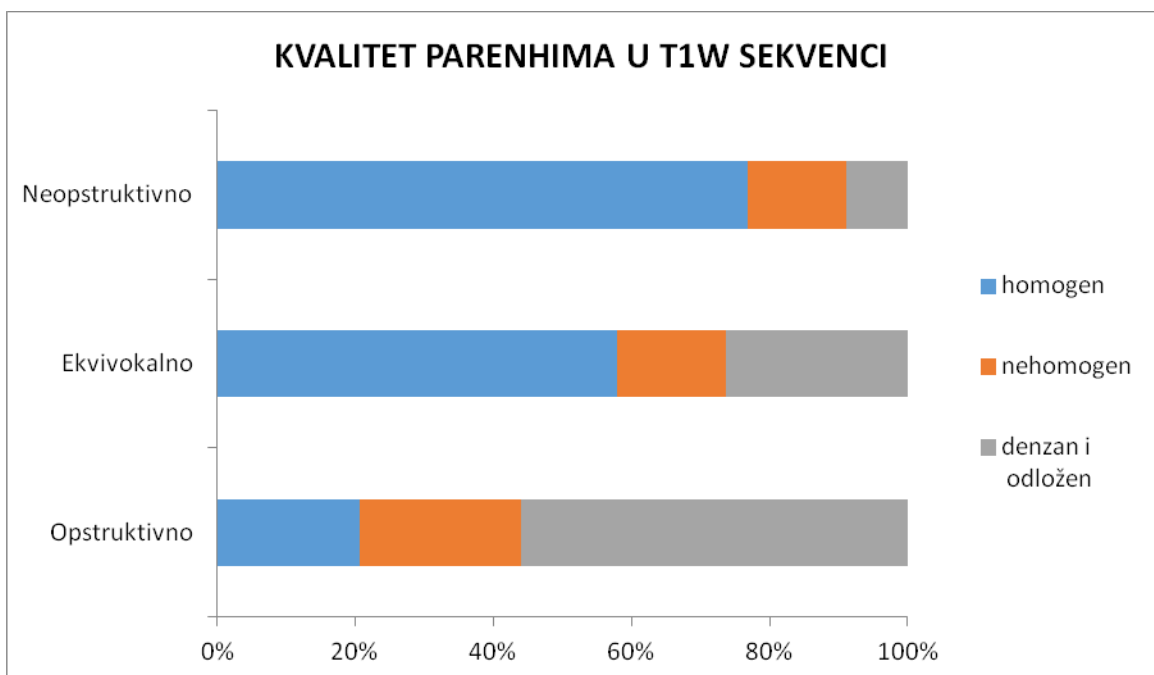
Tabela 8. - Distribucija ispitanika prema kvalitetu parenhima u T1W sekvenci

PARENHIM T1W	Neopstruktivno		Ekvivokalno		Opstruktivno		Ukupno	
	n	%	n	%	n	%	n	%
homogen	43	76,8	11	57,9	7	20,6	61	56,0
nehomogen	8	14,3	3	15,8	8	23,5	19	17,4
denzan i odložen	5	8,9	5	26,3	19	55,9	29	26,6
Ukupno	56	100,0	19	100,0	34	100,0	109	100,0

Kod ispitanika sa neopstruktivnim i ekvivokalnim rTT najčešće je bio zastupljen homogen kvalitet parenhima u T1W sekvenci (76,8% prema 57,9% respektivno), dok je kod ispitanika sa opstruktivnim rTT najčešće bio zastupljen denezen i odložen kvalitet parenhima u T1W sekvenci.

Postoji statistički značajna razlika u učestalosti kvaliteta parenhima u T1W sekvenci između ispitivanih grupa (hi-kvadrat=30,558; $p < 0,001$).

Grafikon 8. - Distribucija ispitanika prema kvalitetu parenhima u T1W sekvenci



URETER BOLESNOG BUBREGA

Od ukupnog broja ispitanika 100 (91,7%) je imalo vidljiv ureter bolesnog bubrega a 9 (8,3%) nije.

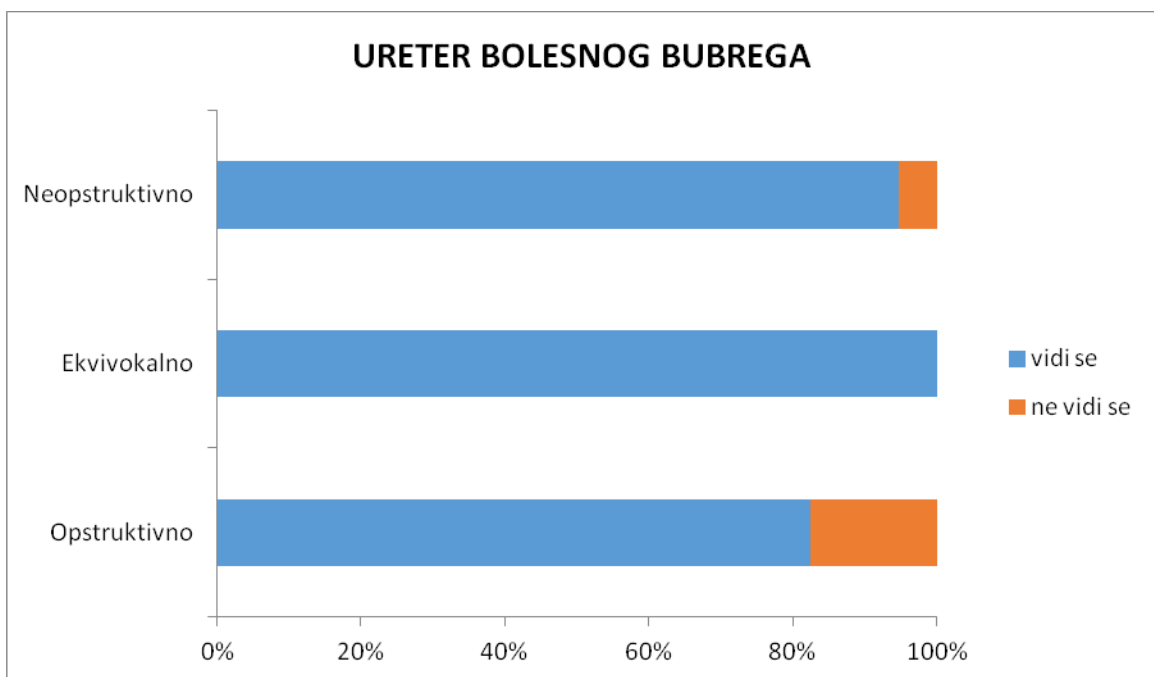
Tabela 9.- Distribucija ispitanika prema ureteru bolesnog bubrega

URETER BOLESNOG BUBREGA	Neopstruktivno		Ekvivokalno		Opstruktivno		Ukupno	
	n	%	n	%	n	%	n	%
vidi se	53	94,6	19	100,0	28	82,4	100	91,7
ne vidi se	3	5,4	0	0,0	6	17,6	9	8,3
Ukupno	56	100,0	19	100,0	34	100,0	109	100,0

Kod svih ispitivanih grupa sa neopstruktivnim, ekvivokalnim ili opstruktivnim rTT najčešće je bio vidljiv ureter bolesnog bubrega (94,6% prema 100,0% prema 82,4% respektivno).

Zbog malih učestalosti pojedinih kategorija nije bilo moguće uraditi Hi-kvadrat test.

Grafikon 9.- Distribucija ispitanika prema ureteru bolesnog bubrega



UZROK OPSTRUKCIJE

Od ukupnog broja ispitanika 44 (55,0%) je imalo vidljiv uzrok opstrukcije a 36 (45,0%) nije.

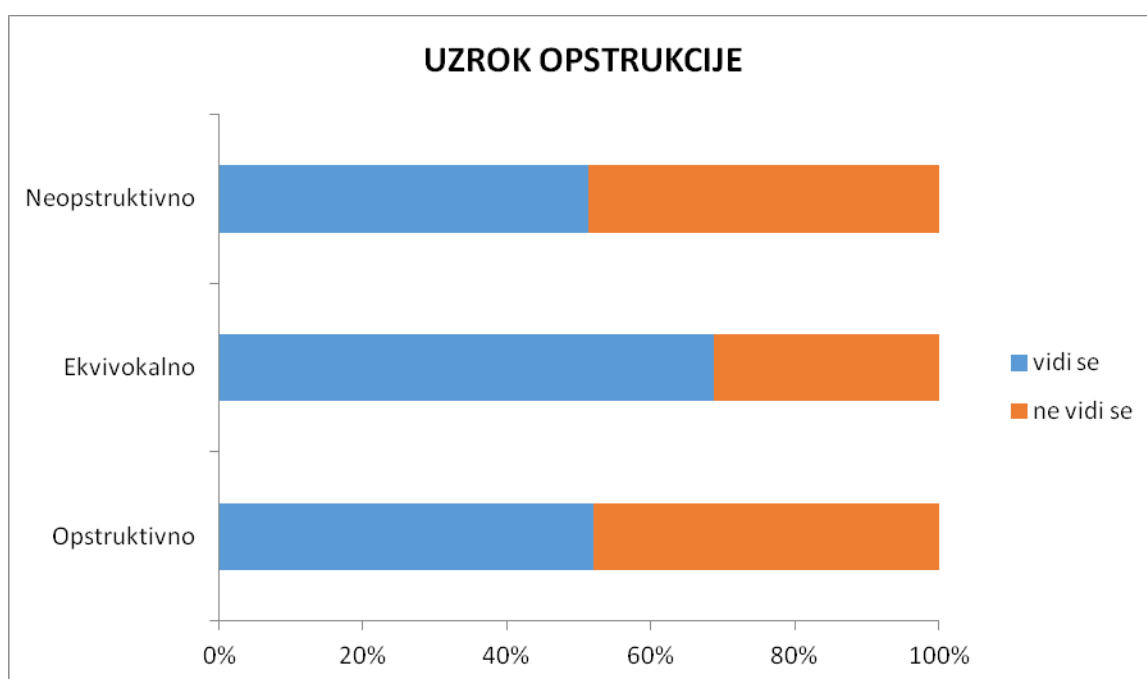
Tabela 10. - Distribucija ispitanika prema vidljivosti uzroka opstrukcije

UZROK OPSTRUKCIJE	Neopstruktivno		Ekvivokalno		Opstruktivno		Ukupno	
	n	%	n	%	n	%	n	%
vidi se	20	51,3	11	68,8	13	52,0	44	55,0
ne vidi se	19	48,7	5	31,3	12	48,0	36	45,0
Ukupno	39	100,0	16	100,0	25	100,0	80	100,0

Kod svih ispitivanih grupa sa neopstruktivnim, ekvivokalnim ili opstruktivnim rTT najčešće je bio vidljiv uzrok opstrukcije (51,3% prema 68,8% prema 52,0% respektivno).

Ne postoji statistički značajna razlika u vidljivosti uzroka opstrukcije između ispitivanih grupa (hi-kvadrat=1,531; p=0,465).

Grafikon 10. - Distribucija ispitanika prema vidljivosti uzroka opstrukcije



UZROCI OPSTRUKCIJE

Od ukupnog broja ispitanika prema uzrocima opstrukcije kinking je imalo 10 (22,7%), krvni sud 18 (40,9%), priraslice 8 (18,2%), fetal folds 5 (11,4%) i angulaciju 3 (6,8%).

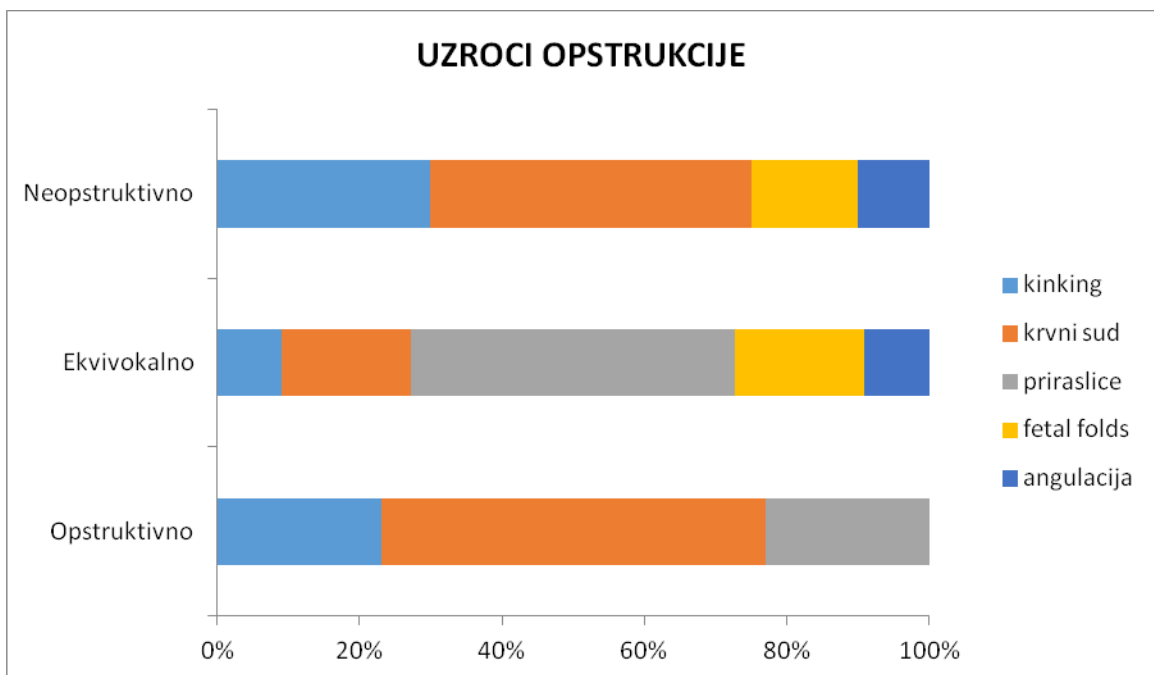
Tabela 11. - Distribucija ispitanika prema uzrocima opstrukcije

UZROCI OPSTRUKCIJE	Neopstruktivno		Ekvivokalno		Opstruktivno		Ukupno	
	n	%	n	%	n	%	n	%
kinking	6	30,0	1	9,1	3	23,1	10	22,7
krvni sud	9	45,0	2	18,2	7	53,8	18	40,9
priraslice	0	0,0	5	45,5	3	23,1	8	18,2
fetal folds	3	15,0	2	18,2	0	0,0	5	11,4
angulacija	2	10,0	1	9,1	0	0,0	3	6,8
Ukupno	20	100,0	11	100,0	13	100,0	44	100,0

U odnosu na uzrok opstrukcije kod ispitanika sa neopstruktivnim i opstruktivnim rTT najčešće je bio zastupljen krvni sud (9 prema 7 ispitanika, respektivno), dok su kod ekvivokalnog rTT najčešće bile zastupljene priraslice (kod 5 ispitanika).

Zbog malih učestalosti pojedinih kategorija nije bilo moguće uraditi Hi-kvadrat test.

Grafikon 11. - Distribucija ispitanika prema uzrocima opstrukcije



TRANZICIJA / STENOZA

Od ukupnog broja ispitanika 81 (79,4%) je imalo tranziciju/stenozu a 21 (20,6%) nije.

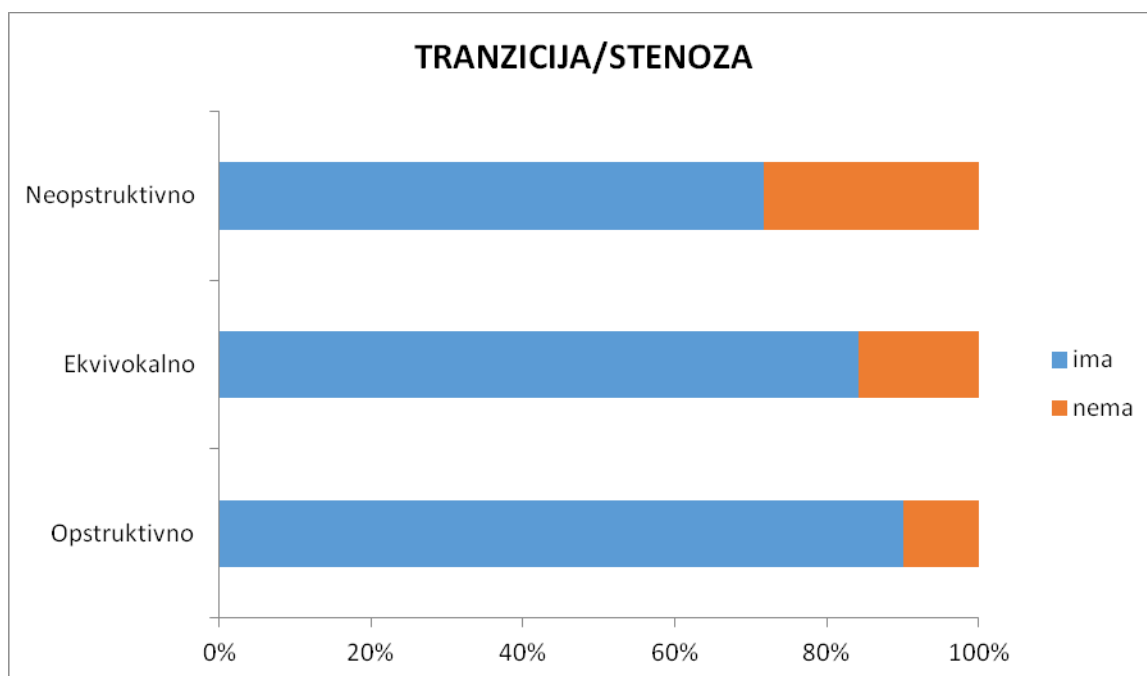
Tabela 12. - Distribucija ispitanika prema postojanju tranzicije / stenoze

TRANZICIJA/STENOZA	Neopstruktivno		Ekvivokalno		Opstruktivno		Ukupno	
	n	%	n	%	n	%	n	%
ima	38	71,7	16	84,2	27	90,0	81	79,4
nema	15	28,3	3	15,8	3	10,0	21	20,6
Ukupno	53	100,0	19	100,0	30	100,0	102	100,0

Sve ispitivane grupe sa neopstruktivnim, ekvivokalnim ili opstruktivnim rTT češće su imale tranziciju/stenozu (71,7% prema 84,2% prema 90,0% respektivno).

Ne postoji statistički značajna razlika u postojanju tranzicije/stenoze između ispitivanih grupa (hi-kvadrat=4,254; p=0,119).

Grafikon 12. - Distribucija ispitanika prema postojanju tranzicije/stenoze



DUŽINA STENOZE

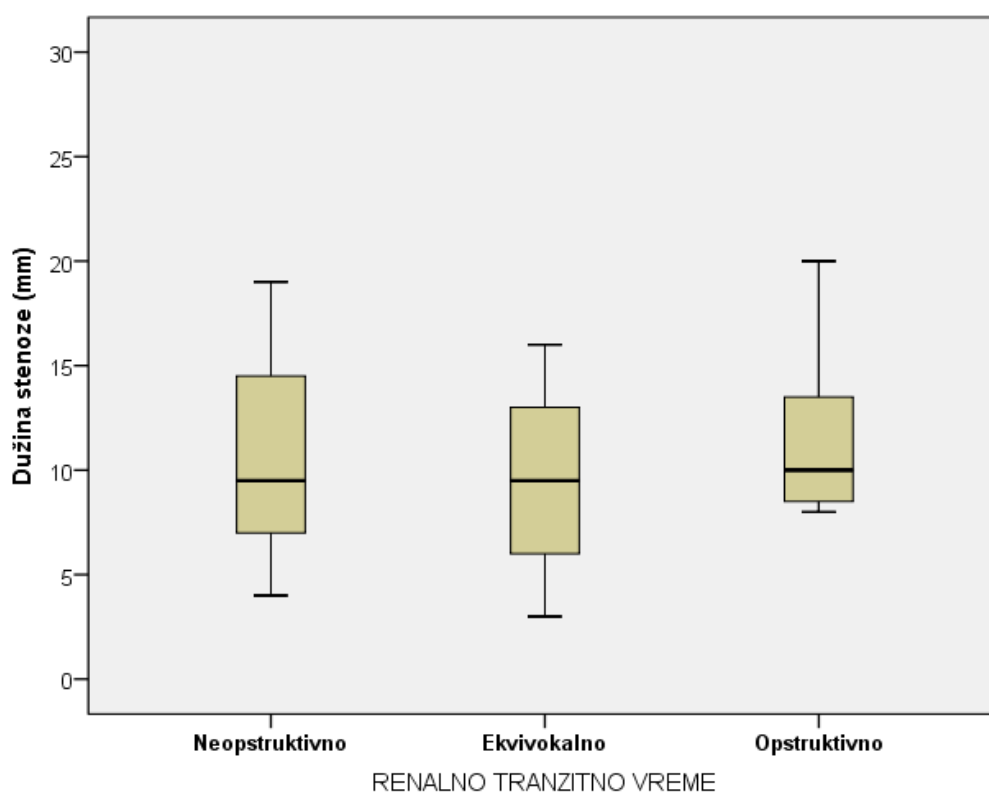
Prosečna vrednost dužine stenoze svih ispitanika u istraživanju iznosi $11,2 \pm 5,7$ mm. Najniža vrednost iznosi 3,0 mm a najviša 30,0 mm.

Tabela 13. – Dužina stenoze ispitanika u istraživanju

Dužina stenoze (mm)	n	\bar{x}	sd	med	min	max
Neopstruktivno	16	11,5	6,7	9,5	4,0	30,0
Ekvivokalno	6	9,5	4,9	9,5	3,0	16,0
Opstruktivno	11	11,7	4,8	10,0	8,0	20,0
Ukupno	33	11,2	5,7	10,0	3,0	30,0

Prosečna dužina stenoze ispitanika sa neopstruktivnim rTT iznosi $11,5 \pm 6,7$ mm, ekvivokalnim rTT $9,5 \pm 4,9$ mm, dok je prosečna dužina stenoze ispitanika sa opstruktivnim rTT $11,7 \pm 4,8$ mm. Ne postoji statistički značajna razlika u prosečnoj dužini stenoze između ispitivanih grupa ($F=0,321$; $DF=2, 30$; $p=0,728$).

Grafikon 13. – Dužina stenoze ispitanika u istraživanju



LUMEN STENOZE

Prosečna vrednost lumena stenozе svih ispitanika u istraživanju iznosi $1,9 \pm 0,7$ mm. Najniža vrednost iznosi 0,8 mm a najviša 4,0 mm.

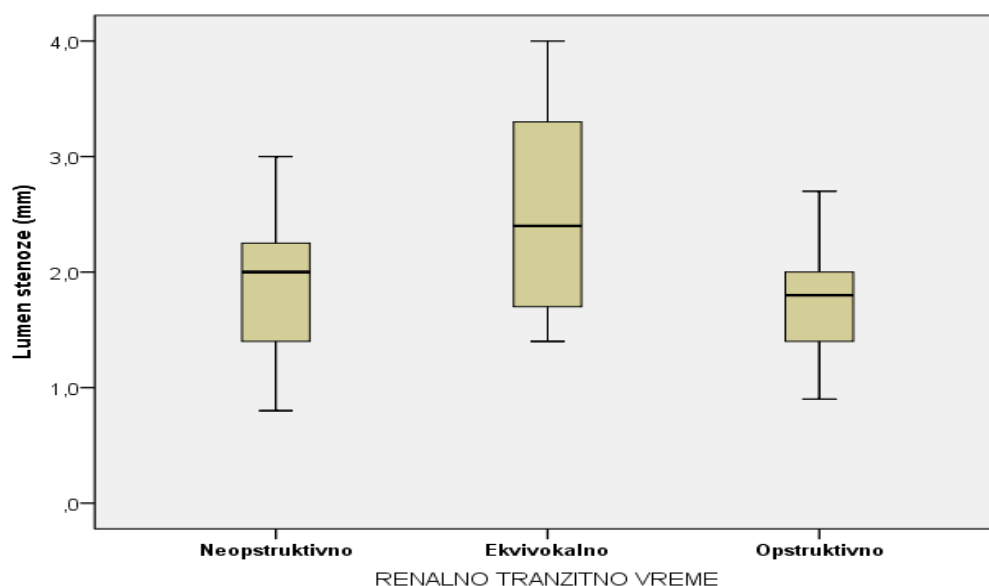
Tabela 14. – Lumen stenozе ispitanika u istraživanju

Lumen stenozе (mm)	n	\bar{x}	sd	med	min	max
Neopstruktivno	20	1,9	0,6	2,0	0,8	3,0
Ekvivokalno	8	2,5	1,0	2,4	1,4	4,0
Opstruktivno	14	1,7	0,5	1,8	0,9	2,7
Ukupno	42	1,9	0,7	2,0	0,8	4,0

Prosečan lumen stenozе ispitanika sa neopstruktivnim rTT iznosi $1,9 \pm 0,6$ mm, ekvivokalnim rTT $2,5 \pm 1,0$ mm, dok je prosečan lumen stenozе ispitanika sa opstruktivnim rTT $1,7 \pm 0,5$ mm.

Postoji statistički značajna razlika u prosečnom lumenu stenozе između ispitivanih grupa ($F=4,095$; $DF=2, 39$; $p=0,024$). Značajna razlika u lumenu stenozе postoji između ispitanika sa ekvivokalnim rTT u odnosu na neopstruktivno rTT ($p=0,05$) i opstruktivno rTT ($p=0,024$), dok između ispitanika sa neopstruktivnim i opstruktivnim rTT ne postoji značajna razlika u lumenu stenozе ($p=0,830$).

Grafikon 14. – Lumen stenozе ispitanika u istraživanju



ODNOS STENOTIČNOG I DISTALNOG SEGMENTA

Prosečna vrednost odnosa stenotičnog i distalnog segmenta svih ispitanika u istraživanju iznosi $0,40 \pm 0,16$. Najniža vrednost iznosi 0,20 a najviša 0,90.

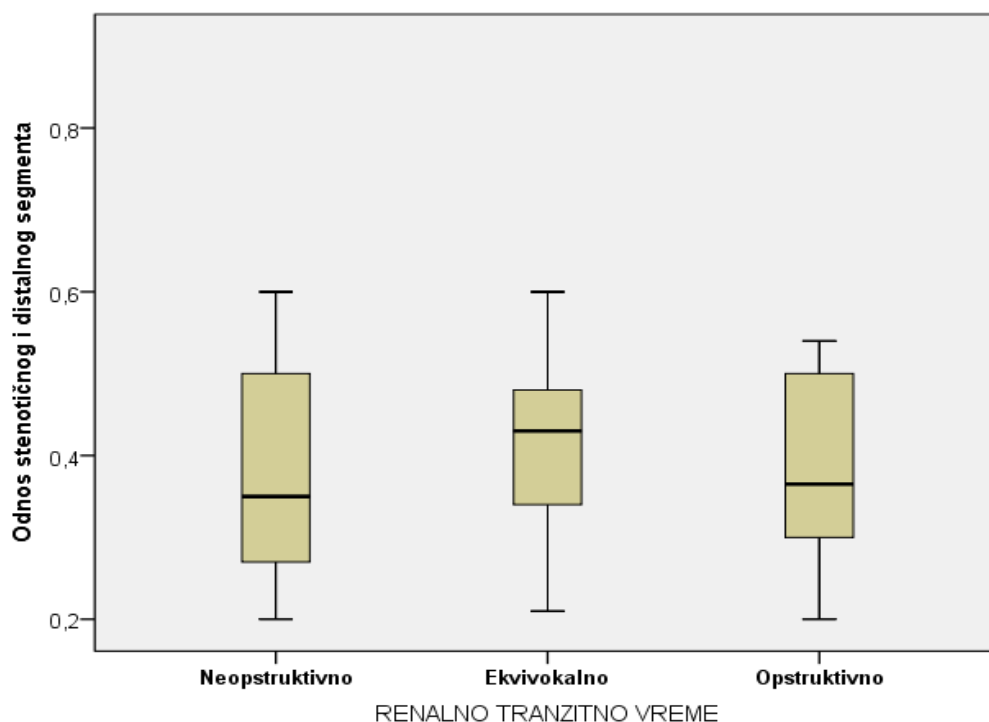
Tabela 15. – Lumen stenozе ispitanika u istraživanju

Odnos stenotičnog i distalnog segmenta	n	\bar{x}	sd	med	min	max
Neopstruktivno	19	0,39	0,17	0,35	0,20	0,90
Ekvivokalno	8	0,41	0,12	0,43	0,21	0,60
Opstruktivno	14	0,41	0,18	0,37	0,20	0,90
Ukupno	41	0,40	0,16	0,38	0,20	0,90

Prosečan odnos stenotičnog i distalnog segmenta ispitanika sa neopstruktivnim rTT iznosi $0,39 \pm 0,17$, ekvivokalnim rTT $0,41 \pm 0,12$ dok je prosečan odnos stenotičnog i distalnog segmenta ispitanika sa opstruktivnim rTT $0,41 \pm 0,18$ mm.

Ne postoji statistički značajna razlika u prosečnom lumenu stenozе između ispitivanih grupa ($F=0,071$; $DF=2, 38$; $p=0,931$).

Grafikon 15. – Lumen stenozе ispitanika u istraživanju



KALIKSNO TRANZITNO VREME

Od ukupnog broja ispitanika prema kaliksnom tranzitornom vremenu simetrično je imalo 50 (45,9%), odloženo 36 (33,0%) i rapidno 23 (21,1%).

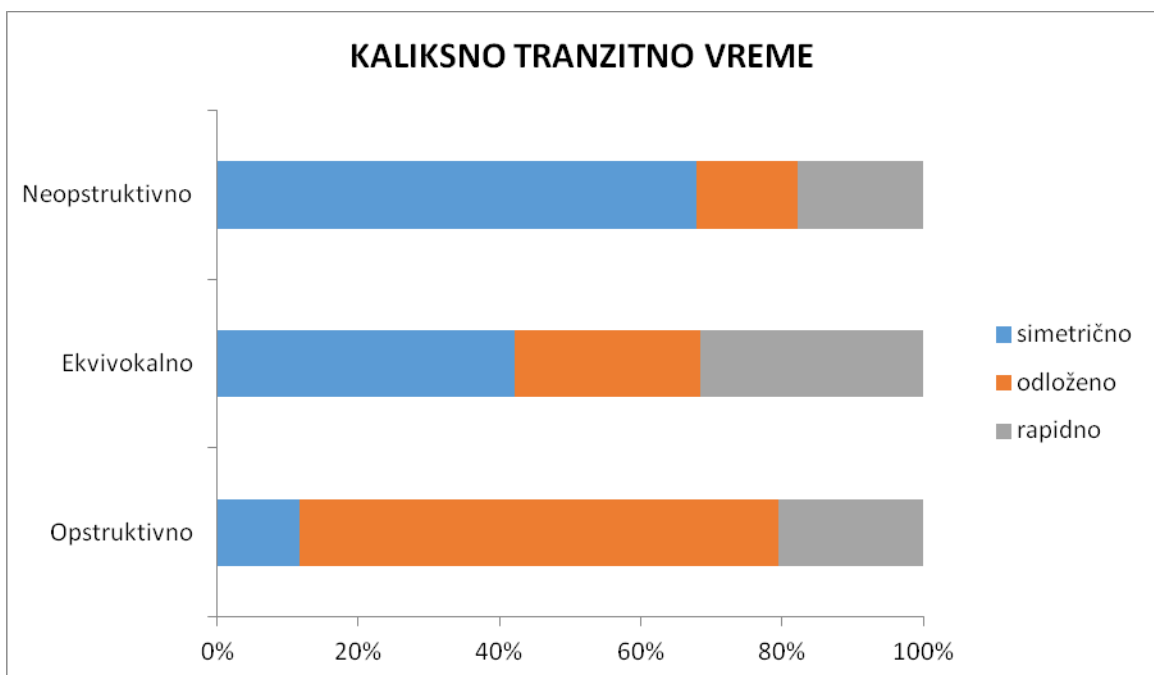
Tabela 16. - Distribucija ispitanika prema kaliksnom tranzitornom vremenu

KALIKSNO TRANZITNO VREME	Neopstruktivno		Ekvivokalno		Opstruktivno		Ukupno	
	n	%	n	%	n	%	n	%
simetrično	38	67,9	8	42,1	4	11,8	50	45,9
odloženo	8	14,3	5	26,3	23	67,6	36	33,0
rapidno	10	17,9	6	31,6	7	20,6	23	21,1
Ukupno	56	100,0	19	100,0	34	100,0	109	100,0

Kod ispitanika sa neopstruktivnim i ekvivokalnim rTT najčešće je bio zastupljeno simetrično cTT (67,9% prema 42,1% respektivno), dok je kod ispitanika sa opstruktivnim rTT najčešće bilo zastupljeno odloženo cTT (67,6%).

Postoji statistički značajna razlika u učestalosti vrste cTT između ispitivanih grupa (hi-kvadrat=34,407; $p < 0,001$).

Grafikon 16. - Distribucija ispitanika prema kaliksnom tranzitornom vremenu



vDRF (bolesni bubreg)

Prosečna vrednost vDRF svih ispitanika u istraživanju iznosi $40,0 \pm 14,1\%$. Najniža vrednost iznosi 3,8% a najviša 72,4%.

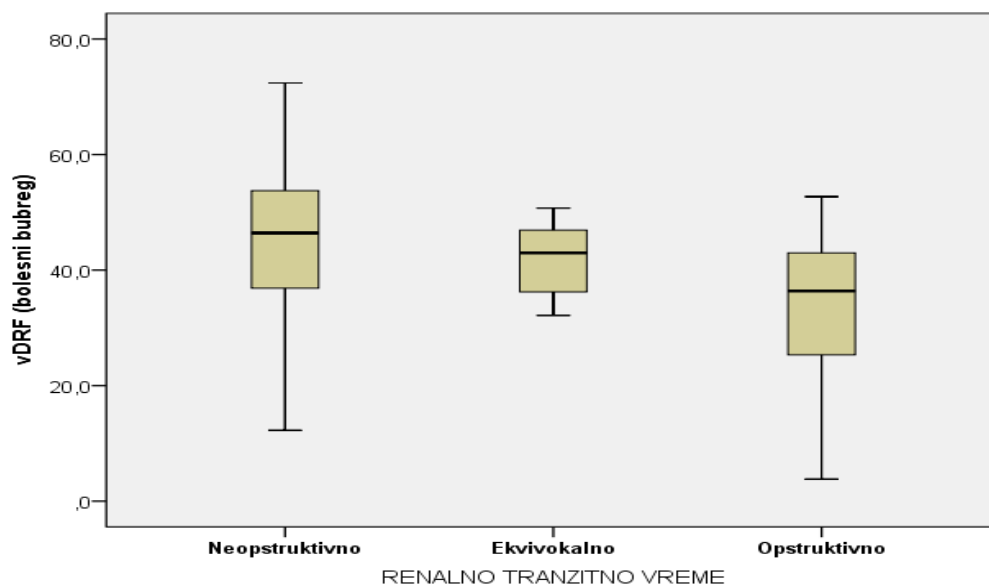
Tabela 17. – vDRF ispitanika u istraživanju

vDRF (bolesni bubreg)	n	\bar{x}	sd	med	min	max
Neopstruktivno	48	44,1	14,1	46,4	12,3	72,4
Ekvivokalno	19	40,3	9,7	43,0	16,2	50,7
Opstruktivno	29	32,8	13,9	36,4	3,8	52,7
Ukupno	96	40,0	14,1	43,5	3,8	72,4

Prosečna vrednost vDRF kod ispitanika sa neopstruktivnim rTT iznosi $44,1 \pm 14,1\%$, ekvivokalnim rTT $40,3 \pm 9,7\%$, dok je vDRF ispitanika sa opstruktivnim rTT $32,8 \pm 13,9\%$.

Postoji statistički značajna razlika u vrednostima vDRF između ispitivanih grupa ($F=6,501$; $DF=2, 93$; $p=0,002$). Statistički značajna razlika u prosečnim vrednostima vDRF postoji između ispitanika sa neopstruktivnim i opstruktivnim rTT ($p=0,001$), dok ne postoji značajna razlika između isitanika sa ekvivokalnim rTT u odnosu na neopstruktivno rTT ($p=0,552$) i opstruktivno rTT ($p=0,141$).

Grafikon 17. – vDRF ispitanika u istraživanju



vDRF $\leq 40\%$

Od ukupnog broja ispitanika 39 (40,6%) je imalo vDRF $\leq 40\%$ a 57 (59,4%) je imalo $>40\%$.

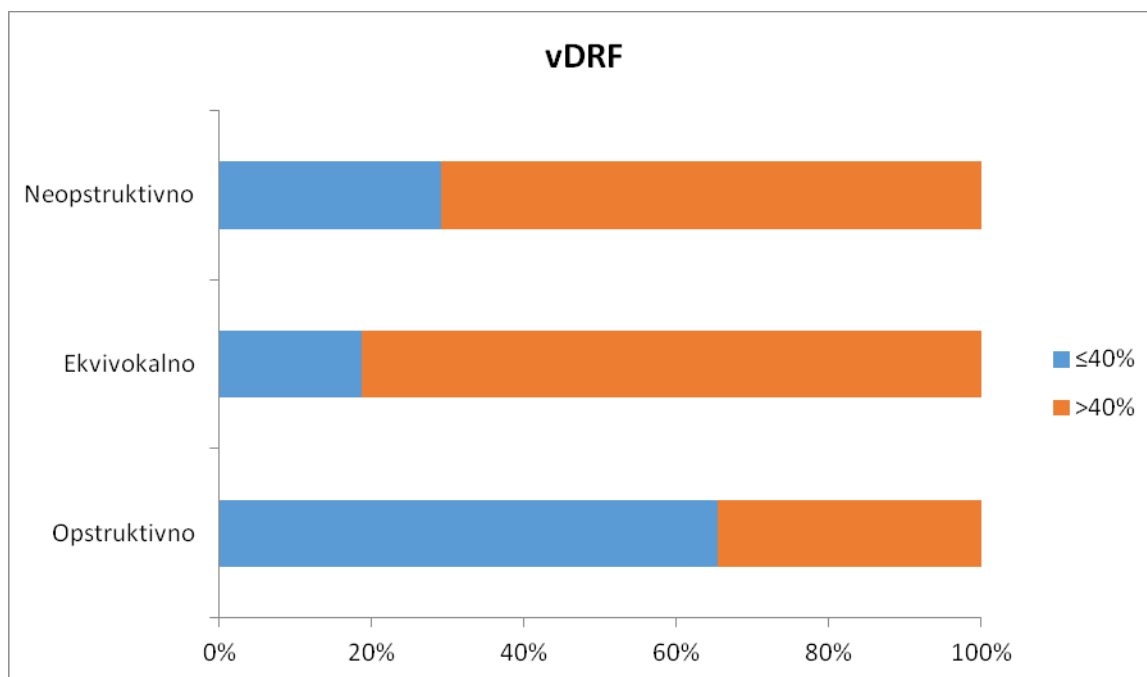
Tabela 18. - Distribucija ispitanika prema vDRF

vDRF	Neopstruktivno		Ekvivokalno		Opstruktivno		Ukupno	
	n	%	n	%	n	%	n	%
$\leq 40\%$	14	29,2	6	31,6	19	65,5	39	40,6
$>40\%$	34	70,8	13	68,4	10	34,5	57	59,4
Ukupno	48	100,0	19	100,0	29	100,0	96	100,0

vDRF $\leq 40\%$ imalo je 29,2% ispitanika sa neopstruktivnim rTT; 31,6% ispitanika sa ekvivokalnim rTT i 65,5% ispitanika sa opstruktivnim rTT.

Postoji statistički značajna razlika u učestalosti vDRF $\leq 40\%$ između ispitivanih grupa (hi-kvadrat=10,707; p=0,005).

Grafikon 18. - Distribucija ispitanika prema vDRF



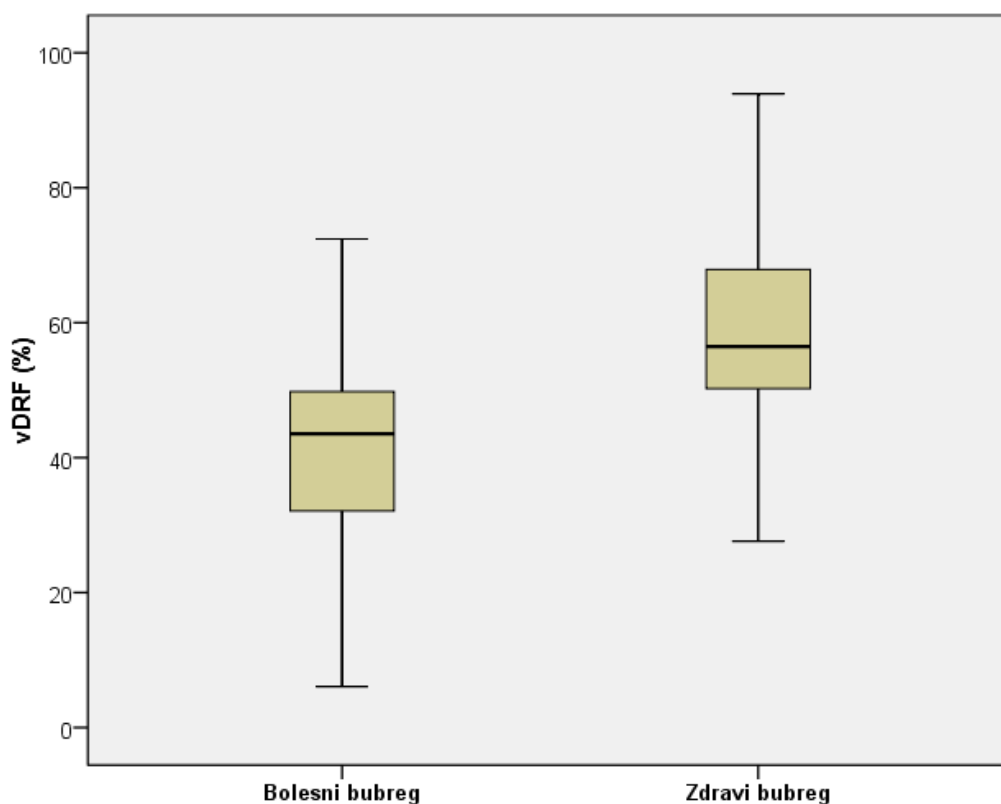
vDRF

Tabela 19. – vDRF ispitanika u istraživanju

vDRF	\bar{x}	sd	med	min	max
bolesni bubreg	40,0	14,1	43,5	3,8	72,4
zdravi bubreg	60,0	14,1	56,5	27,6	96,2

Prosečna vrednost vDRF bolesnog bubrega iznosi $40,0 \pm 14,1\%$, dok kod zdravog bubrega iznosi $60,0 \pm 14,1\%$. Postoji statistički značajna razlika u vrednostima vDRF između bolesnog i zdravog bubrega ($t=-6,993$; $p<0,001$). Bolesni bubreg ima značajno niže vrednosti vDRF.

Grafikon 19. – vDRF ispitanika u istraživanju



OPERACIJA

Od ukupnog broja ispitanika 30 (27,5%) je operisano a 79 (72,5%) nije.

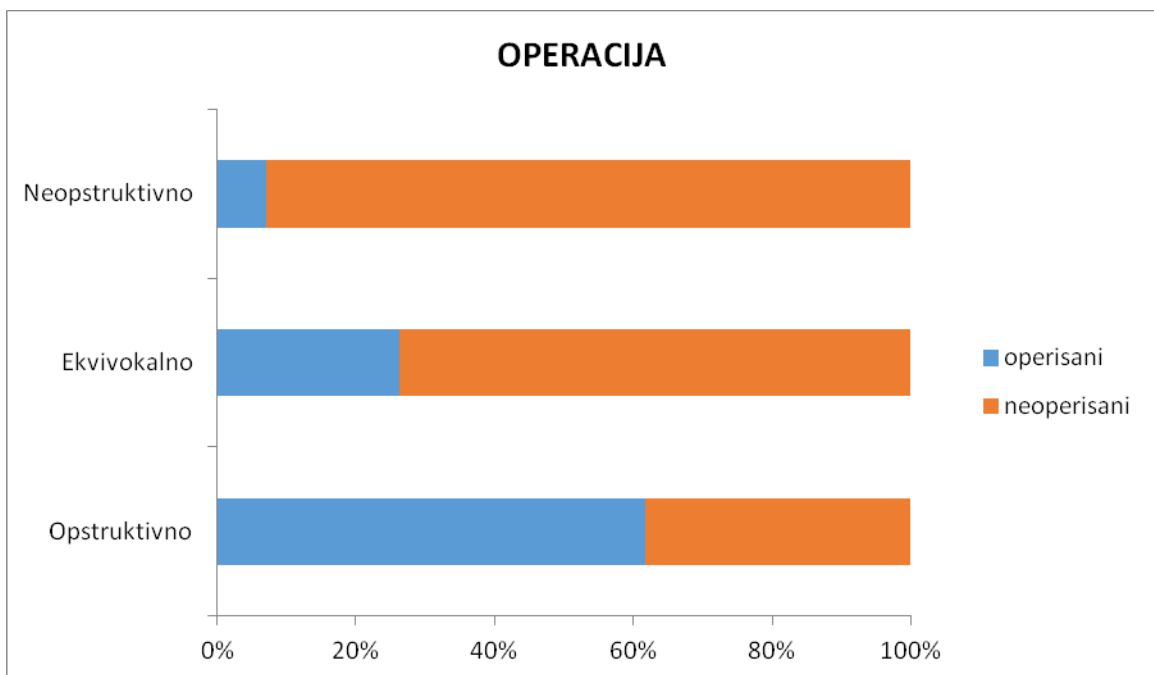
Tabela 20. - Distribucija ispitanika prema operaciji

OPERACIJA	Neopstruktivno		Ekvivokalno		Opstruktivno		Ukupno	
	n	%	n	%	n	%	n	%
operisani	4	7,1	5	26,3	21	61,8	30	27,5
neoperisani	52	92,9	14	73,7	13	38,2	79	72,5
Ukupno	56	100,0	19	100,0	34	100,0	109	100,0

Operisano je 7,1% ispitanika sa neopstruktivnim rTT; 26,3% ispitanika sa ekvivokalnim rTT i 61,8% ispitanika sa opstruktivnim rTT.

Postoji statistički značajna razlika u učestalosti operacija između ispitivanih grupa (hi-kvadrat=31,659; $p < 0,005$).

Grafikon 20. - Distribucija ispitanika prema operaciji



7. DISKUSIJA

MR urografija je dijagnostička procedura koja ima visoku prostornu, kontrastnu i vremensku rezoluciju. U našoj studiji primenom ove metode evaluirali smo morfološke i funkcionalne parametre kod dece sa jednostranom opstrukcijom UPSa, sa ciljem da kvantifikujemo opstrukciju i da rasvetlimo koji pacijenti imaju indikaciju za hirurško lečenje (tabela 21 i 22 prikazuju sve morfološke i funkcionalne parametre).

Morfološki i funkcionalni parametri ispitivani u ovoj studiji primenom MR urografije omogućavaju sagledavanje ne samo anatomije već i patofiziologiju ove anomalije. Iako je definicija opstrukcije dobro poznata, i predstavlja opstrukciju protoka urina od bubrega ka mokraćnoj bešici, i kao krajnji ishod ima deterioraciju bubrežne funkcije [135], klinička definicija opstrukcije ostaje nejasna i nepotpuna. U današnje vreme, ne postoji zlatni dijagnostički standard koji bi mogao da nam da odgovor na pitanje da li postoji funkcionalna opstrukcija hidronefrotičnog bubrega, koji je stepen te opstrukcije i u kom momentu će početi opadanje bubrežne funkcije i na kraju ključno pitanje, da li je, i ako jeste kada je neophodna hirurška korekcija ove anomalije? Na žalost još uvek ne postoji konsenzus - kada operisati. Naime, u kliničkom smislu postoje dve grupe dece sa ovom anomalijom. Prva grupa pacijenata je mlađeg uzrasta, asimptomatska, obično sa prenatalno postavljenom dijagnozom hidronefroze, dok drugoj grupi pripadaju deca starijeg uzrasta, često simptomatska, sa dijagnozom hidronefroze koja se obično postavlja akcidentalno. Tradicionalno, indikacija za pijeloplastiku je porast hidronefroze na ultrazvuku, kombinovan sa statičkom ili dinamskom scintigrafijom, uz pad separatne bubrežne funkcije (više od 10%) [69,136]. Sa druge strane, postoji i grupa dečijih urologa koji imaju tendenciju da ranije operišu mlađu decu, da bi po njihovom mišljenju, sprečili dalje oštećenje bubrežne funkcije u kasnijem životnom dobu [137,138,139,140]. Podaci iz literature ukazuju da svega 25% prenatalno dijagnostikovane dece sa hidronefrozom biva operisano zbog opstrukcije UPSa[23]. Napred iznete činjenice navode da moramo razviti uniformne dijagnostičke kriterijume koji će nam pružiti pouzdanije smernice - koju decu operisati a koju ne.

Renalno tranzitno vreme je prvi funkcionalni parametar, primenjen MR urografijom u evaluaciji dece sa hidronefrozom kao posledicom opstruktivnih uropatija

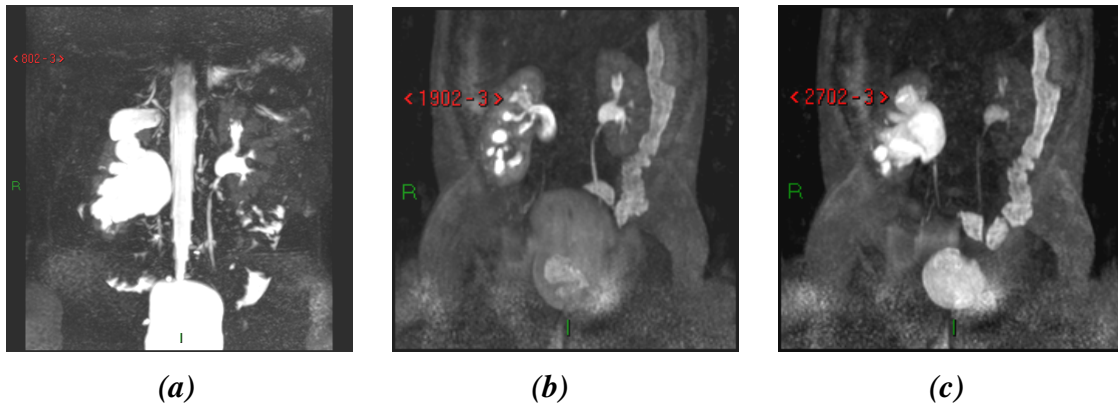
[116,130]. Definiše se kao vreme potrebno kontrastnom sredstvu da pređe iz renalnog korteksa u ureter distalno do donjeg pola bubrega [130]. Ukoliko je tranzitno vreme manje od 245s, sistem se smatra neopstruktivnim. Ukoliko je duže od 490s, onda je sistem verovatno opstruktivan. RTT između ovih vrednosti 245s-490s se smatra ekvivokalnim i u većini slučajeva deca sa ovakvim nalazom se u kliničkoj praksi prate konzervativno, sa proverom bubrežne funkcije u određenim vremenskim intervalima. Kalkulacija RTT je veoma jednostavna, uslovljena je činjenicom da je svaka akvizicija vremenski tačno određena; vizuelnom inspekcijom se određuje vreme kada je kontrast prvi put prikazan u korteksu i u distalnom delu uretera. RTT predstavlja razliku vremena između ove dve tačke. Mnogi autori koji su familijarni sa ovom metodom su zaključili da opstruktivno, prolongirano RTT predstavlja samo indikator staze u sabirnom sistemu bubrega i da direktno zavisi od drugih faktora (stepena hidronefroze, anatomije UPSa i separate funkcije bolesnog bubrega) [141]. Prve studije iz ove oblasti pokazale su dobru korelaciju sa scintigrafijom, ali vremenom je shvaćeno da opstruktivno RTT zavisi i od stepena hidronefroze, morfologije pelvisa i funkcije HN bubrega. Dodajući našoj studiji druge morfološke ali i funkcionalne parametre, pokušali smo da kategorizujemo preciznije opstrukciju i da rasvetlimo suptilne promene koje postoje u bubregu sa opstrukcijom.

U našoj studiji od ukupno 109 ispitivane dece sa jednostranom opstrukcijom UPSa, najveći broj je bio u grupi sa neopstruktivnim RTT-51,4%, nešto manje u grupi opstruktivnih 31,2%, dok je najmanji broj dece pokazao ekvivokalno RTT-17,4.%

Podaci iz literature navode da je ova anomalija češća u muške dece [136]. U našoj studiji od ukupno 109 ispitanika, bilo je nešto više dečaka (n=68, 62,4%) od devojčica (n=41,37,6%). Analizom ispitanika unutar grupa, kod muške dece prevladavaju hidronefrotični bubrezi sa neopstruktivnim renalnim vremenom (57,4%), dok kod ženske dece je podjednako bilo zastupljeno neopstruktivno i opstruktivno rTT sa po 41,5%. Iako postoji predominacija muške dece u našoj studiji, koja se slaže sa podacima iz literature, nije dokazana statistički značajna razlika između ispitivanih grupa u učestalosti pola, tj ne postoji povezanost pola sa RTT.

Prosečna uzrast u celoj grupi ispitanika iznosi 6.5 ± 5.7 godina. Najmlađi je imao 0.3 godine a najstariji 18 godina. Poredeći prosečnu vrednost uzrasta između grupa, nije dokazana statistički značajna razlika.

Mogućnost MR urografije je slična ehosonografiji u sposobnosti da kategorizuje stepen hidronefroze [125]. Visokorezolutivne T2W sekvence omogućavaju jasan prikaz bubrežnog parenhima, kortikomedularne diferencijacije, a samim tim i promene koje nastaju kod visokog stepena hidronefroze (SFU gr. IV i V), koji je praćen gubitkom ukupnog volumena parenhima.



Slika 7. 9-mesečno žensko odojče sa desnostranom hidronefrozom SFU gr IV, sa velikim ekstrarenalnim pijelonom, prologiranim CTT i opstruktivnim RTT, ali očuvane funkcije vDRF R:L=43%:57% (a) Maximum-intensity-projection (MIP) slika generisana iz 3D T2W prikazuje desno hidronefrozom sa opstrukcijom u visini UPS sa vizuelizacijom uretera u celini (b) MIP slika generisana iz dinamske postkontrastne T1W prikazuje prolongirano CTT i opstruktivno RTT (c) MIP slika dobijena dinamskim postkontrastnim T1W snimanjem, prikazuje prolongirano RTT ali dobro prikazuje opstrukciju na UPS prelazu i ureter u celini

Ove sekvence omogućavaju i jasnu diferencijaciju fokalnih ožiljnih promena od medularne atrofije. U našoj studiji smo utvrdili da su primarne morfološke promene kod opstrukcije UPSa visok stepen HN (SFU gr IV i V), atrofija renalnih piramida i medule. U skladu sa tim promenama i izmerenim AP dijametrom PKS, načinjena je podela na V gradusa u skladu sa SFU skorom graduisanja hidronefroze [134].

Iako je poznata činjenica da ekstremna pelvična dilatacija ima kapacitativnu i protektivnu ulogu štiteći medulu bubrega od negativnog efekta porasta pritiska, rezultati u ovoj studiji ne podržavaju ovakvu teoriju. U našem ispitivanju dokazali smo da je porast stepena hidronefroze veoma usko povezan sa porastom vrednosti RTT-prolongiranim RTT. Najviši stepen HN se u našem ispitivanju najčešće javlja u grupi

dece sa opstruktivnim renalnim vremenom (opstruktivna grupa). Upravo i najveći broj dece iz ove grupe opstruktivnih HN bubrega su kasnijom analizom vDRF pokazala najveći stepen oštećenja bubrežne funkcije ($\leq 40\%$). Analizom podataka, dobili smo da medijana stepena hidronefroze ispitanika sa neopstruktivnim rTT iznosi 3,0 (opseg, 1,0-5,0), ekvivokalnim rTT 5,0 (opseg, 3,0-5,0), dok je medijana stepena hidronefroze ispitanika sa opstruktivnim rTT 5,0 (opseg, 3,0-5,0). Postoji statistički značajna razlika u medijanama stepena hidronefroze između ispitivanih grupa (hi-kvadrat=29,795; DF=2; $p < 0,001$). Statistički značajna razlika u medijanama stepena hidronefroze postoji između ispitanika sa neopstruktivnim RTT u odnosu na ekvivokalno RTT ($p = 0,001$) i opstruktivno RTT ($p < 0,001$), dok između ispitanika sa ekvivokalnim i opstruktivnim RTT ne postoji značajna razlika u medijanama stepene hidronefroze ($p = 0,305$).

Analizirajući morfologiju pelvisa u ispitivanim grupama, dobijeni rezultati distribucije su pokazali da je kod ispitanika sa neopstruktivnim i ekvivokalnim rTT najčešće bio zastupljen ER tip pijelona (56,4% prema 38,9% respektivno. Zbog malih učestalosti pojedinih kategorija nije bilo moguće uraditi Hi-kvadrat test.

Ipak, analizom tabele i grafikona jasno se vidi uska povezanost VER i opstrukcije. Od ukupno 19 VER, najveći broj ($n = 13$) je bilo u grupi opstruktivnih što ukazuje dominaciju VER (veliki ekstrarenalni pijelon) u grupi opstruktivnih hidronefrotičnih bubrega, te je morfologija pelvisa, ipak iako ne statistički značajno usko povezana sa stepenom odložene drenaže.

Tabela 21. Morfološki parametri klasifikovani prema RTT

Rezultati:	Opstruktivni (n=34)	Ekvivokalni (n=19)	Neopstruktivni (n=56)
SFU gradus	5	5	3
Tip Pelvisa			
Intrarenal	7	6	15
Ekstrarenalni	10	7	31
Veliki ekstrarenalni	13	2	4
IR/ER	4	3	5
Crossing vessel	7	2	9
Fetalni nabori	-	2	3
Kinking	3	1	6
Korteks IS u T2W			
Normalan	15	12	48
Hipointenzan	8	2	5
Hiperintenzan	11	5	3
T1W Nefrogram			
homogen	7	11	43
nehomogen	8	3	8
denzan i odložen	19	5	5

Tabela 22. Funkcionalni parametri klasifikovani prema RTT

<i>Rezultati</i>	<i>Opstruktivni (n=34)</i>	<i>Ekvivokalni (n=19)</i>	<i>Neopstruktivni (n=56)</i>
cTT			
simetrično	4	8	38
rapidno	7	6	10
odloženo	23	5	8
vDRF	32,8%	40,3%	44,1%

U najvaćem broju slučajeva, MR urografijom smo uspeli da prikažemo ureter u celini. Sveukupna vizuelizacija je postignuta čak u (n=100, 91,7%), a u manjem procentu (n=9,8.3%) preostalih ispitanika nije. Renalno tranzitno vreme kao odgovor bubrega na diuretsko opterećenja i eventualno postojanje opstrukcije sa jedne strane ili pak bubrega sa neometanom, očuvanom drenažom i neopstruktivnim RTT, ne utiče na vizuelizaciju uretera. Ovo se može objasniti primenom MR urografske tehnike koja nam prikaz uretera omogućava u obe faze pregleda. U statičkoj fazi pregleda primenom "heavily" 3D T2W sekvenci sa generisanim MIP rekonstrukcijama, u većini slučajeva se prikazuje ne samo ureter u celini, već i mesto tranzicije lumena ukoliko postoji, čak i kod afunkcionalnih ili bubrega sa sniženom funkcijom. U nastavku pregleda u dinamskoj postkontrastnoj, posebno u odloženoj fazi, vide se čak i oni ureteri kod kojih je izrazito prolongirano renalno tranzitno vreme. U našoj studiji nisu prikazani samo oni ureteri čiji su bubrezi imali izrazito odloženo vreme eliminacije, u nekim slučajevima čak i preko 30 minuta od početka davanja kontrasta, što i objašnjava nemogućnost vizuelizacije kod 9 dece, sa veoma tesnom stenozom UPSa. U odnosu na renalno tranzitno vreme, nije dokazana statistički značajna razlika među ispitivanim grupama, što i potvrđuje činjenica da brzina vremena eliminacije kontrasta (opstruktivno vs. neopstruktivno), ne utiče na vizuelizacionu mogućnost ove dijagnostičke procedure.

Od ukupnog broja ispitanika 44 (55,0%) je imalo vidljiv uzrok opstrukcije a 36 (45,0%) nije. Kod svih ispitivanih grupa sa neopstruktivnim, ekvivokalnim ili opstruktivnim RTT najčešće je bio vidljiv uzrok opstrukcije (51,3% prema 68,8% prema 52,0% respektivno). Ne postoji statistički značajna razlika u vidljivosti uzroka opstrukcije između ispitivanih grupa (hi-kvadrat=1,531; p=0,465). Drugim rečima, sam uzrok opstrukcije, ne utiče na potencijalno razvijanje opstrukcije u funkcionalnom smislu (krvni sud, priraslice ili adinamični segment).

Od ukupnog broja ispitanika prema uzrocima opstrukcije kinking je imalo 10 (22,7%), krvni sud 18 (40,9%), priraslice 8 (18,2%), fetalne nabore 5 (11,4%) i angulaciju 3 (6,8%). Analizom grupe ispitanika u odnosu na uzrok opstrukcije kod ispitanika sa neopstruktivnim i opstruktivnim RTT najčešće je bio zastupljen krvni sud (9 prema 7 ispitanika, respektivno), dok su kod ekvivokalnog RTT najčešću zastupljenost imale priraslice (kod 5 ispitanika). Zbog malih učestalosti pojedinih kategorija nije bilo moguće uraditi Hi-kvadrat test.

Dalji korak u istraživanju morfoloških parametara u našoj studiji je bio pokušaj da se pored uzroka opstrukcije, prikaže i postojanje tranzicije u lumenu uretera; ukoliko suženje postoji, da se odredi dužina kao i odnos između stenotičnog i distalnog segmenta ispod suženja (UPSa) lumena.

Od ukupnog broja ispitanika kod kojih je MR urografijom prikazan ureter, 81 (79,4%) je imalo tranziciju / stenozu a 21 (20,6%) nije. Svi ispitanici sa neopstruktivnim, ekvivokalnim ili opstruktivnim rTT češće su imali tranziciju / stenozu (71,7% prema 84,2% prema 90,0% respektivno). Ne postoji statistički značajna razlika u postojanju tranzicije / stenozе između ispitivanih grupa (hi-kvadrat=4,254; p=0,119). Kako nije dokazana statistički značajna razlika među ispitivanim grupama, daljom analizom grafikona se primećuje ipak laka predominaciju prisusutva tranzicije lumena (suženje) u grupi opstruktivnih HN sistema. U daljem pokušaju da kvalifikujemo samo ureteralno suženje, analizom dobijenih rezultata uočili smo da prosečna vrednost dužine stenozе svih prikazanih uretera sa tranzicijom lokalizovanom u projekciji UPSa, iznosi $11,2 \pm 5,7$ mm. Najniža vrednost iznosi 3,0 mm a najviša čak 30,0 mm. Prosečna dužina stenozе ispitanika sa neopstruktivnim rTT iznosi $11,5 \pm 6,7$ mm, ekvivokalnim rTT $9,5 \pm 4,9$ mm, dok je prosečna dužina stenozе ispitanika sa opstruktivnim rTT $11,7 \pm 4,8$ mm. Nije dokazana statistički značajna razlika u prosečnoj dužini stenozе između ispitivanih grupa (F=0,321; DF=2, 30; p=0,728). Kako su vrednosti dužine stenozе u grupama bile skoro iste, i nije dokazana statistički značajna rezlika, pokušali smo da utvrdimo da li možda postoji povezanost širine lumena stenotičnog segmenta, bez obzira na njegovu dužinu. Izračunato je da prosečna vrednost ureteralne stenozе svih ispitanika u istraživanju iznosi $1,9 \pm 0,7$ mm. Najniža vrednost iznosi 0,8 mm a najviša 4,0 mm. Prosečan lumen stenozе ispitanika sa neopstruktivnim RTT iznosi

1,9±0,6mm, ekvivokalnim RTT 2,5±1,0mm, dok je prosečan lumen stenozе ispitanika sa opstruktivnim RTT 1,7±0,5mm.

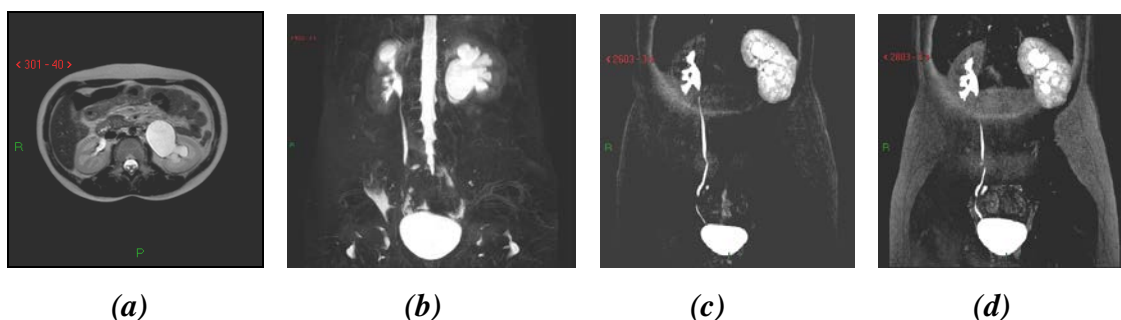
Postoji statistički značajna razlika u prosečnom lumenu stenozе između ispitivanih grupa (F=4,095; DF=2, 39; p=0,024). Značajna razlika u lumenu stenozе postoji između ispitanika sa ekvivokalnim RTT u odnosu na neopstruktivno RTT (p=0,05) i opstruktivno RTT (p=0,024), dok između ispitanika sa neopstruktivnim i opstruktivnim RTT ne postoji značajna razlika u lumenu stenozе (p=0,830). Iz priloženih rezultata se vidi da je u grupi opstruktivnih prosečno izmerena vrednost uretera na mestu postojanja tranzicije lumena 1,7mm, dok je ona najšira u grupi ekvivokalnih 2.5mm, a u grupi neopstruktivnih prosečna vrednost je iznosila 1,9mm. Analizom tabele sa uzrocima opstrukcije, vidi se da su u grupi ekvivokalnih najčešći uzrok opstrukcije bile priraslice, dok je u preostale dve grupe ispitanika preovladavao ukrštajući renalni krvni sud kao uzrok opstrukcije. Na osnovu dobijenih rezultata jedna pretpostavka je da priraslice uzrokuju najmanji stepen suženja uretera, a druga je da krvni sud kao uzrok opstrukcije nije bio jedini izolovani faktor u opstrukciji, već da je naprotiv bio udružen sa već postojećim primarnim uzrokom - adinamičnim segmentom. Prosečna vrednost odnosa stenotičnog i distalnog segmenta svih ispitanika u istraživanju iznosi 0,40±0,16. Najniža vrednost iznosi 0,20 a najviša 0,90. (ovo bi se moglo izraziti i u procentima). To znači da je prosečno suženje lumena iznosilo 40%.

Prosečan odnos stenotičnog i distalnog segmenta ispitanika sa neopstruktivnim RTT iznosi 0,39±0,17, ekvivokalnim RTT 0,41±0,12 dok je prosečan odnos stenotičnog i distalnog segmenta ispitanika sa opstruktivnim RTT 0,41±0,18 mm. Ne postoji statistički značajna razlika u ureteralnom stenotično / substenotičnom odnosu između ispitivanih grupa (F=0,071; DF=2, 38; p=0,931). Iako ne postoji statistički značajna razlika u stepenu suženja (hemodinamski) koja bi mogla objasniti posledičnu funkcionalnu opstrukciju među grupama, ipak se vidi da trend porasta stepena suženja korelira, iako bez statističke značajnosti sa porastom renalnog tranzitnog vremena, što bi, iako nepouzdanog mogao biti jedan od faktora u evoluciji nastanka opstrukcije. U grupi opstruktivnih ispitanika prosečna vrednost stepena suženja iznosi 41%. U ovoj grupi se nalazi i najveća izmerena vrednost, čak 90% kod dvoje dece različitog uzrasta (prvo dete uzrasta 0.3 godine bez jasnog uzroka opstrukcije sa stepenom HN gr III, intrarenalnim pijelonom i asimetričnom bubrežnom funkcijom vDRF 30.78%, dok je

drugi pacijent iz opstruktivne grupe, uzrasta 7 godina, sa istim stepenom HN gr III i intrarenalnim pijelonom, i bez jasno prikazanog uzroka opstrukcije. vDRF je kao i kod prethodnog ispitanika bila manja od 40%. Glavna dilema koja se ovde nameće je kolika je normalna vrednost neizmenjenog, zdravog uretera u dečijoj populaciji, da li zavisi od uzrasta ili telesne mase, i koje su normalne vrednosti dobijene različitim dijagnostičkim procedurama. Hellstrom M. sa grupom autora [142] je pre skoro 30 godina objavio svoju studiju gde je na ekskretornoj urografiji upoređivao vrednosti normalnih uretera kod 196 dece uzrasta 0-16 godina. U ovom istraživanju nije dokazana statistički značajna razlika između muškog i ženskog pola, i postignuta je dobra korelacija sa uzrastom ispitivanih pacijenata. Merenje je izvršeno samo u slučaju uretera koji su ovom tehnikom prikazani bar sa 50% od ukupne dužine. Ono što je najveći značaj u ovoj studiji je da je postignuta dobra korelacija sa vrednostima dobijenih na autopsiji. Na žalost, najnoviji podaci iz literature nam ne pružaju ni jednu studiju koja se bavi ispitivanjem dimenzija normalnih uretera ostalim imaging tehnikama, uključujući i ekskretornu urografiju. Skorašnji objavljeni uroradiološki tekstovi nude anatomske dijometre uretera, ali ni jedan nam ne daje dimenzije dobijene različitim imaging tehnikama [143-145]. U udžbeniku Clinical Urography [145], navode se uopštene dimenzije normalnih uretera 2-4mm, ali bez osvrta na imaging tehniku kojom su dobijeni ovi rezultati, te su ovakvi navodi u literaturi dobili anegdotalni karakter. 2004 godine, Zelenko i grupa autora [146] su u svojoj studiji pokušali da definišu normalnu vrednost uretera na nativnoj CT urografiji. Prosečna vrednost normalnog, asimptomatskog uretera u ovoj studiji iznosila je 1.8mm ±0.9mm. U njihovoj grupi 203 adultnih pacijenata, 96% je imalo asimptomatske, normalne uretere čija je vrednost bila 3mm. Iz ovih podataka iz literature vidimo da su izmerene vrednosti uretera u našoj studiji, ispod mesta opstrukcije (substenotičnog) čiji je odnos izmeren sa stenotičnim u opsegu sličnih vrednosti u adultnoj populaciji i da se vrednosti dobijene MR urografijom bitno ne razlikuju; ova merenja se mogu smatrati relevantnim u metodološkom smislu, ali bez dokazane statističke značajnosti koja bi imala reperkusiju na sudbinu hidronefrotičnog bubrega.

Visoko rezolutivne T2W sekvence omogućavaju idealan prikaz kvaliteta bubrežnog parenhima, u statičkoj fazi pregleda. Hiperintenzitet parenhima (korteksa) u T2W odgovara edemu u patološkom smislu, i nastaje kao posledica akutne opstrukcije

ili egzacerbacije hronične, parcijalne opstrukcije bubrega, koja kao posledicu ima povećanje intrapelvičnog pritiska. Tokom diuretskog, fluidnog opterećenja ovom metodom (F-15) direktni stres je iskorišćen da provocira porast pelvičnog pritiska, što se registruje promenom parenhimskog IS. Druga konfiguracija parenhima koja se može javiti kod dece sa ovom anomalijom je uropatska; karakteriše je u T2W sekvencama kortikomedularna dezorganizacija, prisustvo subkortikalnih cista i smanjene IS korteksa[141] (slika br 8.).



Slika 8. 11 godišnja devojčica sa hidronefrozom levog bubrega visokog stepena,, hiperintenznog parenhima na visoko rezolutivnim T2W nefrogramu, prolongiranim CTT i opstruktivnim RTT, očuvane renalne funkcije vDRF= D:L= 51%:49%

(a) Aksijalni presek visoko rezolutivnog T2W nefrograma koji prikazuje hiperintenzan signal bubrežnog korteksa hidronefrotičnog bubrega sa leve strane sa velikim ekstrarenalnim pijelonom (b) MIP nastao generisanjem 3D T2W sekvence, prikazuje jasno nivo opstrukcije u visini UPSa, uzrokovanu adhezijama (c) MIP generisan iz 3D dinamskih postkontrastnih T1W sekvenci, prikazuju prolongirano CTT sa leve strane, i sa normalnom funkcijom i morfologijom desnog bubrega. Na odložnim dinamskim sekvencama (d) bez prikazivanja levog uretera, sa opstruktivnim RTT ≥ 8 minuta

T1W nefrogram kod ovakvih bubrega obično pokazuje nehomogeno vezivanje kontrasta, reflektujući oštećenje mikrovaskulature, glomerula i tubula. Ovakav nalaz na MR urografiji je verovatno posledica histoloških promena koje je opisao Elder sa grupom autora [45]. Oni opisuju pet kategorija oštećenja bubrežnog parenhima baziranih na smanjenju broja glomerula, glomerularne hijalinizacije, prisustvu subkortikalnih cista i intresticijalnim inflamatornim promenama i fibrozi. Ove dve različite kategorije parenhima ne daju samo različitu sliku na T2W nefrogramu, već

imaju i različitu prognozu. Kod bubrega sa uropatskom konfiguracijom parenhima se očekuje veoma malo poboljšanje renalne funkcije nakon pijeloplastike [147] za razliku od hiperintenzno izmenjenih, dekompenzovanih sistema koji obično imaju signifikantno poboljšanje. U našoj studiji, od ukupnog broja ispitanika prema kvalitetu korteksa u T2W sekvenci hipo IS je imalo 15 (13,8%), normalan IS 75 (68,8%) i hiper IS 19 (17,4%). Ne postoji statistički značajna razlika u nivou kvaliteta korteksa u T2W sekvenci između ispitivanih grupa (hi-kvadrat=2,285; DF=2; p=0,319). Kod naših ispitanika većina je imala normalan parenhimski IS u T2W sekvencama, i ovakvi sistemi su klasifikovani su kao normalni (n=75, 68,8%). Ovo sugeriše da su svi ovi sistemi kompenzovani i sa dobrim odgovorom na diuretsko opterećenje provocirano MR urografijom. Iako nije dokazana statistički značajna razlika među našim grupama, normalan kvalitet IS je uglavnom dokazan u grupi neopstruktivnih i ekvivokalnih (85,7% i 68.8% respektivno). U opstruktivnoj grupi pacijenata, više od 50% ispitanika je pokazalo izmenjen IS korteksa u ovoj sekvenci. Nije samo povećanje IS bio patološki nalaz, već je uočena i druga kategorija asimetrije parenhima, hipointenznih karakteristika. Hipointezan parenhim u T2W ukazuje na uropatsku konfiguraciju sa veoma niskim potencijalom oporavka nakon hirurške intrevencije (Tabela 23).

Tabela 23. Pacijenti hipointenznog korteksa u T2W (uropatski parenhim)

<i>Pacijenti</i>	<i>HipoIS u T2W</i>	<i>vRFF %</i>	<i>cTT</i> <i>0simetricno</i> <i>1-odloženo</i> <i>2-rapidno</i>	<i>rTT</i> <i>Oneopstruktivno</i> <i>1-ekvivokalno</i> <i>2-opstruktivno</i>	<i>Kalitet u TIW</i> <i>0 homogen</i> <i>1nehomogen</i> <i>2-denzan i odlozen</i>	<i>SFU</i> <i>gradus</i> <i>HN</i>
1	+	-	2	0	0	5
2	+	-	1	2	2	5
3	+	43,60	1	1	2	5
4	+	13,95	1	2	2	5
5	+	14,08	2	0	1	5
6	+	44,65	2	1	1	5
7	+	25,32	1	2	1	5
8	+	39,52	1	2	2	5
9	+	20,22	1	0	2	5
10	+	20,22	2	2	2	5
11	+	-	2	0	0	5
12	+	6,07	2	2	2	5
13	+	25,56	1	2	1	5
14	+	36,38	2	2	2	5
15	+	45,85	2	0	1	5
		27.94				

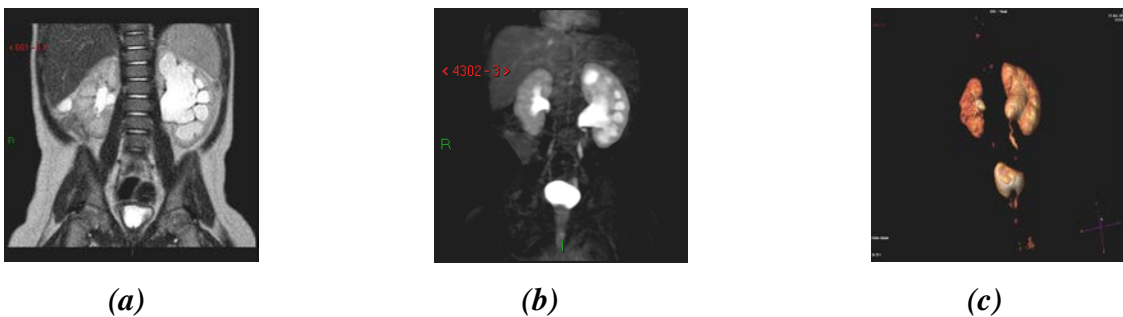
Analizom svih hidronefrotičnih bubrega koji su u T2W sekvenci pokazali hipointenzne karakteristike, subkortikalne ciste i kortikomedularnu dezorganizaciju - uropatsku konfiguraciju, uočili smo da postoji uska povezanost sa smanjenom vDRF bubrega, čija je prosečna izmerena vrednost u ovoj grupi iznosila svega 27.94%. Na T1W nefrogramima (tabela 23) ovi bubrezi su u većini slučajeva pokazali odložen i denzan kvalitet. Iako su ove promene parenhima postojale u svim grupama, najveći broj je bio zastupljen u grupi sa opstruktivnim RTT. Sve ovo sugerise da su bubrezi iz opstruktivne grupe najšeeće imali izvestan stepen disbalansa između produkcije i eliminacije urina kao posledicu povećanog intrapelvičnog pritiska.

Jedna od ključnih prednosti MR urografije u evaluaciji hidronefroze i opstruktivne uropatije je mogućnost dinamske evaluacije promena parenhimskog IS nakon i.v. aplikacije kontrastnog sredstva (rapidna evaluacija promene parenhima MR nefrograma nakon perfuzije, filtracije i koncentracije kontrastnog sredstva). Kada su promene IS asimetrične, one obično ukazuju na akutnu ili hroničnu opstrukciju: fluidno opterećenje je prekoračilo kapacitet renalne drenaže i nastaje porast pelvičnog pritiska. Ovo karakterise dekompenzovane hidronefrotične sisteme. Prethodno smo dokazali da edem korteksa u T2W ukazuje na dekompenzaciju. Koff je u svojim radovima [15-19], pokazao da je hidronefroza protektivna mera od porasta pelvičnog pritiska, i da je karakteristika hronične i parcijalne opstrukcije bubrega kod koje bubrezi imaju obično normalan ili nizak pritisak unutar pijelokaliksnog sistema. Poznato je da glomerularna filtracija zavisi od razlike hidrostatskog pritiska između glomerula i Bowmanovog prostora. Kod hronične i parcijalne opstrukcije, ukoliko volumen urina naraste preko kapaciteta drenaže, renalni pijelon se isteže i raste sa porastom pritiska. Ovako povećan pritisak se transmituje retrogradno ka kolektornim duktulima i vodi povećanju pritiska u nefronima sve do Bowmanove kapsule. Bubrež se adaptira na povećanje pritiska i rezistenciju protoka urina, inicijalnim smanjenjem glomerularne filtracije GFR [148]. Kada nastane akutna opstrukcija, ona izaziva redukciju preglomerularne vaskularne rezistencije i porast renalnog protoka krvi (RBF). Porast RBFa i glomerularnog kapilarnog pritiska održavaju vrednost GFR na oko 80% od normalne vrednosti, uprkos porastu intratubularnog pritiska. Rezultat ovih promena je sporiji transport kontrastnog sredstva kroz nefron, koji za posledicu ima odloženi nefrogram i odloženu ekskreciju kontrastnog sredstva u kalikse. Dodatno, bubrež smanjuje intratubularni pritisak

smanjujući reapsorpciju vode u tubulima putem limfatika. Zbog povećane reapsorpcije urina iz tubula, nastaje povećana intramedularna koncentracija kontrastnog sredstva, produkujući veoma denzan T1W nefrogram.

Ispitujući kvalitet T1W nefrograma u našoj studiji, od ukupnog broja ispitanika homogen kvalitet T1W je imalo 61 (56,0%), nehomogen 19 (17,4%) a denzan i odložen 29 (26,6%). Kod ispitanika sa neopstruktivnim i ekvivokalnim RTT najčešće je bio zastupljen homogen kvalitet parenhima u T1W sekvenci (76,8% vs 57,9% respektivno), dok je kod ispitanika sa opstruktivnim RTT najčešće zastupljen denzen i odložen kvalitet parenhima u T1W sekvenci. Statistički je značajna razlika u učestalosti kvaliteta parenhima u T1W sekvenci između ispitivanih grupa (hi-kvadrat=30,558; $p < 0,001$). Dobijeni rezultati sugerišu da je najveći broj dece iz grupe opstruktivnih imalo znake rane deterioracije bubrežne funkcije čiji je prediktor izmenjen T1W nefrogram. U preostale dve grupe, i to primarno sa neopstruktivnim renalnim vremenom velika većina bubrega je pokazala neizmenjen T1W nefrogram.

MR urografija je kao metoda pokazala superiornost u prikazu renalnih krvnih sudova i fetalnih nabora kao uzročnika opstrukcije. Naši rezultati koreliraju sa prethodnim studijama iz ove oblasti. Fetalni nabori predstavljaju varijetet ureteralne anatomije, uzrokujući u najvećem broju slučajeva hidronefrozom blagog ili umerenog stepena. Vremenom se povlače spontano i u najvećem broju su bez oštećenja bubrežne funkcije [149]. Na MR urogramima daju karaktersitičnu sliku “vadičepa” (slika 9).



Slika 9: 8 meseci muško odojče sa hidronefrozom levog bubrega uzrokovanom fetalnim naborima (a): Koronalni presek visoko rezolutivne T2W sekvence prikazuje izraženu hidronefrozom levog bubrega, normalnog intenziteta signala i očuvane kortikomedularne diferencijacije (b): MIP i 3D volumetrijska slika postkontrastnih, dinamskih T1W sekvenci, pokazuju tipičan izgled fetalnih nabora. (c): Levi ureter ima tipičan izgled “vadičepa”, očuvaog, simetričnog CTT i neopstruktivnog RTT.

U našoj studiji većina ovih bubrega pokazuju blaži stepen HN, sa očuvanim RTT i u manjem broju sa ekvivalnim renalnim tranzitnim vremenom. Iako je RTT bilo izmenjeno u manjem broju slučajeva, svi bubrezi iz ove grupe su imali normalan kvalitet parenhima u T2W i T1W sekvenci. Ni jedno dete iz ove grupe nije operisano, što se uklapa sa napred iznetim podacima iz literature [150].

Dinamske T1W sekvence nam omogućavaju vizuelizaciju renalnih arterija, na samom početku dinamske studije, odmah nakon davanja kontrastnog sredstva. Značaj i uloga ukrštajućih renalnih krvnih sudova u opstrukciji UPSa je poznata. U etiološkom smislu, predstavljaju najčešći uzrok spoljašnje opstrukcije UPSa, a u anatomskom smislu predstavljaju aberantnu ili akcesornu renalnu arteriju (prevremeno grananje donje renalne polarne arterije), koja najčešće anteriorno ukršta UPS ili gornji ureteralni segment. Uprkos poznate uloge koju imaju, i dalje je njihova uloga u opstrukciji kontroverzna [151-154]. U današnje vreme hidronefroza se najčešće dijagnostikuje prenatalno, i postnatalno zahteva ultrazvučno praćenje. Otuda blagovremena detekcija ukrštajućih krvnih sudova kao uzrok opstrukcije UPSa kod ovih pacijenata, može biti značajan pokazatelj dužine trajanja "follow up" a u konzervativnom tretmanu. Sa druge strane kod starije, simptomatske dece, smatraju se najčešćim uzrokom opstrukcije u ovoj mani. Od ukupnog broja ispitivane dece (n=109), (n=30, 27%) je operisano (pijeloplastika) a (n=79, 72,5 %) nije. Uzrast operisanih se kretala od 0.3 do 18 godina (srednja vrednost 6.6 god). Krvni sud je hirurškom intervencijom verifikovan kao uzrok opstrukcije kod devetoro dece (n=9, 33%) od ukupno 30 operisane. Korelacija između MR urografije i hirurgije dati su u tabeli 24.

Tabela 24. Korelacija između magnetno rezonantne urografije (MRU) i hirurgije.

N = 30 bubrega, *Abrevijacije* : CV, crossing vessel; + ima; – nema

<i>MRU</i>	<i>HIRURGIJA</i>		
	CV+	CV-	TOTAL
CV+	6	3	9
CV-	3	18	21
TOTAL	9	21	30

Dobijene vrednosti MRU kao dijagnostičke procedure u detekciji CV su za senzitivnost 66.7%, specifičnost 85.7%, pozitivnu prediktivnu vrednost 66.7%, negativnu prediktivnu vrednost 85.7% i dijagnostičku pozdanost 80%.

Nije utvrđena statistička signifikantna razlika ove dve metode u dijagnostici ukrštajućih krvnih sudova ($p=0.004$ and $p < 0.01$ respekt). Sveukupno, MRU i hirurgija su pokazala dobro slaganje ($\kappa=0.524$).

Ukrštajući renalni krvni sudovi su verifikovani u ($n=18$, 16.5%) dece u celjoj grupi ispitivanih pacijenata ($n=109$) sa UPS opstrukcijom (Tabela 25).

Tabela 25. Kliničke karakteristike grupe pacijenata ukrštajućim krvnim sudom (CV+)grupa

Pac.	pol	Uzrast (god)	SFU stepen HN	Tip pelvisa	Renanol Tranzitno vreme (RTT)	volumetric Differential Renal Function (vDRF)	Operacija
1	m	0.3	3	ER	Ne-opstrukt	-	-
2	m	0.4	5	IR	Ekvivokalni	42.96	-
3	m	15	4	ER	Ne-opstrukt.	-	-
4	m	5	5	IR	Ne-opstrukt.	31.25	-
5	m	0.8	1	IR	Ne-opstrukt.	44.84	-
6	m	0.3	5	ER	Opstruktivni	28.57	+
7	f	0.3	5	LER	Opstruktivni	36.27	+
8	m	3	5	IR	Ne-opstrukt.	39.64	+
9	f	11	5	ER	Ekvivokaln	43.59	+
10	f	14.5	5	LER	Opstruktivni	51.76	+
11	m	18	5	LER	Opstruktivni	20.21	+
12	m	1	5	LER	Opstruktivni	30.77	+
13	m	3	5	LER	Opstruktivni	6.06	+
14	m	15	3	IR	Ne-opstrukt	64.80	-
15	m	2.5	4	ER	Neopstrukt.	57.03	-
16	m	4	2	ER	Neopstrukt.	57.49	-
17	m	12	5	ER	Neosprukt.	45.84	-
18	f	18	4	IR	Opstruktivni	20.72	+
	14 males 4 female	Mean 6.5 (min 0.3 – max18)	Mean 4.3 (min 1 - max 5)	7 ER, 5LER, 6 IR	9 neopstrukt. 7 opstrukt. 2 ekvivokal.	Mean 39% (min 6% - max 64.8 %)	9 operisani 9neoperisan

Analizom rezultata vidi se predominacija dečaka u ovoj grupi pacijenata, prosečnog uzrasta 6.5 god (0.3god–18god). Na osnovu RTT bilo je sedmero u grupi opstruktivnih, 9 u neopstruktivnoj i samo dvoje dece u grupi ekvivokalnih vrednosti. Srednja vrednost SFU hidronefroze u CV grupi je 4.3. Ovi bubrezi su dva puta češće imali ER pijelon ($n=12$) nego intrarenalni ($n=6$), i srednja vrednost vDRF je iznosila 39% (min 6%-max 64,8%). Devetoro dece iz CV grupe je operisano, svih sedmero iz opstruktivne grupe, jedan iz ekvivokalne i jedno dete iz neopstruktivne grupe. Poredeći rezultate CV operisani vs CV neoperisani ispitanici (tabela 26).

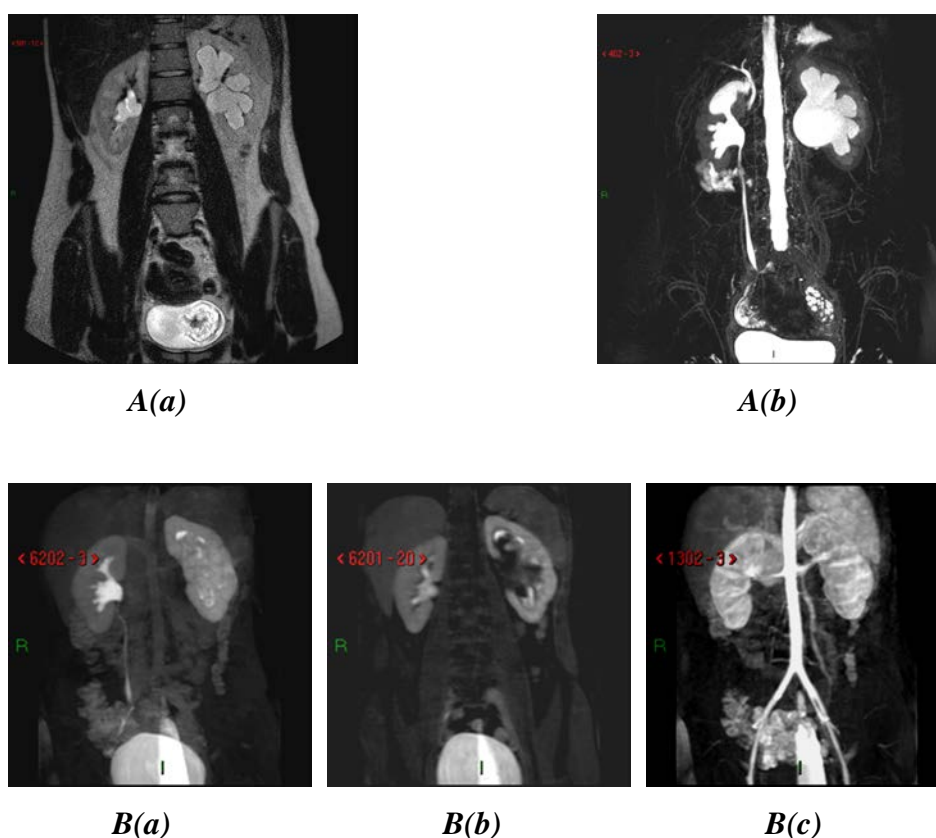
Tabela 26. Poređenje operisane vs neoperisane grupe dece u grupi ukrštajućih krvnih sudova kao uzrok opstrukcije UPSa (CV+) grupa

	<i>CV+ operisani</i>	<i>CV+ neoperisani</i>
uzrast	Srednja 7.67 (min 0.3-max 18)vrednost	Srednja vrednost 6.1 (min 0.3-max 15)
SFU HN	Srednja vrednost 4.88 (min1-max5)	Srednja vrednost 3.5 (min1-max5)
RTT	7 opstrukt.,1 ekivok.,1 neopstrukt.	8 neopstrukt 1 ekvuivokal
vDRF	Srednja vrednost 30.84% (min 6,06%- max51,76%)	Srednja vrednost 49% (min 31.25-max 64.80)

Uočeno je da su deca iz operisane grupe bila nešto starija (srednja vrednost 7.6god), nego u neoperisanoj grupi (6.1 god). Srednja vrednost SFU gradusa HN je u operisanoj grupi bila 4.88, u poređenju sa neoperisanom grupom dece gde je iznosila 3.5. Poredeći ove ispitanike u odnosu na RTT, u grupi operisanih većina dece je imala opstruktivno RTT, dok je u grupi neoperisanih većina dece imala neopstruktivna RTT (n=8); vDRF se razlikovalo između ove dve grupe. Srednja vrednost vDRF u grupi operisanih je očigledno bila niska 30,23% (6% - 51,67%), dok je većina dece iz grupe neoperisanih imala očuvanu renalnu funkciju sa srednjom vrednosti vDRF od 49% (31.25%-64.80%).

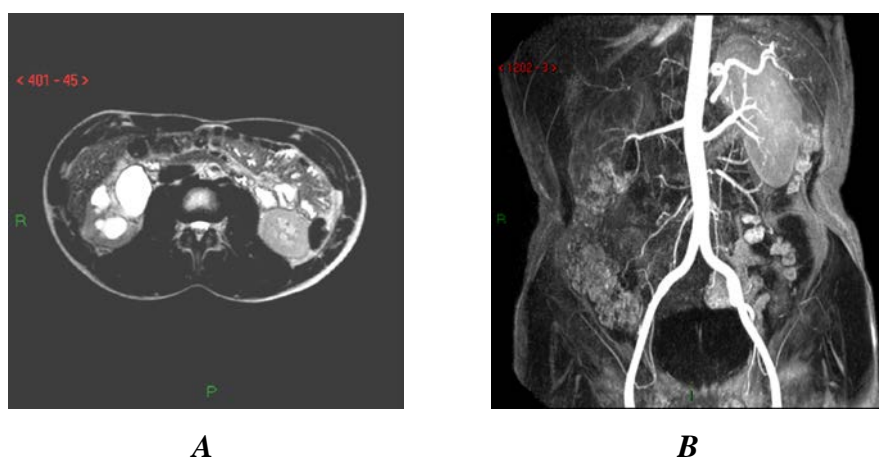
Već je ranije pomenuto da se kao uzrok spoljašnje opstrukcije renalni krvni sudovi prezentuju u 11–49% slučajeva [151-154]. Definišu se različito: kao “anomalni”, “aberanti” ili “ukrštajući”. Najverovatnije pogoršavaju već postojeću opstrukciju pre nego što predstavljaju jedini i primarni uzrok opstrukcije. U prilog ovoj činjenici je podatak da se u toku hirurške intervencije skoro uvek nalaze unutrašnje, patološke promene uretera na mestu ukrštanja sa krvnim sudovima. U našoj studiji ukupna učestalost CV kao uzroka opstrukcije je iznosila 16.5% u grupi neselektovane dece i 30% u operisane dece. Rezultati našeg istraživanja ne odstupaju od onih objavljenih u literaturi. Rooks and Lebowitz [151] su evaluirali 201 operisane dece sa opstrukcijom UPSa, i pronašli su CV kao opstruktivni faktor u 49% dece ali u grupi od 100 simptomatske dece sa hidronefrozom, a svega u 11% u grupi od 101 dece sa prenatalnom dijagnozom hidronefroze. U studiji Lopeza i grupe autora [12] u grupi od 84 bubrega sa UPS opstrukcijom koja su lečena hirurški, CV su potvrđena u 28,5% (n=24) kao uzrok opstrukcije. Iako je poznata činjenica da incidenca CV raste sa uzrastom, etiološki odnos između CV i opstrukcije UPSa i dalje ostaje kontroverzan, tj

da li je njihova uloga incidentalna, direktno uzročna ili pogoršavajuća. U zavisnosti od RTT, CV u našem istraživanju su identifikovani u svim kategorijama. Većina dece u grupi operisanih pokazuju opstruktivno RTT (8 opstr. vs 1 ekvivok.). To je skoro u potpunosti suprotno u poređenju sa grupom neoperisane dece koja imaju skoro inverzne rezultate (8 neopstr. vs 1 ekvivok.) i kod kojih je većina imala neopstruktivna RTT. Iako je patofiziologija CV u opstrukciji i dalje nejasna, naši rezultati sugerišu da je opstruktivni karakter hidronefrotičnih bubrega u grupi starije dece najverovatnije posledica egzacerbirajuće uloge CV udružene sa već prisutnom opstrukcijom (Slika 10)



Slika 10. MR urogrami 18.god devojčice sa opstrukcijom UPSa. Uzrok opstrukcije ukrštanje sa prevremenim grananjem donje polarne arterije. **A:** (a) koronalni presek u T2W sekvenci prikazuje HN levog bubrega i povišen kortikalni IS i koronalni. (b) MIP generisani iz 3D T2W sekvence bez jasnog prikaza levog uretera. **B:** Dinamski postkontrastni urogrami sa izmenjenim funkcionalnim parametrima: prolongirano (a) CTT i (b) RTT (ni nakon 8 minuta se ne prikazuje levi ureter). Volumetrijska kalkulacija (vDRF) D:L = 50:40. (c) Arterijska faza dinamske-postkontrastne studije jasno prikazuje aberantnu donju polarnu arteriju koja ukršta dilatirani pijelon.

Samostalna minimalna ili umerena unutrašnja stenoza koja je česta kod dece mlađeg uzrasta, obično nije dovoljan uzrok stenozе koja može u kasnijem životnom dobu da uzrokuje opstrukciju. U prilog tome je i činjenica da je većina dece iz grupe operisanih imala smanjenu bubrežnu funkciju (30% vDRF), dok je u grupi neoperisanih ona ostala očuvana (vDRF 49%), sugerišući da gubitak funkcije i dekompenzacija, ukoliko postoji izmenjena vaskularna konfiguracija nastaje u kasnijem životnom dobu. Evaluacijom stepena hidronefroze dokazali smo signifikantnu razliku ove dve grupe. U grupi operisanih pacijentana postoji uska povezanost visokog stepena hidronefroze sa opstruktivnim tranzitnim vremenom. Ujedno ovi ispitanici su imali oslabjenu renalnu funkciju.(Slika 11.)



Slika 11. MR urogrami 17-god. dečaka sa hidronefrozom desnog bubrega i opstrukcijom UPSa. Uzrok opstrukcije je ukrštajući renalni krvni sud desnog bubrega sa oštećenom separatnom bubrežnom funkcijom. **A:** Aksijalni presek na HR T2W urogramu prikazuje hipointenzan i istanjen korteks sa izraženim visokim stepenom hidronefroze. **B:** Dinamske sekvence tokom arterijske faze pregleda prikazuju donju aberantnu granu desne renalne aretrije kao uzrok opstrukcije . Kalkulacija vDRF sa opstruktivnim RTT ukazuje na oštećenje funkcije desnog bubrega R:L = 20:80.

Pijeloplastika je zlatni standard u hirurškom lečenju opstrukcije UPSa i izvodi se kao jedina hirurška tehnika u Univerzitetскоj Dečijоj Klinici. U adultnoj populaciji i kod starijih adolescenata endopijelotomija i laparaskopska pijeloplastika je alternativa otvorenoj hirurgiji [156]. Nekoliko autora je publikovalo svoja iskustva kod

pedijatrijskih pacijenata; očekivanja su da će primena ove manje invazivne hirurške tehnike biti češća, osim kod odojčadi i mlađe dece. Samim tim će i potreba preoperativne detekcije ukrštajućih renalnih krvnih sudova kao uzroka opstrukcije da raste[157,158]. U našoj ustanovi otvorena pijeloplastika je jedina primenjena tehnika u hirurgiji UPS opstrukcije. Shodno tome na osnovu našeg istraživanja, dokumentujemo zadovoljavajuću korelaciju i pouzdanost MR urografije sa intraoperativnim nalazima i vrednostima senzitivnosti od 66.7% i specifičnosti od 85,7%, negativne prediktivne vrednosti 85,7% , pozitivne prediktivne vrednosti od 66.7% i dijagnostičke pouzdanosti od 80%. Ukupno je bilo 6 lažnih pozitivno / negativnih rezultata u 30 renalnih jedinica, od čega je 3 bilo lažno pozitivna. Ovi lažno pozitivni rezultati su bili kod troje dece mlađeg uzrasta (dvoje 0.3god i jedno 1 god). Svo troje je imalo smanjenu bubrežnu funkciju ($vDRF < 40\%$) i opstruktivno RTT. Ovo sugerše da je opstrukcija kod ovih ispitanika verovatno intrinzične etiologije a da je krvni sud potencijalno faktor pogoršanja opstrukcije u kasnijem životnom dobu. Ovo ujedno objašnjava i nisku vrednost senzitivnosti.

Niske vrednosti senzitivnosti mogu biti objašnjene i određenim limitacijama naše studije. Prva je što istraživanje nije bilo fokusirano na dijagnostiku i ulogu krvnih sudova u opstrukciji UPSa. Naša namera je bila da se u sklopu studije ispita potencijalna uloga MRU kao imaging tehnike u detekciji CV ali u grupi neselektovanih pacijenata svih uzrasta, kao i da se evaluiraju morfološki i funkcionalni parametri hidronefrotičnih bubrega. Drugo, grupa ispitanika u ovoj studiji je neselektovana, jer je ispitivanje CV učinjeno nakon hirurške intervencije, te je i zaključak da bi ovo istraživanje trebalo u budućnosti proširiti na grupu selektovanih pacijenata u većem broju, ohrabreni dobrim početnim rezultatima ove studije. Treći nedostatak studije je vrsta primenjenog protokola za konvencionalnu MR urografiju koji se razlikuje od kontrastne MR angiografije (MRA) koja je primenjena u ranijim studijama.[159].

Prethodna ispitivanja iz ove oblasti su pokazala, da je CTT pouzdan funkcionalni parametar GFR i tubularne funkcije. Izračunavanje ovog parametra se izvodi u dinamskim studijama i definiše kao vreme koje je potrebno kontrastnom sredstvu da pređe iz renalnog korteksa u kolektorski sistem bubrega. Može biti simetrično, odloženo i rapidno na hidronefrotičnoj strani. Simetrično CTT ukazuje da sistem ostaje kompenzovan u toku diuretskog izazova, dok odloženo CTT ukazuje na

akutni pad GFR i porast reapsorpcije urina u renalnim tubulima, kao odgovor na povećan intrapelvični pritisak, dok se rapidno CTT obično viđa kod opstrukcije intremitentnog karaktera i / ili nakon uspješne pijeloplastike [141,147]. Izmenjene vrednosti ovog funkcionalnog parametra mogu ukazivati i na postojanje glomerularne hiperfiltracije i oštećenje tubularne koncentracione sposobnosti.

U našoj studiji od ukupnog broja ispitanika prema kaliksnom tranzitnom vremenu simetrično je imalo 50 (45,9%), odloženo 36 (33,0%) i rapidno 23 (21,1%). Kod ispitanika sa neopstruktivnim i ekvivokalnim RTT najčešće je bilo zastupljeno simetrično CTT (67,9% vs. 42,1% respektivno), dok je kod ispitanika sa opstruktivnim RTT najčešće bilo zastupljeno odloženo CTT (67,6%).

Postoji statistički značajna razlika u učestalosti vrste CTT između ispitivanih grupa (hi-kvadrat=34,407; $p < 0,001$).

Većina bubrega sa simetričnim CTT je bila iz neopstruktivne grupe pacijenata, u poređenju sa zdravim kontralateralnim bubregom, što ukazuje na kompenzovanu prirodu opstrukcije UPSa bez dubljih patofizioloških promena i oštećenja bubrežne funkcije. Njihovi oponenti u opstruktivnoj grupi su sa druge strane imali veoma visok procenat asimetričnih vrednosti CTT bubrega. Svega njih četvoro je imalo simetrične, normalne vrednosti. Jasno je da postoji značajna povezanost opstrukcije i početnih funkcionalnih znakova deterioracije bubrežne funkcije, čiji je prediktor izmenjeno CTT.

Analizom ispitanika iz grupe opstruktivnih, sa neizmenjenim CTT, uočene su promene pojedinih morfoloških parametara. Kod jednog ispitanika je registrovan hiperintenzan korteks u T2W, uz denzan i odložen T1W, sa asimtričnom vDRF (36.6%). Drugi pacijent je imao sve funkcionalne parametre u referentnim vrednostima, osim vDRF, čija je kalkulacija u tehničkom smislu bila neuspešna (nejasni nefrogrami zbog neujednačenog disanja). Kod trećeg deteta su svi morfološki i funkcionalni parametri bili u referentnim vrednostima, uključujući i očuvanu bubrežnu funkciju, vDRF (40,9%). Kod ovog pacijenta je bio patološki izmenjen samo jedan morfološki parameter – nehomogen T1W nefrogram. Iznenadjuće, kod poslednjeg, četvrtog pacijenta iz ove grupa, osim vDRF koje je bilo veoma nisko, svi ostali parametri su imali normalne vrednosti.

Diferencijalna renalna funkcija vDRF ili SRF (separatna renalna funkcija)

DRF je najčešća mera za određivanje bubrežne funkcije. Renalna scintigrafija (DRS) je najčešće primenjivana dijagnostička procedura u izračunavanju DRF, i bazira se na integraciji generisane krivulje radioobeleživača u odnosu na njegov transport u bubrežnom parenhimu u različitim vremenskim intervalima. Zbog limitirane prostorne rezolucije, fiksiraju se stalna vremena u kojima se meri stepen aktivnosti, jer se drugačije ovom metodom (nema vizuelne inspekcije) ne može odrediti egzaktna lokalizacija obeleživača. MRI tehnike sa ciljem kvantifikacije bubrežne funkcije su nastale primenom sličnog principa kao u scintigrafiji. vDRF se određuje metodom površine ispod krivulje (Area under the Curve - AUC metod) gde se na osnovu jednog ili više preseka, meri aktivni volumen bubrega. U našoj studiji 3D volumetrijske slike obuhvataju kompletan volumen oba bubrega. Vezivanje kontrasta određuje se merenjem IS u bubrežnom parenhimu i na taj način se može odrediti separatno (odvojeno) merenje za svaki bubreg pojedinačno. Pretpostavka je da vokseli predstavljaju funkcionalni ili nefunkcionalni parenhim bubrega, te sumiranjem vokseli koji reprezentuju signifikatno vezivanje kontrasta, može se odrediti funkcionalni volumen bubrega, koji predstavlja separatnu renalnu funkciju. Otuda i drugi naziv za istu tehniku: volumetrijska.

U našem istraživanju vDRF je uspešno kalkulirano kod 96 ispitanika, od ukupno 109. Kod preostalih 13 neuspešna kalkulacija vDRF je bila posledica tehničkih faktora (nedovoljno jasni snimci za analizu, nedovoljan broj akvizicija, buđenje dece tokom snimanja i sl.). Utvrdili smo da prosečna vrednost vDRF svih ispitanika u istraživanju iznosi $40,0 \pm 14,1\%$. Najniža vrednost iznosi 3,8% a najviša 72,4%. Prosečna vrednost vDRF kod ispitanika sa neopstruktivnim RTT iznosi $44,1 \pm 14,1\%$, ekvivokalnim RTT $40,3 \pm 9,7\%$, dok je vDRF ispitanika sa opstruktivnim RTT $32,8 \pm 13,9\%$.

Postoji statistički značajna razlika u vrednostima vDRF između ispitivanih grupa ($F=6,501$; $DF=2, 93$; $p=0,002$). Statistički značajna razlika u prosečnim vrednostima vDRF postoji između ispitanika sa neopstruktivnim i opstruktivnim RTT ($p=0,001$), dok ne postoji značajna razlika između ispitanika sa ekvivokalnim RTT u odnosu na neopstruktivno RTT ($p=0,552$) i opstruktivno RTT ($p=0,141$). Prema

očekivanim rezultatima i unapred postavljenoj hipotezi, deca iz grupe opstruktivnih prema RTT su imala najnižu funkciju ($\leq 40\%$), dok su u grupi neopstruktivnih imala prosečno očuvanu vrednost bubrežne funkcije ($\geq 40\%$). Kod dece sa ekvivokalnim RTT koja predstavlja graničnu vrednost ka opstrukciji ali i ka odsustvu opstrukcije, nije uočena bitna razlika separatne funkcije. Prosečna vrednost bubrežne funkcije je kao i RTT bilo graničnih vrednosti ($vDRF=40,5\%$), što je usko povezano sa vremenom eliminacije kontrasta. Daljom analizom uočena je i statistički značajna razlika među ispitivanim grupama upravo u asimetriji bubrežne funkcije. Od ukupnog broja ispitanika 39 (40,6%) je imalo $vDRF \leq 40\%$ a 57 (59,4%) je imalo $\geq 40\%$. $vDRF \leq 40\%$ imalo je 29,2% ispitanika sa neopstruktivnim RTT, 31,6% ispitanika sa ekvivokalnim RTT i 65,5% ispitanika sa opstruktivnim RTT. Postoji statistički značajna razlika u učestalosti $vDRF \leq 40\%$ između ispitivanih grupa (hi-kvadrat=10,707; $p=0,005$).

Daljom analizom ispitanika u opstruktivnoj grupi, primećuje se da nisu svi bubrezi iz ove grupe imali smanjenu bubrežnu funkciju. U opstruktivnoj grupi dece sa očuvanom $vDRF$, svi bubrezi, osim jednog, su pokazali izmenjene druge funkcionalne i morfološke parametre: kvalitet CTT i T1W nefrograma (odloženo ili rapidno CTT i denzan i odložen T1W nefrogram). Uprkos očuvane bubrežne funkcije ($\geq 40\%$), ostali izmenjeni parametri CTT i T1W nefrogram, su prediktori početnog renalnog oštećenja, koji još nisu doveli do smanjenja separatne renalne funkcije. Ovo nas navodi ponovo na isti zaključak. Ni jedan ispitivani parameter MR urografijom kod ove anomalije ne može samostalno da kategorizuje stepen i tip opstrukcije. Analizom morfoloških parametara u grupi opstruktivnih sa očuvanom renalnom funkcijom, vidi se da je srednja vrednost hidronefroze (SFU) u ovoj kategoriji ispitanika bila slična kao u celoj populaciji ispitivane dece (4.5) i bitno se ne razlikuje. Deca u ovoj kategoriji su bila nešto starijeg uzrasta (srednja vr 8 godina), i samo troje je imalo izmenjen IS u T2W sekvenci (hiperintenzan).

Kada analiziramo indikacije za hirurškim lečenjem kod ove grupe pacijenata, vidimo da su oni bili različiti. Deca mlađeg uzrasta sa visokim stepenom SFU i izmenjenim drugim morfološkim i funkcionalnim parametrima su operisana sa ciljem prevencije dalje bubrežne deterioracije, dok su ona starijeg uzrasta operisana najčešće zbog rekurentnog lumbalnog bola koji je bio udružen sa izmenjenim parametarima dobijenih MR urografijom (CTT i kvaliteta parenhima u T1W). Iako je kod ove dece

vDRF bio u referentnim vrednostima ($\geq 40\%$), izmenjeni funkcionalni i morfološki parametri su bili „znak“ ranog pada bubrežne funkcije i predstavljaju suptilne parametre renalne deterioracije. Ovi pacijenti su tretirani konzervativno, i kod njih je ordinirano dalje ultrazvučno i MR urografsko praćenje (Tabela 27).

Tabela 27. Deca sa opstruktivnim RTT i očuvanom bubrežnom funkcijom

<i>Pacijenti</i>	<i>vDRF%</i>	<i>cTT</i>	<i>TIW</i>	<i>IS T2W</i>	<i>SFU gr</i>	<i>Pelvis</i>	<i>Op</i>
1	47.29	odloženo	Odložen i denzan	Norm.	5	VER	-
2	49.21	odloženo	Odložen i denzan	Hiper.	4	ER	+
3	40.09	simetričn	nehomogen	Norm.	5	VER	+
4	40.08	rapidno	Odložen i denzan	Norm.	4	VER	-
5	42.95	odloženo	Odložen i denzan	Norm.	4	ER	+
6	43.45	odloženo	Odložen i denzan	Hiper.	4	VER	+
7	48.22	odloženo	Odložen i denzan	Norm.	5	IR	+
8	51.76	odloženo	Odložen i denzan	Norm.	5	VER	+
9	46.39	odloženo	Odložen i denzan	Norm.	4	IR	-
10	52.69	odloženo	Odložen i denzan	Hiper.	5	IR	+
Srednja vrednost	46,21	9pat. 1 norm.	10 pat.	3hiper. 7 norm.	4.5	3IR / 7ER	3op. 7 neop.

Od ukupnog broja ispitanika 30 (27,5%) je operisano a 79 (72,5%) nije. Operisano je 7,1% ispitanika sa neopstruktivnim RTT, 26,3% ispitanika sa ekvivokalnim RTT i 61,8% ispitanika sa opstruktivnim RTT.

Postoji statistički značajna razlika u učestalosti operacija između ispitivanih grupa (hi-kvadrat=31,659; $p < 0,005$).

Broj operisanih pacijenata sa opstrukcijom UPSa dobro korelira sa onim iz literature, Skoro trećina ispitivane u dece u našem ispitivanju je operisana (27,5%) [139,149]. Analizom dobijenih rezultata primećuje se da je najveći broj operisane dece iz grupe sa opstruktivnim RTT (n=21, 61,8%), sa statističkom značajnosti ($p < 0.005$) a najmanje iz grupe neopstruktivnih (n=4, 7,1%). Analizom grupe operisanih ispitanika iz opstruktivne grupe (Tabela 28) uočava se da su svi relevantni morfološki i funkcionalni parametri bili izmenjeni.

Tabela 28: Operisani ispitanici

<i>Rezultati</i>	<i>Opstruktivni</i>	<i>Ekvivokalni</i>	<i>Neopstruktivni</i>
	21	5	4
SFU	4.6	5	4.25
Denzan i odložen T1W	9	2	2
Hiperintenzan T2W	8	3	-
Hipointenzan T2W	5	2	-
Odloženo cTT	16	2	1
Rapidno cTT	2	2	1
DRFv	30.40	37.84	40.04

Većina ispitanika iz ove podgrupe je pokazala u najvećem broju slučajeva izmenjen, denzan i odložen T1W nefrogram kao indikator smanjenja bubrežne funkcije. Osmoro je imalo hiperintenzan T2W nefrogram kao znak akutne opstrukcije a čak njih 5 je imalo nefropatsku konfiguraciju parenhima na osnovu niskog IS u istoj sekvenci. CTT je bilo odloženo u njih 16. Prosečna vDRF hidronefrotičnog bubrega u ovoj grupi operisanih pacijenata sa opstruktivnim RTT je iznosila 30.40%. Poredeći sve morfološke i funkcionalne parametre, najsignifikantniji i najznačajniji parametar je vDRF, čija srednja vrednost snažno korelira sa porastom renalanog tranzitnog vremena. Naime u grupi neopstruktivnih njena prosečna vrednost iznosi 40.04%, u ekvivokalnoj grupi je 37.84%. Ovo nas navodi na zaključak da ispitivanje renalnog tranzitnog vremena iako značajno, očigledno nije sufucujentan kao kriterijum opstrukcije, već zahteva dopunsko određivanje ostalih parametara. Jedino ovako objedinjeni svi parametri mogu pružiti konačnu informaciju o eventualnoj funkcionalnoj opstrukciji, koja bi zahtevala dalje hirurško lečenje.

Analizom grupe operisanih ispitanika iz grupe sa ekvivokalnim tranzitnim vremenom, koja u kliničkom smislu predstavlja za dečijeg hirurga najveću dijagnostičku i terapijsku dilemu “operisati ili ne“, primećuje se upadljivo visok stepen HN. Prosečna vrednost SFU iznosi 5, i značajno je viša u poređenju sa ostale dve grupe ispitivane dece. Posebno je interesantno da je grupa opstruktivnih, operisanih imala manji stepen HN (4.6). Ovo ukazuje da stepen hidronefroze samostalno, bez ostalih parametara, naravno ne može biti jedini prediktor funkcionalne opstrukcije, kao ni indikator za hirurško lečenje.

8. ZAKLJUČCI

Zaključci našeg istraživanja o dijagnostičkoj vrednosti MRU u dijagnostici opstrukcije UPSa kod dece, procenom morfoloških i funkcionalnih parametara, sprovedenog u Dijagnostičkom Centru Univerzitetske Dečje Klinike u Beogradu, na grupi od 109 dece sa jednostranom opstrukcijom UPSa su sledeći:

1. Stepem HN je značajan morfološki faktor u proceni opstrukcije UPSa. Utvrdili smo statistički značajnu povezanost izeđu stepena hidronefroze i RTT. Nizak stepen HN sugerše da sistem nije opstruktivan, dok najviši stepen HN ukazuje da je sistem verovatno u opstrukciji (hi-kvadrat=29,795; DF=2; $p<0,001$).
2. U našoj studiji smo dokazali da morfologija pijelona nema uticaja na brzinu eliminacije kontrastnog sredstva i RTT. Iako postoji predominacija VER pijelona u grupi opstruktivnih pacijenata, nije dokazana statistička značajna razlika među grupama ispitanika.
3. MR urografija je dijagnostička procedura koja sa velikom pouzdanošću i u najvećem broju ispitanika (91.7%) postiže vizuelizaciju uretera hidronefrotičnog bubrega kod dece sa opstrukcijom UPSa, ali bez značajne povezanosti sa RTT.
4. Hidronefrotični bubrezi koji imaju normalan kvalitet parenhima u T2W sekvenci nemaju znake akutne opstrukcije i predominantan su nalaz u grupi sa neopstruktivnim RTT, dok je izmenjen kvalitet hiper ili hipointenzan najčešći u grupi sa opstruktivnim RTT i označava da je sistem dekompenzovan ali bez statističke značajnosti između ispitivanih kategorija (hi-kvadrat=2,285; DF=2; $p=0,319$).

5. Izmenjen kvalitet parenhima u T1W nefrogramu prediktor je rane bubrežne deterioracije i značajno je povezan sa sistemima koji pokazuju opstruktivno RTT, dok neizmenjen kvalitet T1W nefrograma koji sugeriše očuvanost bubrežne funkcije, značajno korelira sa neopstruktivnim i ekvivaokalnim RTT. Hidronefrotični sistemi koji imaju neizmenjeno RTT nemaju rane znake renalne deterioracije (hi-kvadrat=30,558; $p < 0,001$).
6. Ukrštajući renalni krvni sudovi su u najvećem procentu bili uzrok opstrukcije UPSa u našem ispitivanju (40%) ali bez utvrđene statistički značajne povezanosti sa RTT. Uzrok opstrukcije nije usko povezan sa RTT.
7. MRU je pouzdana dijagnostička procedura u detekciji renalnih krvnih sudova kao uzroka opstrukcije. Utvrdili smo specifičnost 66.7%, senzitivnost 85.7%, pozitivnu prediktivnu vrednost 66.7%, negativnu prediktivnu vrednost 85.7% i dijagnostičku pozdanost 80% ove metode. Nije dokazana statistička signifikantna razlika MRU i hirurgije u dijagnostici ukrštajućih renalnih krvnih sudova ($p = 0.004$ and $p < 0.01$ respekt). MRU i hirurgija su pokazale dobro slaganje ($\kappa = 0.524$).
8. Iako je tranzicija u širini lumena dokazana u većini ispitane dece sa opstrukcijom UPSa (79,4%), nije dokazana signifikatna korelacija tranzicije /stenoze uretera sa RTT. Tranzicija u širini lumena uretera nema uticaja na ishod i evoluciju hidronefrotičnog bubrega sa opstrukcijom UPSa.
9. Dužina stenotičnog segmenta i odnos stenotičnog/substenotičnog segmenta uretera su morfološki parametri kod opstrukcije UPSa koji ne koreliraju signifikantno sa RTT ($F=0,321$; $DF=2, 30$; $p=0,728$) i ($F=0,071$; $DF=2, 38$; $p=0,931$, resp). Dužina stenotičnog segmenta kao ni odnos da distalnim segmentom uretera nemaju bitan uticaj na razvoj opstruktivnog renalnog tranzitnog vremena hidronefrotičnog bubrega, dok je širina lumena stenoze usko povezana sa RTT. $F=4,095$; $DF=2, 39$; $p=0,024$). Najmanja prosečna izmerena

vrednost lumena stenoze se javlja u grupi sa opstruktivnim RTT i iznosi $1,7\text{mm}\pm 0,5\text{mm}$, a najviša u grupi ekvivokalnih $2,5\pm 1,0\text{mm}$

10. CTT je značajan funkcionalni parametar bubrežne funkcije i indeks GFR. Neopstruktivno i ekvivokalno renalno tranzitno vreme je signifikatno povezano sa HN sistemima koji imaju normalno CTT i neizmenjenu bubrežnu funkciju sa stabilnim indeksom GF, dok opstruktivni sistemi signifikatno koreliraju sa izmenjenim CTT koji ukazuje na renalnu deterioraciju i smanjen indeks GFR. (hi-kvadrat=34,407; $p<0,001$).
11. vDRF je veoma značajan funkcionalni parametar i pokazatelj bubrežne funkcije. U našoj studiji dokazana je signifikantna povezanost sa RTT. ($F=6,501$; $DF=2, 93$; $p=0,002$). Utvrdili smo da opstruktivni sistemi obično imaju smanjenu bubrežnu funkciju, dok neopstruktivni sistemi imaju očuvanu funkciju. Niske vrednosti vDRF kao pokazatelj oštećenja bubrežne funkcije su značajno povezane sa opstruktivnim RTT, dok je očuvana funkcija HN bubrega povezana sa neopstruktivnim RTT ($p=0,001$).
12. Naše istraživanje je utvrdilo da asimetričnu bubrežnu funkciju ($\leq 40\%$) imaju bubrezi sa opstruktivnim RTT, dok neopstruktivni i ekvivokalni imaju očuvanu bubrežnu funkciju ($\geq 40\%$). Utvrđena je statistički značajna razlika u učestalosti vDRF $\leq 40\%$ između ispitivanih grupa (hi-kvadrat=10,707; $p=0,005$).
13. Na osnovu rezultata naše studije utvrdili smo su da hidronefrotični bubrezi sa opstrukcijom UPSa imaju srednju vrednost vDRF $40\% \pm 14\%$ dok kontralateralni, zdravi imaju srednju vrednost $60\% \pm 14\%$. Hidronefrotični bubrezi sa opstrukcijom UPSa imaju značajno niže vrednosti vDRF kao znak renalne deterioracije. ($t=-6,993$; $p<0,001$).
14. Od ukupnog broja 109 ispitanika 30 (27,5%) je operisano a 79 (72,5%) nije. Najveći broj operisane dece je bio iz grupe sa opstruktivnim RTT, a najmanji iz

grupe neopstruktivnih. Utvrdili smo statistički značajnu razliku u učestalosti operacija između ispitivanih grupa (hi-kvadrat=31,659; $p < 0,005$).

15. Kombinujući različite funkcionalne (diferencijalnu renalnu funkciju, renalno i kaliksno tranzitno vreme) i morfološke MRU parametre (stepen HN, uzrok i vrstu opstrukcije, kvalitet T1W i T2W nefrograma) u okviru iste studije, MR urografijom je moguće postaviti ne samo pouzdanu dijagnozu opstrukcije UPSa već i izdvojiti one hidronefrotične sisteme koji imaju različit stepen oštećenja bubrežne funkcije - od početnih i suptilnih znakova do značajnog stepena renalne deterioracije.
16. MR urografija je poznata dijagnostička procedura koja objedinjujući morfološke i funkcionalne parametre u dijagnostici opstrukcije UPSa nam sa sigurnošću može izdvojiti onu grupu dece koja imaju indikaciju za hirurškim lečenjem, i ujedno sprečiti operativno lečenje dece kod kojih hirurška intrevencija ne bi imala koristi.

9. LITERATURA

1. Johnston JH, Evans JP, Glassberg KI, et al.(1977) Pelvic hydronephrosis in children: a review of 219 personal cases. J Urol ;117:97
2. Williams DI, Karlaftis CM.(1966) Hydronephrosis due to pelviureteric obstruction in the newborn. Br J Urol ;38:138
3. Williams DI, Kenawi MM.(1976)The prognosis of pelviureteric obstruction in childhood. A review of 190 cases. Eur Urol;2:57
4. Ager PH, Coleman BG, Mintz MC, et al.(1985) Routine fetal genitourinary tract screening. Radiology ; 156:485
5. Grignon A, Filiatrault D, Homsy Y, et al.(1986) Ureteropelvic junction stenosis: antenatal ultrasonographic diagnosis, postnatal investigation and follow-up. Radiology 160-649
6. Lebowitz RL, Griscom NT.(1977) Neonatal hydroenphrosis: 146 cases Radiol Clin North Am ;14:49
7. Uson AC, Cox LA, Lattimer JK.(1982) Hydronephrosis in infants and children. JAMA 968;205:323.
8. Kinch P. A (1982) Morphometric study of the pelvi-ureteric junction and review of the pathogenesis of upper uretric obstruction. Pathology 1982; 14:309
9. English PJ, Testa HJ, Gosling JA, et al.(1982) Idiopathic hydronephrosis in childhood – a comparsion between diuresis renogrpahy and upper urinary tract morphology. Br J Urol ; 54:603
10. Hanna MK, Jeffs RD, Sturgess JM, et al.(1976) Ureteral structure and ultrastructure, Part II: congenital ureteropelvic junction obstruction and primary obstructive magaureter. J Urol; 116:725
11. Kaneto H, Orikasa S, Chiba T, et al.(1991) Three-D muscular arrangement at the uretropelvic junction and its changes in congenital hydronephrosis: a stereo-morphometric study. J Urol; 146:909
12. Murakamo M, Nonomura K, Yamashita T, et al.(1997) Structural changes of collagen components and diminution of nerves in congenital uretropelvic junction obstruction. J Urol; 157:1963

13. Starr NT, Maizels M, Chou P. (1992) Microanatomy and morphometry of the hydronephrotic „obstructed“ renal pelvis in asymptomatic infants. *J Urol*; 148:519
14. Stephens FD. (1982) Ureterovascular hydronephrosis and the „aberrant“ renal vessels. *J Urol*; 128:984
15. Koff SA (1990) Pathophysiology of ureteropelvic junction obstruction. Clinical and experimental observations. *Urol Clin N Am* 17:263-272
16. Koff SA (1981) Diagnosis of obstruction in experimental hydronephrosis: mechanisms for progressive urinary tract dilatation. *Invest Urol* 19:85-88
17. Koff SA (1983) Determinants of progression and equilibrium in hydronephrosis. *Urology* 21:496-500
18. Koff SA (1985) Pressure volume relationships in human hydronephrosis. *Urology* 25: 256-258
19. Koff SA, Hayden LJ, Cirulli et al (1996) Pathophysiology of ureteropelvic junction obstruction: experimental and clinical observations. *J Urol* 136:336-338
20. Djurhuus JC (1977) Dynamics of upper urinary tract. III. The activity of renal pelvis during pressure variations. *Invest Urol* 14:475-477
21. Djurhuus JC, Nerstrom B, Gyrd-Hansen N et al (1976) Experimental hydronephrosis. An electrophysiologic investigation before and after release of obstruction. *Acta Chir Scand Suppl* 42:17-28
22. Djurhuus JC, Stage P (1976). Percutaneous and intrapelvic pressure registration in hydronephrosis during diuresis. *Acta Chir Scand Suppl* 472:43-48
23. Ransley PG, Dhillon HK, Gordon I et al (1990) The postnatal management of hydronephrosis diagnosed by prenatal ultrasound *J Urol* 144 (2 Pt 2):584-587
24. Koff SA, Campbell KD (1994) The nonoperative management of unilateral neonatal hydronephrosis : natural history of poorly functioning kidneys. *J Urol* 152:593-595
25. Ulman I, Jayanthi VR, Koff SA (2000) The long-term follow-up of newborns with severe unilateral hydronephrosis initially treated nonoperatively. *J Urol* 164:1101-1105
26. Chung YK, Chang PY, Lin CJ et al (1992) Conservative treatment of neonatal hydronephrosis. *J Formos Med Assoc* 91:75-80
27. Nonomura K, Yamashita T, Kanagawa K et al (1994) Management and outcome of antenatally diagnosed hydronephrosis. *Int J Urol* 1:121-128

28. Dhillon HK (1998) Prenatally diagnosed hydronephrosis: the Great Ormond Street experience. *Br J Urol [Suppl 2]*:39-44
29. Chevalier RI, Roth JA (2004) Obstructive uropathy. In: Avner ED, Williams and Wilkins, Philadelphia, pp 1049-106
30. Zucchetta P, Carasi C, Marzola MC et al (2001) Angiotensin converting enzyme inhibition worsens the excretory phase of diuretic renography for obstructive hydronephrosis. *J Urol* 165:2296-2299
31. Bajpai M, Puri A, Tripathi M et al (2002) Prognostic significance of captopril renography for managing congenital unilateral hydronephrosis. *J Urol* 168:2158-2161
32. Chevalier RL, Chung KH, Smith CD et al (1996) Renal apoptosis and clustering following ureteral obstruction: the role of maturation. *J Urol* 156:1474-1479
33. Lange-Sperandio B, Cachat F, Thornhill BA et al (2002) Slectins mediate macrophage infiltration in obstructive nephropathy in newborn mice. *Kidney Int* 61:516-524
34. Lange-Sperandio B, Fulda S, Vandewalle A et al (2003) Macrophages induce apoptosis in proximal tubule cells. *Pediatr Nephrol* 18:335-341
35. Poucell-Hatton S, Huang M, Bannykh S et al (2000) Fetal obstructive uropathy: patterns of renal pathology. *Pediatr Pathol* 3:223-231
36. Winyard PJ, Nauta J, Lirenman DS et al (1996) Deregulation of cell survival in cystic and dysplastic renal development. *Kidney Int* 49:135-146
37. Stephan M, Conrad S, Eggert T et al (2002) Urinary concentration and tissue messenger RNA expression of monocyte chemoattractant protein-1 as an indicator of the degree of hydronephrotic atrophy in partial uretral obstruction. *J Urol* 167: 149-1502
38. Johnson DW, Saunders HJ, Baxter RC et al (1998) Paracrine stimulation of human renal fibroblasts by proximal tubule cells. *Kidney Int* 54:4-757
39. Iwano M, Plieth D, Danoff TM et al (2002) Evidence that fibroblasts derive from epithelium during tissue fibrosis. *J Clin Invest* 110:341-350
40. Chevalier RL, Kim A, Thornhill BA et al (1999) Recovery following relief of unilateral ureteral obstruction in the neonatal rat. *Kidney Int* 55: 793-807
41. Chung KH, Plieth D, Danoff TM et al (2002) Evidence that fibroblasts derive from epithelium during tissue fibrosis. *J Clin Invest* 110:341-350

42. Chung KH, Gomez RA, Chevalier RL (1995) Regulation of renal growth factors and clusterin by angiotensin AT1 receptors during neonatal ureteral obstruction. *Am J Physiol* 268:F111-F1123
43. Norwood VF, Carey RM, Geary KM et al (1994) Neonatal ureteral obstruction stimulates recruitment of renin-secreting renal cortical cells. *Kidney Int* 45:1333-1339
44. Huang WY, Peters CA, Zurakowski D et al (2006) Renal biopsy in congenital ureteropelvic junction obstruction:evidence for parenchymal maldevelopment. *Kidney Int* 69:137-143
45. Elder JS, Stansbrey R, Dahms BB et al (1995) Renal histological changes secondary to ureteropelvic junction obstruction. *J Urol* 154:719-22
46. Zhang PL, Peters CA, Rosen S (2000) Ureteropelvic junction obstruction:morphological and clinical studies. *Pediatr Nephrol* 14:820-826
47. Hughson MD, Farris AB, Douglas-Denton R et al (2003) Glomerular number and size in autopsy kidneys:the relationship to birth weight.*Kidney Int* 63: 2113-2122
48. Hou WE, Rees M, Kile E et al (1999) A new dimension to the Barker hypothesis:low birth weight and susceptibility to renal disease.*Kidney Int* 56 : 102-1077
49. Luyck VA, Brenner BM (2015) Low birth weight, nephron number, and kidney disease. *Kidney Int* 68: S68-S77
50. Gasser B, Mauss Y, Ghnassia JP et al (1993) A quantitative study of normal nephrogenesis in the human fetus: its implication in the natural history of kidney changes due to low obstructive uropathies.*Fetal Diagn Ther* 8:371-384
51. Rosen S, McClellan D, Huang WY et al (2003) The morphology of the kidney in ureteropelvic junction obstruction (abstract) *Pediatr Nephrol* 18: 586-587
52. Stock JA, Krous HF, Heffernan J et al (1995) Correlation of renal biopsy and radionuclide renal scan differential function in patients with unilateral ureteropelvic junction obstruction. *J Urol* 154: 716-718
53. Pascual L, Olivia J, Vega J et al (1998) Renal histology in ureteropelvic junction obstruction: are histological changes a consequence of hyperfiltration? *J Urol* 160:976-979
54. Han SW, Lee SE, Kim JH et al (1998) Does delayed operation for pediatric ureteropelvic junction obstruction cause histopathological changes? *J Urol* 160:984-988

55. Snyder HM, Lebowitz RL, Colodny AH et al (1980) Ureteropelvic junction obstruction in children. *Urol Clin N Am* 7: 273-290
56. Valayer J, Adda G (1982) Hydronephrosis due to pelviureteric junction obstruction in infancy. *Br J Urol* 54: 451-454
57. Thornhill BA, Burt LA, Chen C et al (2005) Variable chronic partial ureteral obstruction in the neonatal rat : a new model of ureteropelvic junction obstruction. *Kidney Int* 67: 42-52
58. Chevalier RL, Thornhill BA, Wolstenholme JT et al (1999) Unilateral ureteral obstruction in early development alters renal growth: dependence on the duration of obstruction. *J urol* 161:309-313
59. Shi Y, Pederson M, li C et al (2004) Early release of neonatal ureteral obstruction preserves renal function. *Am J Physiol* 286:F1087-F1099
60. Chevalier RL, Thornhill BA, Chang AY (2000) Unilateral ureteral obstruction in neonatal rats leads to renal insufficiency in adulthood, *Kidney Int* 58: 198-1995
61. Claesson G, Svensson L, Robertson B et al (1989) Experimental obstructive hydronephrosis in newborn rats XI: a one-year follow-up study of renal function and morphology. *J Urol* 142: 1602-1607
62. Valles P, Pascual L, Manucha W et al (2003) Role of endogenous nitric oxide in unilateral ureteropelvic junction obstruction in children. *Kidney Int* 63: 1104-1115
63. Chevalier RL (2004) Biomarkers of congenital obstructive nephropathy: past, present and future. *J Urol* 172: 852-857
64. Foxall PJ, Bewley S, Neild GH et al (1995) Analysis of fetal and neonatal urine using proton nuclear magnetic resonance spectroscopy. *Arch Dis Child Fetal Neonatal* 73:F153-F157
65. Murer L, Addabbo F, Carmosino M et al (2004) Selective decrease in urinary aquaporin 2 and increase in prostaglandin E2 excretion is associated with postobstructive polyuria in human congenital hydronephrosis. *J Am Soc Nephrol* 15: 2705-2712
66. Chevalier RL (2006) Obstructive nephropathy: towards biomarker discovery and gene therapy. *Nat Clin Pract Nephrol* 2:157-168

67. Decramer S, Wittke S, Mischak H et al (2006) Predicting the clinical outcome of congenital unilateral ureteropelvic junction obstruction in newborn by urinary proteome analysis. *Nat Med* 12:398-400
68. Gordon I. Upper Urinary Tract Dilatation in Newborns and Infants .In : R.Fotter (Editor) *Pediatric Uroradiology* . Springer 2003 p:161-170
69. Koff SA (1998) Neonatal management of unilateral hydronephrosis. Role of delayed intervention. *Urol Clin North Am* 25:181-186
70. Kass EJ, Majd M (1985) Evaluation and management of upper urinary tract obstruction in infancy and childhood. *Urol Clin North Am* 12:133-141
71. Koff SA, McDowell GC, Byard M (1988) Diuretic radionuclide assesment of obstruction in the infant: guidelines for successful interpretation. *J Urol* 140:1167-1168
72. Gordon I, Dhillon HK, Gatanash H, Peters AM (1991). Antenatal diagnosis of pelvic hydronephrosis : assessment of renal function and drainage as a guide to management. *J Nucl Med* 32:1649-1654
73. O'Reilly P, Aurell M, Britton K, et al. (1996) Consensus on diuresis renography for investigating the dilated upper urinary tract. *J Nucl Med* 37:1872-1876
74. Conway JJ (1992) Well-tempered diuresis renography: its historical development, physiological and technical pitfalls, and standardized technique protocol. Review. *Semin Nucl Med* 22:74-84
75. Stabin MG, Gelfand MJ (1998) Dosimetry of pediatric nuclear medicine procedures. *Q J Nucl Med* 42:93-112
76. Smith T, Gordon I (1998) An update of radiopharmaceutical schedules in children. *Nucl Med Commun* 19:1023-1036
77. Surry MR et al (1999) Development of a nurse-led sedation service for paediatric magnetic resonance imaging. *Lancet* 353:1667-1671
78. Niendorf HP et al (1991) Safety of gadolinium-DTPA: extended clinical experience. *Magn Reson Med* 22:222-228
79. Huch Böni RA, Debatin JF, Krestin GP (1996) Contrast-enhanced MR imaging of the kidneys and adrenal glands. *Magn Reson Imaging Clin N Am* 4:101-131
80. Krestin GP (1994) Magnetic resonance imaging of the kidneys: current status
81. Schoenberg SO, Prince MR, Knopp VK et al (1998) Renal MR angiography. *Magn Reson Imaging Clin N Am* 6:351-370

82. Henning J,Neuerth A, Friedburg H (1986) RARE imaging: a fast imaging method for clinical MR. *Magn Reson Med* 3:823-833
83. Friedburg HG, Henning J, Frankenschmidt A (1987) RARE-MR-Urographie: Ein schnelles nicht-tomographisches Aufnahmeverfahren zur Darstellung der ableitenden Harnwege mittels magnetischer Kernresonanz. *Radiologie* 27:45-47
84. Henning J, Friedburg H (1988) Clinical applications and methodological developments of the RARE technique. *Magn Reson Imaging* 6:391-395
85. Roy C,Saussine C, Jahn C et al (1994) Evaluation of RARE-MR urography in the assesment of ureterohydronephrosis. *J Comput Assist Tomogr* 18:601-608
86. Aerts et al (1996) Breath-hold MR urography using the HASTE tehniqe.*Am J Roentgenol* 166:543-545
87. Avni F et al (1997) Ectopic vaginal insertion of an upper pole ureter: demonstration by special sequences of magnetic resonance imaging. *J Urol* 158:1931-1932
88. Regan et al (1996) MR-Urography using HASTE imaging in the assessment of ureteric obstruction. *Am J Roentgenol* 167:1115-1120
89. Tang et al (1996) The value of MR urography that uses HASTE sequences to reveal urinary tract disorders. *Am J Roentgenol* 167:1497-1502
90. O'Malley ME et al (1997) MR urography:evaluation of a three-dimensional fast spin-echo technique in patients with hydronephrosis. *Am J Roentgenl* 168:387-392
91. Rohrschneider WK (2000) Kombinierte statisch-dynamische MR-urographie zur umfassenden morphologisch-funnkionellen Diagnostik von Harhtransportstorungen im Kindesalter-Entwicklung der Methode und Prufung am Tiermodell.Habilitationsschrift, University of Heidelberg
92. Rohrschneider WK et al (2000a) combined static-dynamic MR urography for the simultaneous evaluation of morphology and function in urinary tract obstruction. I.Evaluation of the normal status in an animal model. *Pediatr Radiol* 30:511-522
93. Rohrschneider WK et al (2000b) Combined static-dynamic MR urography for the simultaneous evaluation of morphology and function in urinary tract obstruction.II Findings in exeprimantally induced ureteric stenosis.*Pediatr Radiol* 30:523-532
94. Borthne A et al (1999) MR urography:the future gold standard in paediatric urogenital imaging? *Pediatr Radiol* 29:694-701

95. Rohrschneider WK et al (2000c) Combined static-dynamic MR urography for the functional-morphological evaluation of congenital urinary tract obstruction-findings in kidneys with a single collecting system. *Radiol* 217:252
96. Rohrschneider WK et al (2000d) The value of combined static-dynamic MR urography for the diagnostic imaging of duplex kidneys in pediatric patients. *Radiol* 217-251
97. Sigmund G et al (1991) RARE-MR urography in the diagnosis of upper urinary tract abnormalities in children. *Pediatr Radiol* 1991:416-420
98. Rothpearl et al (1995) MR urography : technique and application. *Radiology* 194:125-130
99. Roy et al (1994) evaluation of RARE-MR urography in the assesment of ureterohydronephrosis. *J Comput Assist Tomogr* 18:601-608
100. Bennett HF, Debiao L (1997) MR imaging of renal function. *Magn Reson Imaging Clin N Am* 5:107-126
101. Huch Boni RA et al (1996) Contrast-enhanced MR imaging of the kidneys and adrenal glands. *Magn Reson Imaging Clin N Am* 4:101-131
102. Knesplova I, Krestin GP (1998) Magnetic resonance in the assessment of renal function. *Eur Radiol* 8:201-211
103. Choyke PL, Frank JA, Girton ME et al. (1989) Dynamic Gd-DTPA-enhanced MR imaging of the kidney:experimental results. *Radiology* 170:713-720
104. Frank JA, Choyke PL, Austin HA et al. (1991) Functional MRI of the kidney. *Magn Reson Med* 22:319-323
105. Kikinis R, Schulthes GKV, Jager P et al. (1987) Normal and hydronephrotic kidney:evaluation of renal function with contrast enhanced MR imaging. *Radiology* 165:837-842
106. Semelka RC, Hricak H, Tomei E et al (1990) Obstructive nephropathy: evaluation with dynamic G-DTPA-enhanced MR imaging. *Radiology* 175:797-803
107. Fichtner J, Spielman D, Hefkens R et al (1994) Ultrafast contrast enhanced magnetic resonance imaging of congenital hydronephrosis in a rat model.*J Urol* 152:682

108. Schad LR, Semmler W, Knopp MV et al.(1993) Preliminary evaluation:magnetic resonance of urography using a saturation inversion projection spin-echo sequence. *Magn Reson Imaging* 11:319-327
109. Maizels M, Reisman ME, Flom LS, et al (1992).Grading nephroureteral dilatation in the first year of life: correlation with obstruction. *J Urol* 148:609-614
110. Gates GF(1992). Glomerular filtration rate: estimation from fractional renal accumulation of Tc-99m-DTPA (stannous) *AJR* 138:565-570
111. Itoh K (2003) Comparison of methods for determination of glomerular filtration rate:Tc-99m-DTPA renography, predicted creatinine clearance method and plasma sample method. *Ann Nucl Med* 17:561-565
112. Brochner-Mortensen J (1983) The extracellular fluid volume in normal man determined as the distribution volume of ⁵¹Cr EDTA. *Scand J Clin Lab Invest* 42(3):261-264
113. Blafox MD, Aurell M, Bubeck B et al (1996) Report of the Radionuclides in Nephrourology Committee on renal clearance. *J Nucl Med* 37: 1883-1890
114. Choyke PL, Austin HA, Frank JA et al (1992) Hydrated clearance of gadolinium DTPA as measurement of glomerular filtration rate. *Kidney Int* 41:1595-1598
115. Lee VS, Rusinek H, Noz ME et al (2003) Dynamic three-dimensional MR renography for the measurement of single kidney function:initial experience. *Radiology* 227:289-294
116. Grattan-Smith JD, Perez-Bayfield MR, Jones RA et al (2003) MR imaging of the kidneys: Functional evaluation using F-15 perfusion imaging. *Pediatr Radiol* 33:293-304
117. Brookes JA, Redpath TW, Gilbert FJ et al (1996) Measurement of spin-lattice relaxation times with FLASH for dynamic MRI of the breast. *Br J Radiol* 69:206-214
118. Cron GO, Santyr G, Keleczi F (1999) Accurate and rapid quantitative dynamic contrast-enhanced breast MR imaging using a spoiled gradient recalled echoes and bookened T1 measurements. *Magn Reson Med* 42:746-753
119. Rodriguez LV, Spielman D, Herfkens RJ et al (2001) Magnetic resonance imaging for the evaluation of hydronephrosis, reflux and renal scarring in children *J Urol* 166(3):1023-1027

120. Hackstein N, Heckrodt J, Rau WS (2003) Measurement of single kidney glomerular filtration rate using a contrast enhanced dynamic gradient echo sequence and the Rutland Patlak plot technique. *J Magn Reson Imaging* 18:714-725
121. Jones RA, Easley K, Little SB et al (2005) Dynamic contrast-enhanced MR urography in the evaluation of pediatric hydronephrosis: part 1 functional assessment *AJR* 185:1598-1607
122. Bland JM, Altman DG (1999) Measuring agreement in method comparison studies. *Stat Methods Med Res* 8:135-160
123. Taylor J, Summers PE, Keevil SF et al (1997) Magnetic resonance renography: optimisation of pulse sequence parameters and Gd-DTPA dose, and comparison with radionuclide renography. *Magn Reson Imaging* 15:637-649
124. Teh HS, Ang ES, Wong WC et al (2003) MR renography using a dynamic gradient-echo sequence and low dose gadopentate dimeglumine as an alternative to radionuclide renography. *AJR* 181:441-450
125. Perez-Brayfield MR, Kirsch AJ, Jones RA et al (2003) A prospective study comparing ultrasound, nuclear scintigraphy and dynamic contrast-enhanced magnetic resonance imaging in the evaluation of hydronephrosis. *J Urol* 170:1330-1334
126. Van den Dool SW, Wasser MN, de Fijter JW et al (2005) Functional renal volume: quantitative analysis at gadolinium-enhanced MR angiography-feasibility study in healthy potential kidney donors. *Radiology* 236:189-195
127. Hackstein N, Kooijman H, Tomaselli S et al (2005) Glomerular filtration rate measured using the Patlak plot technique and contrast-enhanced dynamic MRI with different amounts of gadolinium-DTPA. *J Magn Reson Imaging* 22:406-414
128. Rutland MD (1979) A single-injection technique for subtraction of blood background in ¹³¹I-hippuran renograms. *Br J Radiol* 52:134-137
129. Peters AM (1994) Graphical analysis of dynamic data: the Patlak-Rutland plot. *Nucl Med Commun* 15:669-672
130. Jones RA, Perez-Brayfield MR, Kirsh AJ et al (2004) Renal transit time with MR urography in children. *Radiology* 233: 41-50
131. Tsushima Y, Blomley MJ, Okabe K et al (2001) Determination of glomerular filtration rate per unit renal volume using computerized tomography: correlation with conventional measures of total and divided renal function *J Urol* 165:382-385

132. Grattan-Smith JD, Little SB, Jones RA (2008) MR urography in children-how we do it. *Pediatr Radiology* 38(Suppl 1):S3-S17
133. Khrichenko D, Darge K (2010) Functional analysis in MR urography-made simple. *Pediatr Radiol* 40: 182-199
134. Fernbach SK, Maizels M, Conway JJ (1993) Ultrasound grading of hydronephrosis: introduction to the system used by the Society for Fetal Urology. *Pediatr radiol*; 23:478-480
135. O'Reilly PH. Obstructive uropathy (2002) *Q J Nucl Med*; 46:295-303
136. Koff SA Anomalies of the kidney. In : Gillenwater JY, Grayhack JT, Howards SS, Mitchell ME (Editors) *Adult and Pediatric Urology*, Lippincott Williams & Wilkins; 4th ed. 2002. p:2141-2148
137. Chertin B, Fridmans A, Knizhnik M et al (1999). Does early detection of ureteropelvic junction obstruction improve surgical outcome in terms of renal function? *J Urol* 162: 1037-1040
138. Houben C, Wischermann A, Borner G, Slany F. (2000) Outcome analysis of pyeloplasty in children. *Pediatr Surg Int* ; 16:189-193
139. Shokeir AA. El-Sherbiny MT, Gad HM et al (2005) Postnatal unilateral pelviureteral junction obstruction : impact of pyeloplasty and conservative management on renal function. *Urology* 65: 980-985
140. Tapia J, Gonzalez R (1995) Pyeloplasty improves renal function and somatic growth in children with ureteropelvic junction obstruction. *J Urol* 154:218-222
141. Grattan-Smith JD, Little SB, Jones RA. (2008) MR urography evaluation of obstructive uropathy *Pediatr Radiol* 38 (Suppl 1):S49-S69
142. Hellstrom M, Hjalmas K, Jacobsson B (1985) Normal ureteral diameter in infancy and childhood . *Acta Radiol Diagn* 26(4): 433-9
143. Elkin M. *Radiology of the urinary system*. Boston, MA: Little Brown, 1980
144. Emmett JL, Witten DM. *Clinical urography: an atlas and textbook of roentgenologic diagnosis*, 3rd ed., vol.1. Philadelphia, PA: WB Saunders, 1971:268
145. Pollack HM, McClennan BL, Dyer RB eds. *Clinical urography*, 2nd ed., vol. 1. New York, NY: WB Saunders, 2000:194

146. Zelenko N, Coll D, Arthur T, Rosenfeld N (2004) Normal Ureter Size on Unenhanced Helical CT American Journal of Roentgenology 182;4; 1039-1041
147. Little SB, Jones RA, Grattan-Smith JD.(2008) Evaluation of UPJ obstruction before and after pyeloplasty using MR urography Pediatr Radiol 38 (Supl 1):S106-S124
148. Wright FS (1982) Effects of urinary tract obstruction on glomerular filtration rate and renal blood flow. Semin Nephrol 2:5–16
149. Park JM, Bloom DA. (1998) The pathophysiology of UPJ obstruction: current concepts. Urol Clin North Am;25:161-169
150. McDaniel BB, Jones RA, Scherz H, Kirsch AJ, Little SB, Grattan-Smith JD. (2005) Dynamic contrast-enhanced MR urography in the evaluation of pediatric hydronephrosis: part 2, anatomical and functional assessment of ureteropelvic junction obstruction AJR; 185: 1608-1614
151. Rooks VJ, Lebowitz RL.(2001) Extrinsic ureteropelvic junction obstruction from a crossing renal vessel: demography and imaging. Pediatr Radiol; 31: 120–124
152. Sampaio FJB.(1998) Vascular anatomy at the ureteropelvic junction. Urol Clin North Am ; 25: 251–258
153. Gupta M, Smith AD. (1998) Crossing vessels: endourologic implications. Urol Clin North Am ; 25: 289–293
154. Hoffer FA, Lebowitz RL.(1985) Intermittent hydronephrosis: a unique feature of ureteropelvic junction obstruction caused by a crossing renal vessel. Radiology; 156: 655–658
155. Lopez C, Ash S, Veyrac C et al. (2000) Lower pole pedicle in a series of 84 pyeloureteral junction obstruction syndromes surgically treated in children. Prog Urol ; 10: 638–643
156. Godbole P, Mushataq I, Wilcox DT et al.(2005) Laparoscopic transposition of lower pole vessels-the vascular hitch: an alternative for pelviureteric junction obstruction in children. J Laparoendosc Adv Surg Tech ; 15: 209
157. Figenschau RS, Clayman RV.(1998) Endourologic options for management of ureteropelvic junction obstruction in the pediatric patients. Urol Clin North Am; 25: 199–209

158. Tan HL.(1999) Laparoscopic Anderson-Hynes dismembered pyeloplasty in children. J Urol ; 162: 1045–1047
159. Calder AD, Hiorns MP, Abhyankar A et al.(2007) Contrast-enhanced magnetic resonance angiography for the detection of crossing renal vessels in children with symptomatic ureteropelvic junction obstruction:comparison with operative findings. Pediatr Radiol : 122:356-361

10. SPISAK SKRAĆENICA

MR-Magnetna rezonanca

MRU-Magnetno rezonantna urografija

HN-hidronefroza

UPS-ureteropijelični segment

RTT-renalno tranzitno vreme

CTT-kaliksno tranzitno vreme

vDRF-diferencijalna renalna funkcija

GFR-glomerular filtration rate

Gd-Gadolinijum

HPOUR-Chronic partial obstruction of upper uniray tract

UZ-ultrazvuk

AP-antero posteriorno

ITU-Infectio tracti urinarii

VER-veliki ekstrarenalni pijelon

ER-Ekstrarenalni

IR-intrarenalni

PH-pato-histološki

Vc-kapacitativan volumen pelvisa

PKS-pijelokaliksni sistem

Dg-dijagnoza

BH-breath hold

ROI-region of interest

FS-fast spin

SE-spin echo

TSE-turbo spin echo

GRE-gradient echo

BIOGRAFIJA

Dr Polina Pavićević je rođena 17.9.1964. godine u Beogradu, gde je završila osnovno i srednje obrazovanje. Medicinski fakultet u Beogradu je upisala 1983/4. godine, a diplomirala je 1989. godine, sa srednjom ocenom 9,18. Od 1994. godine je zaposlena u Dijagnostičkom centru Univerzitetske Dečje Klinike u Beogradu. Poslediplomske studije iz radiologije upisala je u oktobru 1994. godine kada je i započela specijalizaciju iz radiologije. Specijalistički ispit iz Radiologije je položila u martu 2000 godine, sa odličnim uspehom. Magistarsku tezu "Ehosonografsko - patološka korelacija akutnog apendicitisa u dece" odbranila je u septembru 2006. godine. 2011. godine izabrana je u zvanje kliničkog asistenta za predmet radiologija, na Medicinskom fakultetu u Beogradu. Autor je i koautor velikog broja radova u domaćim i stranim časopisima. Aktivno govori engleski i nemački jezik.

Prilog 1.

Izjava o autorstvu

Potpisani-a Polina Pavićević

broj upisa _____

Izjavljujem

da je doktorska disertacija pod naslovom

**"PROCENA MORFOLOŠKIH I FUNKCIONALNIH PARAMETARA OPSTRUKCIJE
URETEROPIJELIČNOG SEGMENTA PRIMENOM MAGNETNE REZONANTNE
UROGRAFIJE KOD DECE"**

- rezultat sopstvenog istraživačkog rada,
- da predložena disertacija u celini ni u delovima nije bila predložena za dobijanje bilo koje diplome prema studijskim programima drugih visokoškolskih ustanova,
- da su rezultati korektno navedeni i
- da nisam kršio/la autorska prava i koristio intelektualnu svojinu drugih lica.

Potpis doktoranda

U Beogradu, 24.4.2015



Prilog 2.

Izjava o istovetnosti štampane i elektronske verzije doktorskog rada

Ime i prezime autora Polina Pavićević

Broj upisa

Studijski program

Naslov rada __ "PROCENA MORFOLOŠKIH I FUNKCIONALNIH PARAMETARA
OPSTRUKCIJE URETEROPIJELIČNOG SEGMENTA PRIMENOM MAGNETNE
REZONANTNE UROGRAFIJE KOD DECE

"

Mentor : Prof. Dr Đorđije Šaranović

Potpisani Polina Pavićević

izjavljujem da je štampana verzija mog doktorskog rada istovetna elektronskoj verziji koju sam predao/la za objavljivanje na portalu **Digitalnog repozitorijuma Univerziteta u Beogradu.**

Dozvoljavam da se objave moji lični podaci vezani za dobijanje akademskog zvanja doktora nauka, kao što su ime i prezime, godina i mesto rođenja i datum odbrane rada.

Ovi lični podaci mogu se objaviti na mrežnim stranicama digitalne biblioteke, u elektronskom katalogu i u publikacijama Univerziteta u Beogradu.

Potpis doktoranda

U Beogradu, 24.4.2015.god



Prilog 3.

Izjava o korišćenju

Ovlašćujem Univerzitetsku biblioteku „Svetozar Marković“ da u Digitalni repozitorijum Univerziteta u Beogradu unese moju doktorsku disertaciju pod naslovom:

"PROCENA MORFOLOŠKIH I FUNKCIONALNIH PARAMETARA OPSTRUKCIJE URETEROPIJELIČNOG SEGMENTA PRIMENOM MAGNETNE REZONANTNE UROGRAFIJE KOD DECE"

koja je moje autorsko delo.

Disertaciju sa svim priložima predao/la sam u elektronskom formatu pogodnom za trajno arhiviranje.

Moju doktorsku disertaciju pohranjenu u Digitalni repozitorijum Univerziteta u Beogradu mogu da koriste svi koji poštuju odredbe sadržane u odabranom tipu licence Kreativne zajednice (Creative Commons) za koju sam se odlučio/la.

1. Autorstvo
2. Autorstvo - nekomercijalno
3. Autorstvo – nekomercijalno – bez prerade
4. Autorstvo – nekomercijalno – deliti pod istim uslovima
5. Autorstvo – bez prerade
6. Autorstvo – deliti pod istim uslovima

(Molimo da zaokružite samo jednu od šest ponuđenih licenci, kratak opis licenci dat je na poleđini lista).

Potpis doktoranda

U Beogradu, 24.4.2015.god

